TRATAT DE CHIRURGIE

Sub redacția Irinel POPESCU

Vol. V B

CHIRURGIE PEDIATRICĂ

Corneliu SABETAY

EDITURA ACADEMIEI ROMÂNE

Scanned with OKEN Scanner

Copyright © 2008, Editura Academiei Române.
Toate drepturile asupra acestei ediții sunt rezervate editurii.

EDITURA ACADEMIEI ROMÂNE
Calea 13 Septembrie nr. 13, Sector 5
050711, București, România,
Tel: 4021-318 81 46, 4021-318 81 06
Fax: 4021-318 24 44
E-mail: edacad@ear.ro
Adresă web: www.ear.ro

Referent științific: Acad. Laurențiu M. POPESCU

Descrierea CIP a Bibliotecii Naționale a României
Tratat de chirurgie / sub red. Irinel Popescu. – București : Editura Academiei Române, 2007
10 vol.
ISBN 978-973-27-1579-6
Vol. 5. Partea B : Chirurgie pediatrică / sub red. Irinel Popescu ; coord.: Corneliu Sabetay. – 2008. - ISBN 978-973-27-1664-9
I. Popescu, Irinel (coord.)
II. Sabetay, Corneliu (coord.)

616-089

Redactor: Doina ARGEȘANU
Tehnoredactor: Mariana MOCANU
Coperta: Nicoleta NEGRUȚ
Grafică: Dan COJOCARU

Bun de tipar: 11.VI.2008. Format: 8/61 × 86
Coli de tipar: 42,25
C.Z. pentru biblioteci mari: 616–089(021) = 59
C.Z. pentru biblioteci mici: 61

Scanned with OKEN Scanner

TRATAT DE CHIRURGIE

Sub redacția: **Irinel Popescu**

Volumul 1	**Urologie**	Mihai Lucan (coordonator)
Volumul 2	**Neurochirurgie**	Alexandru Vlad Ciurea (coordonator)
Volumul 3	**Chirurgie oro-maxilo-facială**	Alexandru Bucur (coordonator)
Volumul 4	**Chirurgie toracică**	Teodor Horvat (coordonator)
Volumul 5	**A. Ginecologie**	Gheorghe Peltecu (coordonator)
	B. Chirurgie pediatrică	Corneliu Sabetay (coordonator)
Volumul 6	**Chirurgie plastică și microchirurgie reconstructivă**	Ioan Lascăr (coordonator)
Volumul 7	**Chirurgie cardio-vasculară**	Radu Deac (coordonator)
Volumul 8	**Chirurgie generală (partea I)**	Irinel Popescu (coordonator)
Volumul 9	**Chirurgie generală (partea a II-a)**	Irinel Popescu (coordonator)
Volumul 10	**Ortopedie-traumatologie**	Dinu Antonescu (coordonator)

Scanned with OKEN Scanner

AUTORI

Aprodu Gabriel
Conferenţiar Universitar U.M.F. Constanţa, medic primar Chirurgie şi Ortopedie Pediatrică, doctor în medicină, şef secţie

Ardelean Mircea
Medic primar Salzburg Austria

Bănăţeanu Marius
Medic primar Chirurgie şi Ortopedie Pediatrică, Timişoara

Boia Eugen Sorin
Conferenţiar U.M.F. Timişoara, medic primar Chirurgie şi Ortopedie Pediatrică, doctor în medicină

Bratu Nina
Medic primar Chirurgie şi Ortopedie Pediatrică, Bucureşti

Buduşan Anca
Preparator universitar U.M.F. Cluj-Napoca, medic specialist Chirurgie şi Ortopedie Pediatrică

Cârstoiu Eleodor
Medic specialist Chirurgie şi Ortopedie Pediatrică, Craiova

Ciobanu Ovidiu
Şef lucrări U.M.F. Craiova, medic primar Chirurgie şi Ortopedie Pediatrică, doctor în medicină

Ciucă Mihai
Medic rezident Chirurgie Pediatrică, Craiova

Gallifer Réne Benoit
Profesor universitar CHU Montpellier France, şef secţie

Jona Jehuda
Profesor universitar Northwestern University USA, şef secţie – Spitalul Evanston Chicago

Kamel Jamal
Medic specialist Chirurgie şi Ortopedie Pediatrică, Craiova

Lazea Ştefan
Asistent universitar U.M.F. Timişoara, medic primar Chirurgie şi Ortopedie Pediatrică, doctor în medicină

Luminos Luminiţa
Conferenţiar universitar U.M.F. Bucueşti, medic primar Pediatrie, doctor în medicină

Anca Maloş
Medic primar ATI, şef compartiment ATI copii Craiova

Olga Neamţu
Medic specialist Chirurgie Pediatrică, Craiova

Ordeanu Călin
Medic primar Chirurgie şi Ortopedie Pediatrică, doctor în medicină, Cluj-Napoca

Părăian Ion
Profesor Universitar U.M.F. Cluj-Napoca, medic primar Chirurgie şi Ortopedie Pediatrică, doctor în medicină, şef secţie

Pesamosca Alexandru
Acad. profesor universitar U.M.F. Bucureşti, medic primar Chirurgie şi Ortopedie Pediatrică, doctor în medicină

Popoiu Călin Marius
Şef Lucrări U.M.F. Timişoara, medic primar Chirurgie şi Ortopedie Pediatrică, doctor în medicină

Purcaru Ionuţ
Medic rezident Chirurgie Pediatrică, Craiova

Sabetay Corneliu
Profesor universitar U.M.F. Craiova, medic primar Chirurgie şi Ortopedie Pediatrică, şef secţie, doctor în medicină

Schmitt Michel
Profesor universitar CHU Nancy France, şef secţie – Spitalul Brabois Nancy

Stancu Polixenia
Profesor universitar U.M.F. Craiova, medic primar Chirurgie şi Ortopedie Pediatrică, şef secţie, doctor în medicină

Scanned with OKEN Scanner

Stoica Alin
Asistent universitar U.M.F. Craiova, medic specialist Chirurgie Pediatrică

Tica Constantin
Profesor universitar U.M.F. Constanţa, medic primar Chirurgie şi Ortopedie Pediatrică, doctor în medicină, şef secţie

Trancioveanu Monica
Medic primar Chirurgie şi Ortopedie Pediatrică, Bucureşti

Ţepeneu Narcis Flavius
Asistent universitar U.M.F. Timişoara, medic specialist Chirurgie Pediatrică, doctorand

Ţepeneu Pavel
Profesor universitar U.M.F. Timişoara, medic primar Chirurgie şi Ortopedie Pediatrică, şef secţie, doctor în medicină

Zaharia Bogdan
Profesor universitar U.M.F. Craiova, medic primar Chirurgie şi Ortopedie Pediatrică, doctor în medicină

Zamfir Corina
Asistent universitar U.M.F. Bucureşti, medic specialist Chirurgie Pediatrică

Zamfir Tudor
Profesor universitar U.M.F. Bucureşti, medic primar Chirurgie şi Ortopedie Pediatrică, doctor în medicină

Zavate Andrei
Asistent universitar U.M.F. Craiova, medic specialist Chirurgie Pediatrică

Scanned with OKEN Scanner

CUPRINS

Cuvânt înainte 13
Prefață 15

Capitolul 1
ECOGRAFIA ANTENATALĂ (*Constantin Tica*) 17

Capitolul 2
TRAUMATISMELE OBSTETRICALE LA COPIL (*Corneliu Sabetay, Alin Stoica, Ionuț Purcaru*) .. 27

Capitolul 3
HEMANGIOAMELE ȘI LIMFANGIOAMELE (*Corneliu Sabetay, Andrei Zavate*) 34

Capitolul 4
MALFORMAȚIILE FEȚEI (*Corneliu Sabetay, Ovidiu Ciobanu*) 43

Capitolul 5
CHISTE, FISTULE ȘI ADENOPATII CERVICALE (*Ovidiu Ciobanu, Constantin Tica*) 51

Capitolul 6
TORTICOLISUL CONGENITAL MUSCULAR (*Ovidiu Ciobanu, Eleodor Cârstoiu*) 55

Capitolul 7
MALFORMAȚIILE TORACELUI LA COPIL (*Pavel Țepeneu, Călin Popoiu, Narcis Țepeneu, Alexandru Pesamosca*) 57

Capitolul 8
MALFORMAȚII CONGENITALE BRONHOPULMONARE (*Nina Bratu, Monica Trancioveanu, Alexandru Pesamosca, Michel Schmitt*) 72

Capitolul 9
HERNIA DIAFRAGMATICĂ CONGENITALĂ (*Corneliu Sabetay, Gabriel Aprodu, Anca Maloș, Ovidiu Ciobanu*) 79

Capitolul 10
ATREZIA DE ESOFAG (*Pavel Țepeneu, Călin Popoiu, Narcis Țepeneu*) 90

Capitolul 11
REFLUXUL GASTRO-ESOFAGIAN LA COPIL (*Eugen Boia, Pavel Țepeneu*) 103

Capitolul 12
STENOZA HIPERTROFICĂ DE PILOR (*Corina Zamfir, Tudor Zamfir, Mircea Ardelean*) 111

Capitolul 13
ATREZIILE ȘI STENOZELE DUODENALE NEONATALE (*Corneliu Sabetay, Ovidiu Ciobanu, Andrei Zavate*) 119

Capitolul 14
ATREZII ȘI STENOZE CONGENITALE ALE JEJUN-ILEONULUI (*Corneliu Sabetay, Andrei Zavate, Gabriel Aprodu*) 129

Scanned with OKEN Scanner

Capitolul 15
BOALA MECONIALĂ A COPILULUI (*Corneliu Sabetay, Ovidiu Ciobanu, Alin Stoica, Mihai Ciucă*) 137

Capitolul 16
APENDICITA ACUTĂ LA COPII (*Ion Părăian, Călin Ordeanu, Anca Buduşan*) 149

Capitolul 17
DIVERTICULUL MECKEL ŞI PATOLOGIA OMFALO-ENTERICĂ (*Corneliu Sabetay, Ion Părăian, Andrei Zavate*) 154

Capitolul 18
MALROTAŢIA ŞI VOLVULUSUL INTESTINAL (*Tudor Zamfir, Corina Zamfir*) 162

Capitolul 19
INVAGINAŢIILE INTESTINALE ACUTE (*Tudor Zamfir, Corina Zamfir*) 168

Capitolul 20
ENTEROCOLITA ULCERO-NECROTICĂ (*Corneliu Sabetay, Luminiţa Luminos, Anca Maloş, Jamal Kamel*) 176

Capitolul 21
ATREZIA DE CĂI BILIARE (*Corneliu Sabetay, Andrei Zavate, Olga Neamţu*) 183

Capitolul 22
CHISTUL CONGENITAL DE COLEDOC (*Tudor Zamfir, Alexandru Pesamosca, Corina Zamfir*) 192

Capitolul 23
MEGACOLONUL CONGENITAL SAU BOALA HIRSCHSPRUNG (*Tudor Zamfir, Corina Zamfir*) ... 205

Capitolul 24
MALFORMAŢII CONGENITALE ALE COLONULUI (*Corneliu Sabetay, Gabriel Aprodu, Alin Stoica*) 215

Capitolul 25
MALFORMAŢII ANO-RECTALE (*Tudor Zamfir, Corina Zamfir*) 220

Capitolul 26
LAPAROSCHIZISUL (*Pavel Ţepeneu, Marius Bănăţeanu, Narcis Ţepeneu*) 228

Capitolul 27
OMFALOCELUL (*Ştefan Lazea, Pavel Ţepeneu, Narcis Ţepeneu*) 236

Capitolul 28
EXTROFIA VEZICII URINARE (*Alexandru Pesamosca, Tudor Zamfir, Nina Bratu, Monica Trancioveanu*) 250

Capitolul 29
PATOLOGIA PERSISTENŢEI CANALULUI PERITONEO-VAGINAL (*Ion Părăian, Călin Ordeanu, Anca Buduşan*) 257

Capitolul 30
FIMOZA ŞI PARAFIMOZA (*Mircea Ardelean, Ion Părăian*) 261

Capitolul 31
TULBURĂRILE DE MIGRARE A TESTICULULUI (*Mircea Ardelean, Ion Părăian*) 265

Scanned with OKEN Scanner

Capitolul 32
HIPOSPADIASUL MASCULIN (*Mircea Ardelean, Ion Părăian*) 270

Capitolul 33
SCROTUL ACUT (*Corneliu Sabetay, Eleodor Cârstoiu*) 277

Capitolul 34
LIMFOAMELE MALIGNE NON-HODGKINIENE (*Corneliu Sabetay, Polixenia Stancu, Bogdan Zaharia*) 280

Capitolul 35
TERATOMUL SACROCOCIGIAN (*Corneliu Sabetay, Bogdan Zaharia, Ovidiu Ciobanu, Andrei Zavate*) ... 297

Capitolul 36
NEUROBLASTOMUL (*Réne Benoit Gallifer*) 306

Capitolul 37
NEFROBLASTOMUL (*Corneliu Sabetay, Bogdan Zaharia, Gabriel Aprodu, Alexandru Pesamosca*) .. 319

Scanned with OKEN Scanner

CUVÂNT ÎNAINTE

Elaborarea unui tratat a fost considerată întotdeauna o datorie de onoare pentru reprezentanții școlii de chirurgie din România. Sarcină dificilă, fără îndoială, dar pe care, începând din a doua jumătate a secolului trecut chirurgii români și-au asumat-o, rezultatul fiind edițiile apărute sub redacția lui Nicolae Hortolomei și Ion Țurai, Theodor Burghele, Eugen Proca, Nicolae Angelescu.

Un tratat de chirurgie este în primul rând o oglindă a chirurgiei românești la momentul respectiv. Deși participarea autorilor străini nu este *a priori* exclusă (în această ediție aceștia se vor regăsi), tratatul de chirurgie a fost și rămâne în primul rând o operă națională.

Evident, un astfel de tratat abordează și ultimele noutăți – tocmai de aceea este mereu nevoie de ediții noi.

Totuși, înainte de orice, lucrarea reflectă experiența autorilor, remarcabilă în majoritatea cazurilor și cu nimic mai prejos de standardele internaționale.

Am fost onorat să beneficiez în alcătuirea acestei ediții de colaborarea unora din cei mai prestigioși specialiști din țară, în toate domeniile chirurgiei.

Consider că, în ansamblu, repartiția pe centre universitare a celor 10 volume și a capitolelor pe care le conțin, este echilibrată și reflectă, în același timp, preocupările speciale ale autorilor pentru anumite probleme.

Cele zece volume ale seriei reprezintă 10 discipline chirurgicale; chirurgia generală are însă două volume, în timp ce ginecologia și chirurgia pediatrică au fost cuprinse împreună, într-un singur volum. Un mare merit în apariția acestui tratat revine, desigur, coordonatorilor de volum care și-au asumat sarcina dificilă a uniformizării textului și ilustrației, a bibliografiei etc.

Doresc să le mulțumesc pe această cale pentru marele efort pe care l-au depus.

Menirea principală a unui astfel de tratat este una didactică. Cartea se adresează rezidenților, medicilor specialiști, precum și tuturor care vor să-și completeze cunoștințele în domeniul chirurgiei.

A fost acoperită, în linii mari, tematica de admitere în rezidențiat, curricula de pregătire a rezidenților și tematica examenelor de specialitate din respectivele domenii ale chirurgiei.

Autorii au căutat să abordeze subiectele cât mai complet, iar redactorul seriei nu a impus restricții legate de întinderea capitolelor. De aceea, informația va fi în multe cazuri aproape exhaustivă, dar cititorul și mai ales cel care urmează să utilizeze materialul pentru un apropiat examen poate avea un sentiment de frustrare. O ediție viitoare poate reconsidera acest aspect, în favoarea unei mai mari concizii a materialului.

Semnalele venite din partea cititorilor vor fi de un real folos în acest sens, deoarece, ca de obicei, ei sunt supremii judecători.

Câteva subiecte se vor regăsi tratate în mai multe locuri; dat fiind caracterul din ce în ce mai interdisciplinar al medicinei actuale, acest lucru era inevitabil. Pe de altă parte, ni s-a părut absolut firesc să existe unele diferențe de abordare între autori. Pentru cei care înțeleg caracterul complex al medicinei contemporane, acesta este un lucru normal. Mai dificil poate fi pentru cei care se pregătesc pentru examene și care ar fi dorit probabil o abordare mai uniformă. Apelăm la înțelegerea lor cât și a celor care vor alcătui bibliografia și testele pentru viitoarele examene, rugându-i să înțeleagă că în medicină continuă să existe controverse și puncte de vedere diferite asupra aceluiași subiect.

Atât pentru redactor, cât și pentru autori, a fost o șansă să poata colabora cu Editura Academiei Române, al cărei prestigiu binecunoscut a însemnat, în același timp, un imbold la o muncă serioasă și de calitate. Un cuvânt de recunoștință din partea tuturor celor care au contribuit la această lucrare d-lui acad. Dumitru Radu Popescu, directorul editurii și d-lui acad. Laurențiu Mircea Popescu, fără sprijinul cărora acest tratat nu ar fi putut să apară.

Prof. dr. Irinel Popescu

Scanned with OKEN Scanner

PREFAȚĂ

CHIRURGIA PEDIATRICĂ... ÎNCOTRO?

Preluând întrebarea maestrului meu academician prof. dr. Alexandru Pesamosca, referitor la specialitatea noastră, pusă în urmă cu câțiva ani, încerc să definesc pașii pe care i-a făcut aceasta pe parcursul ultimilor ani.

Chirurgia pediatrică, această „bătrână doamnă" destinată să vindece copiii de la o zi la 18 ani, a ajuns să-și delimiteze anumite specialități chirurgicale în primul rând separând chirurgia viscerală de ortopedia pediatrică, apoi în sânul chirurgiei viscerale s-au individualizat urologia pediatrică, chirurgia plastică pediatrică, chirurgia toracică pediatrică, chirurgia oncologică pediatrică.

Dacă amintim și faptul că ORL-ul, oftalomologia, neurochirurgia și chirurgia cardio-vasculară la copil sunt specialități care necesită o pregătire aparte alături de pregătirea în sine – apreciem că astăzi chirurgia pediatrică se apropie din ce în ce mai mult de felul cum s-a diferențiat în timp chirurgia adultului.

Pentru nou-născut și sugar, specialitatea noastră aduce dificultăți și particularități în plus legate de cunoștințele profesionale, de îndemânarea practică și de rolul major pe care îl joacă ATI-ul, specialitate determinantă în succesul postoperator.

Astăzi, se vorbește și despre chirurgia prenatală, legată de diagnosticul ecografic prenatal, un alt succes tehnic al ultimilor ani; este adevărat că în ultimii ani s-a estompat avântul spre această formă de chirurgie, rămânând ca și indicații unele malformații grave și situații socio-familiale deosebite (exemplu, hernie diafragmatică congenitală gravă).

Chirurgia laparoscopică și-a găsit un teritoriu vast de aplicație în chirurgia pediatrică viscerală, abordând domeniul malformațiilor, al tumorilor, abdomenul acut chirurgical etc.

Rolul chirurgiei pediatrice este astăzi major în România, dacă ne referim în special la cifrele de mortalitate infantilă crescute, corelate cu cifrele scăzute de natalitate, chirurgia pediatrică putând ameliora decisiv acești parametri de încadrare europeană.

Chirurgia pediatrică din România are astăzi mai mult decât oricând nevoie de o dotare tehnică egală cu a colegilor din țările europene și din alte continente, alături de o pregătire profesională în țară și-n străinătate.

Copilul va trebui să fie îngrijit astăzi ca și mâine, în unități medicale cu profil pediatric, nu ca „un adult în miniatură", necesitând să fie abordat de o echipă întreagă de specialiști la fel ca și adultul.

Alături de chirurgia adultului, „sora sa mai mare", chirurgia pediatrică se alătură eforturilor de asistență medicală de calitate din țara noastră.

Lucrarea de față prezintă elemente importante de patologie chirurgicală viscerală pediatrică adresându-se medicilor rezidenți și specialiști chirurgi pediatri, pediatrilor, medicilor ATI și neo-natologi.

SUCCES CHIRURGIEI PEDIATRICE!

Prof. dr. Corneliu Sabetay

Scanned with OKEN Scanner

Scanned with OKEN Scanner

Capitolul 1
ECOGRAFIA ANTENATALĂ

CONSTANTIN TICA

Diagnosticul antenatal nu este un diagnostic de rutină în țara noastră şi constă în: ecografie antenatală, cariotip fetal, prelevări de țesuturi şi anexe embrionare, dozări enzimatice.

Ecografia antenatală face primii paşi în țara noastră, necesitând un suport tehnic şi logistic pentru un diagnostic de acuratețe, şi în primul rând de o colaborare interdisciplinară (ecografist, obstetrician, pediatru, chirurg pediatru).

DATE GENERALE DESPRE ECOGRAFIE

Utilizează reflectarea ultrasunetelor ce produc o imagine a fătului, placentei şi lichidului amniotic. Poate da informații din primele 5 săptămâni de sarcină. În timpul examinării se foloseşte un transductor, iar reflectarea ultrasunetelor este convertită în imagine pe un video monitor. Imaginile sau capturile video pot fi salvate în memorie.

Ecografia poate utiliza un transductor transvaginal utilizat mai des în primele zile de sarcină, care furnizează relații despre o sarcină ectopică, despre localizarea anormală a placentei şi monitorizează cervixul uterin. După 11 săptămâni se foloseşte un transductor transabdominal.

O altă tehnică, Doppler, ce estimează viteza şi direcția circulației sangvine, apreciază fluxul sangvin între placentă şi fetus.

Ecografia obține informații despre făt şi despre poziția acestuia. Din trimestrul II şi III de sarcină se pot determina sexul şi anomaliile structurale.

Indicații:

- confirmă în primele 6–7 săptămâni sarcina;
- poate oferi relații despre vârsta fetusului;
- după săptămâna 26, ecografia poate determina cu acuratețe vârsta fetusului.

Ecografia antenatală nu se utilizează doar pentru determinarea sexului.

În general, sunt de rutină două ecografii. Prima confirmă sarcina, gemelaritatea, situația intrauterină a fătului. Prin diferite măsurători se poate determina vârsta fetală şi data probabilă a naşterii. Sunt necesare mai multe examinări şi discuții interdisciplinare în cazul unor malformații structurale.

Ecografia între săptămânile 6–11 de sarcină apreciază: sediul fătului, progresia normală a sarcinii, estimează vârsta fătului. O atenție deosebită se acordă creierului, feței, coloanei vertebrale, inimii, stomacului, intestinului, rinichiului. O mare parte din anomalii pot fi vizualizate dar nu în totalitate [1]. În cazul descoperirii unor anomalii este necesar un consens interdisciplinar.

Ecografia în săptămânile 24–42 apreciază starea de sănătate a fătului, creşterea acestuia, lichidul din jurul fătului. De asemenea, se poate identifica poziția placentei.

MALFORMAȚII STRUCTURALE DEPISTATE PRIN ECOGRAFIA ANTENATALĂ

Pot fi depistate uşor defectele spinale, malformații ale membrelor, malformații faciale (hidrocefalie, alte anomalii ale creierului, defecte cardiace, obstrucțiile renale şi cele ale tubului digestiv, precum şi anomaliile pulmonare).

Din păcate defectele sunt silențioase şi necesită un examen pediatric adecvat.

În cazul unei sarcini depistate antenatal cu o malformație este necesar ca naşterea să aibă loc într-o clinică ce poate oferi servicii favorabile supravegherii şi investigării copilului născut malformat.

În cazul depistării unei malformații antenatale sunt necesare și alte investigații de tipul α-fetoproteinei.

Cele mai frecvente anomalii depistate sunt:

- anencefalia;
- spina bifida;
- encefalocel;
- hipoplazia ventriculului stâng;
- fisura palatină;
- fisura labio-palatină;
- omfalocel;
- gastroschizis;
- hernia diafragmatică;
- toate anomaliile renale;
- rinichi chistic;
- defecte obstructive renale;
- toate defectele musculo-scheletale.

ECOGRAFIA ANTENATALĂ TORACICĂ FETALĂ

Are o interpretare dificilă și necesită un diagnostic postnatal și adaptarea unui tratament chirurgical.

Dificultățile întâlnite într-o imagine toracică fetală depind de mai mulți factori:

- frecvența malformațiilor;
- sediul lezional (complexitatea mediastinului);
- aspectul leziunilor toracice care pot fi evolutive (emfizem lobar gigant) sau pot să producă erori (malformație adenomatoidă chistică pulmonară, sechestre pulmonare).

Imaginea ecografică mediastinală are o interpretare dificilă, mediastinul fiind un spațiu anatomic complex cu numeroase structuri.

MEDIASTINUL ANTERIOR ȘI SUPERIOR

1. Teratomul

Este o tumoră benignă (în mediastin sunt 5% din localizarile teratoamelor). Leziunea are sediul aproape de originea vaselor mari și crosa aortei.

Teratomul este asimptomatic la nou-născut și poate comprima organele vecine confundându-se cu afecțiuni respiratorii de origine infecțioasă.

Bilanțul postnatal cuprinde:

- clișeu toracic
- ecografie mediastinală
- CT/IRM toracic care confirmă existența mai multor tipuri de țesuturi

Bilanțul biologic cuprinde: dozarea α-fetoproteinei, a markerilor tumorali.

Tratamentul este chirurgical și constă în rezecție completă.

2. Limfangiom chistic cervicotoracic

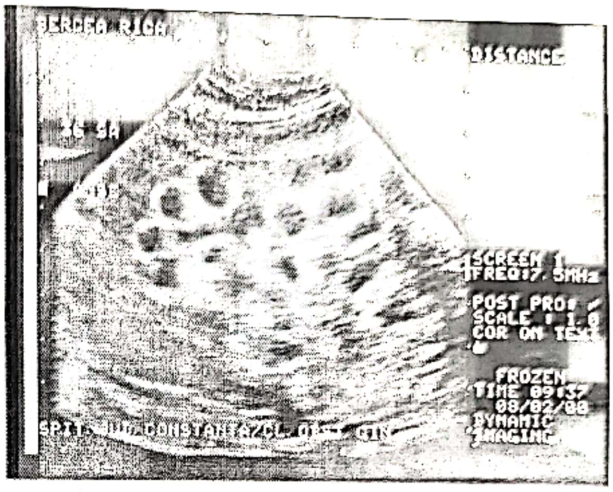

Figura 1.1. Limfangiom axilar.

MEDIASTINUL ANTERIOR, MIJLOCIU ȘI INFERIOR

Este sediul malformațiilor cardiace sau pericardice, diagnosticul fiind precizat de cardiologul pediatru.

MEDIASTINUL POSTERIOR ȘI SUPERIOR

1. Chistul neuroenteric

Reprezintă separația incompletă între endoderm și notochord [2].

Este constituit din celule epiteliale și celule nervoase.

Se asociază adesea cu o scolioză secundară datorită unui defect de fuziune a rahisului.

Bilanțul morfologic necesită: radiografie toracică, IRM, care va căuta și tumorete în meninge.

Tratamentul este chirurgical și constă în rezecție completă.

2. Limfangiomul mediastinal

Este o malformație venolimfatică, formată din țesut conjunctiv, celule musculare, celule limfoide și vase sangvine [3].

Conținutul este lichid, serocitrin.

Scanned with OKEN Scanner

Diagnosticul este uşor de pus când leziunea debutează în regiunea cervicală şi plonjează în mediastin.

Tratamentul este chirurgical şi constă în exereză completă sau se asociază cu scleroterapie în cazul leziunilor nerezecabile.

3. Neuroblastomul

Se dezvoltă din ţesutul simpatic.

Are două forme:

- ganglioneurinom (celule mature);
- neuroblastom (malignitate crescută).

Sediul: în proximitatea rahisului.

Cel mai frecvent este asimptomatic.

Bilanţul cuprinde:

- radiografie toracică;
- CT;
- IRM;
- dozajul catecolaminelor urinare;
- scintigrama – datorită extensiei intramedulare.

Tratamentul este chirurgical asociat cu radioterapie.

MEDIASTINUL POSTERIOR MIJLOCIU

1. Chistul bronhogenic

Ia naştere din separaţia precoce a unei tumori endodermice de ţesut primitiv.

Se caracterizează prin absenţa diferenţierii alveolare. Au conţinut mucos.

Diagnosticul prenatal se pune pe descoperirea unei tumori hipo sau hiperecogene (diagnostic diferenţial cu o malformaţie adenomatoidă) [3].

Bilanţul postnatal: radiografie toracică, ecografie, CT.

Tratamentul este chirurgical şi constă în exereză sau lobectomie în caz de complicaţii infecţioase sau mecanice.

2. Atrezia de esofag

Diagnosticul prenatal se pune pe: prezenţa de hidramnios, absenţa vizualizării stomacului.

Diagnosticul ecografic nu este usor şi se pune prin prezenţa fundului de sac mediastinal posterior şi mijlociu.

IRM-ul fetal poate obiectiva mai precis existenţa acestei malformaţii.

MEDIASTINUL POSTERIOR, INFERIOR

1. Sechestraţiile pulmonare

Reprezintă mai puţin de 5% din malformaţiile pulmonare, reprezentând un teritoriu pulmonar cu vascularizaţie sistemică [4].

Acest teritoriu pulmonar este anormal format din chiste de talie variabilă, fără comunicare cu arborele aerian.

Sunt două forme anatomice:

- intralobulare: cele mai frecvente;
- extralobulare.

Se asociază în 15% din cazuri cu malformaţii adenomatoide, hernie de diafragm sau malformatii cardiace.

La naştere este asimptomatic. La copilul mai mare se manifestă ca infecţie respiratorie.

Diagnosticul prenatal se face pe eco Doppler.

Bilanţul postnatal: radiografie toracică, eco-Doppler, CT, IRM.

O evaluare cardiacă este necesară.

Tratamentul este chirurgical şi constă în lobectomie.

Dacă leziunea este de talie mică şi asimptomatică se recomandă supravegherea involuţiei tumorale.

2. Duplicaţiile esofagiene

Pot fi *tubulare* cu imagine ecografică de al II-lea tub esofagian sau *chistice*, cu aspect de sechestraţie pulmonară [5].

Diagnosticul diferenţial nu este întotdeauna posibil.

Bilanţ: radiografie, CT, IRM, tranzit esofagian.

Tratamentul este chirurgical şi constă în rezecţia leziunii.

3. Hernia hiatală

Ecografia antenatală arată alunecarea stomacului prin orificiul diafragmatic.

Bilanţul cuprinde: radiografie, tranzit esogastro-duodenal, fibroscopie.

IMAGINI ECOGRAFICE PULMONARE CU INTERPRETARE DIFICILĂ

A. Malformaţii adenomatoide, chistice pulmonare

Cea mai frecventă malformaţie pulmonară.

Este localizată la un lob.

Scanned with OKEN Scanner

Este constituită din chiste în comunicare cu un arbore bronşic normal.

Tratamentul este în funcţie de prezenţa sau absenţa detresei respiratorii. Supraveghere pentru leziuni cu risc de infecţie, compresie, degenerescenţă. În caz de detresă respiratorie tratamentul este chirurgical de urgenţă şi constă în lobectomie.

Diagnosticul este dificil între malformaţiile adenomatoide chistice şi sechestraţiile pulmonare.

B. Hernia de cupolă diafragmatică

Diagnosticul prenatal nu este uşor.

Existenţa unei mase heterogene în hemitoracele stâng pune probleme de etiologie, malformaţiile adenomatoide chistice având acelaşi aspect [5].

IRM-ul prenatal permite un diagnostic mai precis.

C. Emfizemul lobar gigant

Reprezintă o distensie emfizematoasă a unui lob.

Se localizează preferenţial în lobul superior stâng sau mijlociu.

Nu este posibil un diagnostic prenatal.

La naştere: detresă respiratorie agravată de ventilaţia mecanică.

Se impune lobectomia de urgenţă.

Concluzii

- Toracele fetal poate fi sediul unei patologii variate.
- Descoperirea unei mase ecografice fetale depinde de localizare şi de diferenţierea malformaţiilor cunoscute.

DIAGNOSTICUL ANTENAL ÎN MALFORMAŢIILE DIGESTIVE

Malformaţiile de tub digestiv nu sunt foarte frecvent diagnosticate antenatal, situându-se ca frecvenţă după anomaliile sistemului nervos şi malformaţiile urinare.

Diagnosticul prenatal al acestor malformaţii este uşor şi ajută la un tratament neonatal eficace.

Ecografia permite depistarea afecţiunilor tubului digestiv propriu-zis şi a anexelor sale.

CIRCUMSTANŢE DE DIAGNOSTIC

1. Risc de recurenţă a malformaţiilor cunoscute în familie;
2. Explorarea unui sindrom plurimalformativ;
3. Risc terartogen (medicamente administrate mamei).

Hidramniosul – dacă nu este de origine maternă, sugerează o obstrucţie digestivă.

În practică depistarea malformaţiilor digestive este facilitată de expresia lichidiană a celor mai multe dintre ele [6]; pot exista constatări diverse, izolate sau asociate:

- malpoziţie a viscerelor în defecte de închidere a peretelui, hernie diafragmatică;
- anomalii volumetrice: creşterea taliei unui segment digestiv în obstacole, variabilă în timp, ceea ce necesită un control evolutiv pentru a confirma organicitatea lor;
- absenţa imaginilor aerice a stomacului poate să afirme o atrezie de esofag;
- prezenţa de ecostructuri anormale – revărsat lichidian în cavitatea peritoneală (ascită sau peritonita meconială), colecţii lichidiene circumscrise pentru chiste, structuri ecogene anormale de origine hematică sau viscerală, adesea calcificate.

Căutarea malformaţiilor asociate trebuie facută sistematic, în particular cardiace, urogenitale, neurologice sau scheletice.

OBSTACOLELE DIGESTIVE

Diagnosticul este uşor dar trebuie cunoscute limitele diagnosticului şi în general aceste afecţiuni se exprimă în a doua jumătate a perioadei de sarcină [7].

Aceste obstrucţii determină un hidramnios cu atât mai important şi mai precoce cu cât obstacolul este mai sus situat.

1. Atrezia de esofag

Diagnosticul antenatal este inconstant şi depinde de varietatea anatomică de atrezie. Există un hidramnios în 85% din cazuri la formele fără fistulă şi 32% în formele cu fistulă.

Absenţa imaginii gastrice într-un context de hidramnios, verificată în cursul mai multor examene, permite teoretic afirmarea diagnosticului.

Scanned with OKEN Scanner

Şi alte anomalii se însoţesc de tulburări de deglutiţie şi pot prezenta un tablou identic, precum cele care comprimă tubul digestiv superior (hernie diafragmatică, tumori pulmonare, atrezie traheală şi laringiană, sindrom Pierre Rodin).

Prezenţa imaginilor lichidiene ale stomacului nu permite eliminarea diagnosticului, acestea fiind date de secreţia gastrică (atrezie tip I sau II) şi de pasajul lichidului amniotic prin fistula traheală (atrezii de tip III, IV sau V) [8].

De asemenea, putem observa o dilataţie gastrică importantă în cazurile asociate cu obstrucţie duodenală.

Semne complementare pentru orientarea diagnosticului: distensie lichidiană în fundul de sac esofagian separat mai mult sau mai puţin permanent în funcţie de regurgitaţii.

Dacă diagnosticul este suspicionat este necesară efectuarea unui cariotip fetal şi căutarea unor alte malformaţii (40%) în particular cardiace, renale, scheletice (aplazie radială, anomalii rahidiene) şi digestive (imperforaţie anală) în cadrul sindromului plurimalformativ VACTERL [9].

2. Obstrucţiile duodenale

Sunt uşor de diagnosticat dar etiologia este aleatorie şi nu poate fi precizată (atrezie adevărată, diafragm, obstacol extrinsec).

Hidramniosul este prezent în 45–65% din cazuri, diagnosticul punându-se cel mai frecvent în trimestrul al III-lea de sarcină [10].

Malformaţiile asociate sunt frecvent întâlnite (trisomie 30%, malrotaţie intestinală, defect de acolare a mezenterului 22%, cardiopatie 20%) [11].

Aspectul ecografic este caracteristic de dublă tipsie, binecunoscut şi la nou-născut.

Figura 1.2. Atrezie duodenală.

Este necesar de a verifica imagini prin controale succesive pentru a confirma diagnosticul, dat fiind că pot exista imagini tranzitorii de dilataţie gastrică sau gastroduodenală.

Diagnosticul diferenţial se face cu alte imagini lichidiene circumscrise (chist coledocian, de ficat, de ovar), dar care nu sunt în continuitate cu dilataţia gastrică.

Chistele renale voluminoase din ureterohidronefroză au topografie strict posterioară.

Duplicaţia duodenală pune probleme de diagnostic, imaginea lichidiană este de obicei mică, constantă, fixă,fără mişcări peristaltice şi fără continuitate cu punga gastrică. Ea însăşi poate fi la originea unui obstacol duodenal.

3. Ocluziile joase

Pot fi organice sau funcţionale, de etiologie variată pe care ecografia antenatală nu o poate preciza.

Sediul exact al obstacolului şi talia intestinului funcţional sunt dificil şi imposibil de determinat.

a. Ocluziile intestinului subţire

Atrezia de intestin subţire

Este frecvent întâlnită manifestându-se la sfârşitul celui de-al doilea trimestru şi mai frecvent în cursul trimestrului al III-lea, însoţindu-se de un hidramnios inconstant (25%).

Cel mai adesea au aspectul unei imagini lichidiene, sinuoase, mai mult sau mai puţin continue, cu unde peristaltice care traduc lupta în amonte de obstacol [10].

În obstrucţiile ileale imaginile de dilataţie au aspectul unei formaţiuni pseudochistice de talie mare [11].

Diagnosticul poate fi evocat, de asemenea, de formaţiuni lichidiene multiple dispuse în abdomen. Aceste imagini trebuie regăsite în cursul examenelor de control pentru a avea valoare de organicitate.

Ecostructura anselor dilatate variază în cursul sarcinii: iniţial aspect pur lichidian, pot deveni ecogene prin prezenţa de particule în suspensie, din ce în ce mai dense ce caracterizează evoluţia meconiului prezent în anse.

Asocierea unei peritonite meconiale trebuie căutată sistematic.

Volvulusul de intestin

Rar observat *in utero*.

Ansă intestinală dilatată, tumoră chistică cloazonată, apariţia unei ascite.

Scanned with OKEN Scanner

Ileusul meconial

Diagnosticul ecografic precoce este dificil, poate fi suspicionat în sarcinile din familiile cu risc de mucoviscidoză.

Imaginea este de hiperecogenitate a intestinului sau corespunde acumulării precoce de meconiu alterat.

Imaginea de hiperecogenitate nu este specifică ileusului meconial, putând fi observată şi la fetuşii normali [11].

Actual este admis că ecografia antenatală nu poate fi criteriu de diagnostic pentru mucoviscidoză.

b. Ocluziile colice

Atrezia colică

Este mult mai rară decat atrezia de intestin subţire. Poate fi izolată sau asociată cu alte malformaţii digestive: laparoskizis, maladia Hirschprung.

Ca şi la atrezia de intestin subtire, apar imagini lichidiene ale anselor, dificil de interpretat ecografic.

În favoarea atreziei colice putem reţine: talia importantă, localizarea periferică şi joasă a imaginilor lichidiene.

Maladia Hirschprung

Este evocată excepţional la fetus.

Diagnosticul nu poate fi afirmat decât după naştere, prin biopsie.

c. Malformaţii anorectale

Diagnosticul antenatal de imperforaţie anală este aleatoriu.

Cupa tangenţială a pliului caudal al fătului poate evidenţia imaginea regiunii anale.

Diagnosticul poate fi suspectat în formele cu dilataţie colică în amonte, dar de manieră inconstantă.

Prezenţa malformaţiilor asociate complexe într-un context de regresie caudală mai mult sau mai puţin complet evocă de principiu o imperforaţie anală.

d. Peritonitele meconiale

Ascita

Revărsat liber, difuz, de tip lichidian, pur izolată sau cu alte semne de anasarcă fetală (hidrotorax, revărsat pericardic, infiltrarea tegumentelor etc.).

Ascita necesită un bilanţ detaliat pentru a elimina o origine imunitară (incompatibilitate Rh) sau alte etiologii.

Peritonita meconială

Se poate evidenţia sub multiple forme.

Diagnosticul între cele două forme de revărsat nu este întotdeauna uşor de evidenţiat ecografic.

Peritonita meconială este în general secundară unei perforaţii a tubului digestiv realizând o peritonită aseptică şi plastică, unul din două cazuri prezentând fenomene de calcificare.

Semiologia ecografică este evolutivă, iniţial se constituie o ascită, care poate fi tranzitorie, să dispară sau să persiste. În acest caz poate să fie liberă sau să se cloazoneze înconjurându-se de o cocă fibroasă realizând aspectul de pseudochist, cel mai adesea localizat în regiunea subhepatică [12].

În fine, poate să se estompeze, nelăsând decât calcificări de talie şi localizări variabile.

În peritonita meconială aspectul ecografic variază de la un subiect la altul şi la acelaşi subiect în cursul examenelor succesive.

Semne ecografice cel mai des întâlnite:

– calcificări în 83% din cazuri;
– ascita 70%;
– hidramnios 50%.

e. Chistele intraabdominale

Descoperirea ecografică a unei imagini lichidiene circumscrise nu este excepţională şi pune întotdeauna probleme dificile în ceea ce priveşte etiologia.

Duplicaţiile digestive

Pot avea două forme:

– *chiste enterogene*: (cel mai frecvent – 95% din cazuri) se situează la nivelul tubului digestiv cu o frecvenţă deosebită în funcţie de localizare: esofag 17%, intestin subţire 31%, colon 14%, în general sunt forme izolate cu aspect de formaţiune chistică, cu dublu contur, de talie variabilă, prin compresiune pot da dilataţia unei anse în amonte [8];
– *forma tubulară*: în 6% din cazuri, atinge cu predilecţie colonul, se asociază aproape obligatoriu cu malformaţie anorectală sau genito-urinare, nu a fost pusă în evidenţă in utero niciodată.

Alte malformaţii chistice

Topografia imaginii chistice, ecostructura şi evoluţia pot orienta spre: chist de coledoc, chist hepatic sau splenic, chist omfaloenteric, chist de uracă, limfangiom chistic (imagini multiple) şi bineînţeles la sexul feminin se va avea în vedere în primul rând chistul de ovar.

Scanned with OKEN Scanner

DIAGNOSTICUL ANOMALIILOR DE PERETE ABDOMINAL

Spre deosebire de anomaliile tubului digestiv, cele de închidere ale peretelui pot fi depistate precoce la sfârşitul trimestrului I.

Diagnosticul ecografic este în general uşor, dar necesită o cunoaştere a varietăţilor anatomice.

1. CELIOSTOMIILE MAJORE

Reprezintă defecte majore de închidere a peretelui abdominal, putând să se întindă şi la nivelul peretelui toracic cu o dezorganizare complexă a bazinului, coloanei vertebrale, membrelor inferioare.

În literatura anglosaxonă este numit *„limb-body wall complex"*. Aceste celiotomii majore sunt letale şi practice nu ajung niciodată la termen şi de aceea sunt puţin cunoscute de clinicieni.

Aspectul ecografic arată o anomalie a structurilor, a raporturilor anatomice ale ansamblului fetal. Viscerele abdominale şi toracice sunt mai mult sau mai puţin exteriorizate, rahisul deformat cu hiperlordoză şi mielomeningocel. Este o malpoziţie a bazinului cu eversarea membrelor inferioare. În acelaşi timp pot fi depistate uropatii asociate sau nu cu extrofie vezicală.

Diagnosticul stabilit corect impune întreruperea sarcinii.

2. OMFALOCELUL

Diagnosticul este uşor în trimestrul II de sarcină. Pentru un diagnostic precoce la sfârşitul trimestrului I se poate utiliza un abord endovaginal.

Trebuie să amintim aici de persistenţa unei hernii ombilicale înainte de retragerea completă a anselor intestinale primitive, hernie care este fiziologică în primele 12 săptămâni. Circumferinţa ei este întotdeauna sub 10 mm.

Aspectul ecografic este caracteristic: tumoră rotundă în faţa abdomenului în contiguitate cu conturul parietal, acoperită de o membrană adesea vizibilă, care conduce la inserţia cordonului (hernie în cordon) dedesubt sau deasupra [11]. Conţinutul este variabil, imaginile ecogene fiind în funcţie de organele herniate.

Prezenţa unei lame de ascită nu este excepţională şi poate fi situată în abdomenul fetal sau în omfalocel.

Hidroamniosul este rar în formele izolate dar este întâlnit în peste 50% din cazuri în malformaţiile asociate care trebuie căutate (defect de închidere de tub neural, regresie caudală, cardiopatie, polichistoze sau agenezie renală).

O macrozomie cu megasplanhnii şi macroglosie poate evoca sindromul Beckwith-Wiedemann [8].

Câteva erori de diagnostic trebuie cunoscute:

- imagini de pseudo-omfalocel pot fi create prin presiunea excesivă cu transductorul;
- un conglomerat de anse poate fi vizualizat la peretele anterior al abdomenului şi poate fi recunoscut la mobilizarea fătului;
- excepţional membrana omfalocelului se poate rupe *in utero* ducând la confuzii cu laparoskizisul. Uneori diferenţierea dintre omfalocel şi laparoskizis poate fi greu de evidenţiat.

Ecografia poate furniza informaţii utile asupra prognosticului acestei malformaţii.

Prezenţa hidramniosului, a malformaţiilor asociate, anomalii de cariotip fetal sunt de un prognostic prost la fel ca şi talia importantă a omfalocelului şi prezenţa ficatului.

3. LAPAROSCHIZISUL

Diagnosticul antenatal în laparoschizis e în general uşor şi precoce. Expresia ecografică este diferită de cea a omfalocelului. Nu există sac herniar şi ansele plutesc liber în lichidul amniotic la dreapta cordonului care se inseră normal în ombilic.

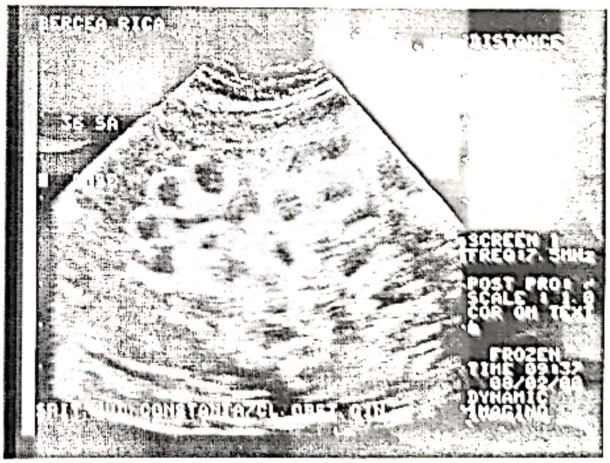

Figura 1.3. Laparoschizis.

Diagnosticul antenatal de laparoskizis necesită o supraveghere regulată la 10–15 zile, deoarece aspectul anselor se poate modifica. Iniţial, ansele sunt puţin dilatate, cu perete fin, în a doua parte a

Scanned with OKEN Scanner

sarcinii cresc în volum, putând să-şi schimbe aspectul, ceea ce arată o complicaţie, obstruarea sau un infarct al anselor la trecerea prin breşa parietală [6]. Din contră, diminuarea lor arată constituirea unei atrezii. Apariţia de ecouri abundente de origine meconială în lichidul amniotic reprezintă o perforaţie intestinală. Corelaţia între aceste semne pune în discuţie o naştere în urgenţă.

Spre deosebire de omfalocel, laparoskizisul este rar asociat cu alte anomalii.

4. EXTROFIA VEZICALĂ

Foarte puţine observaţii antenatale au fost raportate, imaginea fiind de absenţă permanentă a imaginii lichidiene vezicale la polul fetal caudal.

În caz de extrofie cloacală poate să existe o ascită asociată.

DIAGNOSTICUL ANTENATAL AL ANOMALIILOR DIAFRAGMULUI

Herniile diafragmatice de cupolă reprezintă aproape toate anomaliile diafragmatice ce se întâlnesc la făt.

Diagnosticul este uşor.

Frecvenţa malformaţiilor asociate depinde de tipul de anomalie, reţinând anomaliile de acolare şi rotaţie a tubului digestiv ce sunt aproape constante.

Alte malformaţii asociate pot fi:
- anomalii ale sistemului nervos
- malformaţii cardiace
- malformaţii digestive şi defect de închidere al peretelui
- anomalii de tract urogenital.

Hernia de cupolă diafragmatică este o malformaţie cu risc mare şi cu o mortalitate ridicată perinatal.

Diagnosticul pozitiv se pune pe triada ecografică caracteristică herniei diafragmatice:
- hidramnios
- deviaţia cardiomediastinală
- malpoziţia reperelor topografice, a ecostructurilor supraombilicale în abdomen

1. HERNIA DE CUPOLĂ STÂNGĂ

Cel mai frecvent întâlnită.

Semiologia ecografică este caracteristică:
- deviaţia cordului spre dreapta;
- imagini lichidiene intratoracice (corespunzatoare stomacului şi anselor intestinale; imaginea gastrică este situată în acelaşi plan transversal cu inima);
- imaginea directă de întrerupere a cupolei diafragmatice este foarte rară şi greu de interpretat;
- la nivelul abdomenului absenţa totală sau parţială a imaginilor habituale de mişcare, diminuarea diametrului transversal al abdomenului.

2. HERNIA DE CUPOLĂ DREAPTĂ

Diagnosticul este mai dificil.

Vezicula biliară poate fi reperată în torace.

Dezaxarea venei porte şi a venelor suprahepatice.

Descoperirea unei hernii diafragmatice impune căutarea sistematică a malformaţiilor asociate. Depistarea malformaţiilor cardiace este dificilă datorită deplasării mediastinului.

Diagnosticul diferenţial se face în primul rând cu anomalii pulmonare: chist, malformaţii adenomatoide, sechestre pulmonare, malformaţii chistice.

În toate aceste leziuni de origine intratoracică diafragmul se află la locul său sau chiar eversat, organele abdominale sunt la locul lor.

Ascensionarea organelor abdominale în torace nu este sinonimă cu hernia diafragmatică şi poate fi observată în hipoplazia pulmonară unilaterală şi în eventraţia diafragmatică.

Diagnosticul nu poate fi stabilit decât la naştere pe radiografie de torace.

De asemenea, formele cu relevare postnatală pot scăpa diagnosticului antenatal.

Prognosticul herniilor diafragmatice depinde de factori prenatali mai puţin accesibili prin ecografie şi de factori postnatali legaţi de tratament.

Diagnosticul antenatal în hernia diafragmatică facilitează tehnica chirurgicală neonatală.

DILATAŢIILE PIELICE DESCOPERITE ANTENATAL

Descoperirea în timpul sarcinii a unei dilataţii a căii urinare a schimbat posibilităţile de tratament în uropatie.

Chirurgul nu mai este confruntat cu malformaţii simptomatice (infecţii, tumoră), ci cu o imagine lichidiană ce interesează căile urinare.

Pe ansamblu, pielectazia sau dilataţia bazinetului renal are o frecvenţă de 4,5–7% şi este un semn de alarmă pentru malformaţiile aparatului urinar. În

Scanned with OKEN Scanner

acelaşi timp 88% din pielectaziile depistate antenatal dispar spontan.



Figura 1.4. Uropatie malformativă echo-antenată.

Pielectazia este un element al unei malformaţii de căi urinare, obstrucţie de joncţiune pieloureterală, ureterovezicală sau uretrală, sau în caz de reflux ureteral.

ASPECTUL ANTENATAL

Există un consens asupra valorilor de măsurătoare pentru aprecierea dilataţiei aparatului urinar. Cei mai mulţi autori descriu patologic diametrul bazinetului peste 10 mm. O serie de autori nu ţin cont doar de acest diametru, ci şi de termenul sarcinii.

Depistarea antenatală a uropatiilor constă în vizualizarea dilataţiilor lichidiene la nivelul arborelui urinar. Nivelul obstacolului poate fi bine apreciat prin ecografia anomaliilor subvezicale, vezicoureterale sau joncţiunii pieloureterale [12].

Natura obstacolului este dificil de precizat. Ecografia caută în acelaşi timp şi malformaţiile asociate când este necesar şi un cariotip fetal.

În cazul unei uropatii obstructive izolate trebuie apreciate consecinţele asupra funcţiei renale. Formele cu anamnios sunt letale. Este dificil de apreciat cu exactitate gradul de atingere a funcţiei renale. În caz de antecedente familiale de uropatii obstructive trebuie sa se caute acest tip de anomalie şi la făt.

Oligoamniosul este semn clasic pentru uropatie. Poate fi suspectat clinic în prezenţa unui uter mic, diagnosticul punându-se prin ecografie dar examenul este în mod particular dificil datorită absenţei de interfaţă lichidiană. Unii autori propun umplerea cavităţii amniotice cu 300–400 ml ser fiziologic.

Localizarea obstacolului se caracterizează printr-o dilataţie vezicală modestă (importantă) cu absenţa evacuării vezicii. Răsunetul în amonte este variabil, funcţie de caracterul complet sau incomplet al obstacolului. Normal, ureterele sunt vizibile şi vizualizarea lor poate sugera obstrucţie sau reflux vezicoureteral.

Dolicomegaureterul apare ca o imagine lichidiană sinuoasă situată între vezică şi rinichi şi pot fi confundate cu imagini digestive.

Stenoza de joncţiune pieloureterală se caracterizează prin dilatarea bazinetului.

Bazinetul măsoară normal 3–4 mm şi poate fi lejer dilatat 5–10 mm, uneori fără semnificaţie patologică. O ecografie prenatală performantă poate preciza sediul (uneori cu eroare).

Natura obstacolului: vezică mare cu perete subţire, cu cameră subvezicală dilatată, sex masculin, constituie ansamblul de argumente în favoarea diagnosticului de valvă de uretră.

Sindromul Prune-Belly se caracterizează printr-o vezică enormă cu uretere dilatate, perete abdominal uşor depresibil la transductor. Absenţa testiculelor din bursele scrotale în al treilea trimestru de sarcină completează tabloul.

Obstacolele joncţiunii vezicoureterale: ecografia antenatală nu diferenţiază un obstacol de un megaureter primitiv sau reflux. În schimb, duplicaţiile pieloureterale pot fi recunoscute datorită unui posibil ureterocel intravezical sau unei displazii chistice a unui pielon superior corespunzător.

Obstacolele joncţiunii pieloureterale: prezenţa unei dilataţii pielocaliceale izolate permite afirmarea diagnosticului de sindrom de joncţiune dar poate fi şi martorul unui obstacol jos situat, în particular valvă de uretră [5].

Prognosticul uropatiilor depistate antenatal poate fi apreciat ecografic asociat cu biochimia urinelor fetale. Biochimia anormală a urinei arată o funcţie renală alterată.

BIBLIOGRAFIE

1. Lyon RD; McAdams HP, Mediastinal bronchogenic cyst: demonstration of a fluid level at MR imaging; Radiology 1993, 2: 427-8.
2. Jung. E, Won HS, Lee IS, The progression of mediastinal lymphangioma in utero; Ultrasound Obstet Gynecol 2000, 16: 663-6.

Scanned with OKEN Scanner

3. M. Dommergues *et al.*, Congenital diaphragmatic hernia: Can prenatal ultrasonography predict outcome?; Am J Obstet Gynecol 1996, 174: 1377-81.
4. Bootstaylor BS, Filly RA, Harrison MR, Adziek NS, Prenatal sonographic predictors of liver herniation in congenital diaphragmatic hernia; J Ultrasound Med 1995, 14: 515-20.
5. Rivasi F, Gasser B, Collina G *et al.*, Congenital fetal neuroblastoma; Ann Pathol 2001, 21: 76-80.
6. Anvi EF, Van Gansbeke D, Matos C, Houben JJ, Delaet MH, Rodesch F, Antenatal diagnosis of fetal digestive (sub)obstruction. Ultrasound semiology and follow up; J Belge Radiol 1986, 69: 241-246.
7. Barss VA, Benacerraf BR, Frigoletto FD Jr, Antenatal sonographic diagnosis of fetal gastrointestinal malformations; Pediatrics 1985, 76: 445-449.
8. Dewbury KC, Aluwihare APR, Birch SJ, Freeman NV, Prenatal ultrasound demonstration of a choledocal cyst; Br J Radiol 1980, 53: 906-907.
9. Chinn DH, Filly RA, Callen PW, Nakayama DK, Harrison MR, Congenital diaphragmatic hernia diagnosed prenatally by ultrasound; Radiology 1983, 148: 119-123.
10. Didier F, Droulle P, Diagnostic antenatal des malformations digestifes et la paroi abdominale ; IN Couture A, Veyrac C, Baud C. Les malformations congenitales. Diagnostic antenatal et devenir. Montpellier, Sauramps Medical, Diffusion Vigot, 1985.
11. Helin I, Persson P, Prenatal diagnosis of urinary tract abnormalities by ultrasound. Pediatrics 1986, 78: 879-83.
12. Aigrain Y, Lottman, El Ghoneimi E, Willard Garel C, Lutton D.: Vesico-ureteric reflux associated with antenatal diagnosis: a study of 40 cases. Brit J Urol 1988; suppl 2, 55.

Scanned with OKEN Scanner

Capitolul 2
TRAUMATISMELE OBSTETRICALE LA COPIL

CORNELIU SABETAY, ALIN STOICA, IONUȚ PURCARU

CONSIDERAȚII GENERALE

Momentul naşterii, dar mai ales, prima naştere, pot să producă la nou-născuți diverse traumatisme, unele dintre ele mai mult sau mai puțin importante, care pot determina leziuni sechelare.

Aceste traumatisme obstetricale sunt datorate fie poziției anormale a fătului în uter, fie disproporției care poate să existe între făt şi filiera pelvigenitală, respectiv bazinul matern, fie prezenței unor tipuri malformative ale bazinului, fie prezenței la naştere a unor malformații tumorale ale fătului (limfangioame ale gâtului gigante, de exemplu) care, mărind diametrul, realizează distocii la naştere.

De asemenea, utilizarea unor manevre obstetricale în scopul de a extrage rapid fătul (aplicare de forceps, versium etc.) sunt cauze ce pot realiza efecte traumatice asupra fătului.

Se apreciază chiar, că un copil din 20 traumatizați la naştere, decedează [1].

Leziunile produse în timpul naşterii (traumatisme obstetricale) pot afecta în ordine: tegumentele şi țesutul celular subcutanat, craniul şi oasele lungi, sistemul nervos central şi coloana vertebrală, nervii periferici, globul ocular şi, mai rar, chiar organele interne parenchimatoase.

În mod particular, astăzi, la o naştere este invitat din partea cuplului chiar şi tatăl, uneori având misiunea de a tăia cordonul ombilical – atitudine care trebuie să aducă în conştiința partenerului din cadrul cuplului o prezență mai activă alături de efortul mamei.

În această măsură, traumatismele obstetricale sunt apanajul unor naşteri laborioase, dar le-am întâlnit şi în situația atât de multor cezariene practicate fără indicații pertinente.

În acelaşi timp, o dată cu importanța acordată examenului ecografic pe parcursul sarcinii, acesta putând preciza nu numai sexul, dar şi prezența a numeroase malformații – prezența tatălui în sala de naşteri, cunoscător al întregii evoluții a sarcinii, face să fie părtaş la venirea pe lume a nou-născutului.

LEZIUNILE TEGUMENTELOR ŞI ALE ȚESUTULUI CELULAR SUBCUTANAT

Tegumentele pot fi frecvent interesate, lezarea lor neavând un caracter grav.

Unele proeminențe cum sunt urechile, nasul, extremitățile, organele genitale, pot să prezinte leziuni mai frecvent după aplicarea unor manevre obstetricale.

Leziunile produse la nivelul tegumentului şi țesutului celulos grăsos, se apără mai greu de infecții la această perioadă de vârstă şi reprezintă posibile „porți de intrare" pentru infecții grave (osteomielită, gangrenă cutanată extensivă, infecții stafilococice).

Sunt cunoscute astfel apariția unor echimoze, hematoame, peteşii la nivelul diverselor zone ale tegumentelor.

LEZIUNILE CRANIENE

Utilizarea unor aparate pentru expulzia fătului de tipul unor ventuze (vacumuli) pot să realizeze la nivelul extremității cefalice bosa sero-sanghină (*caput succedaneum*) care este o leziune obişnuită a țesutului celular subcutan, țesut care este slab reprezentat la nivelul capului.

Această colecție sero-sanghină se va rezorbi în prima săptămână după naştere.

Scanned with OKEN Scanner

CEFALHEMATOMUL

Reprezintă o colecţie hemoragică subperiostică situată în vecinătatea suturilor osoase şi apare în 1–5% din naşterile obişnuite [2] (fig. 2.1).

Clinic se remarcă, după 2–3 zile de la naştere, prezenţa unei deformări a craniului, cu existenţa unei zone de fluctuenţă, în special în regiunea occipito-parietală, care poate să dispară într-o evoluţie normală după 2–3 săptămâni.

Este posibil ca cefalhematomul să poată ascunde şi eventuale fisuri osoase sau chiar înfundări ale osului.

O radiografie efectuată de faţă şi profil poate să evidenţieze aceste leziuni .

Radiografia de profil este mai concludentă, arătând înfundarea osoasă şi o linie curbă calcară în cazul unui hematom subperiostic (fig. 2.2) [1].

Uneori, evoluţia cefalhematomului se face spre o calcificare care duce la apariţia unui calus osos inestetic şi dă un aspect de asimetrie craniului.

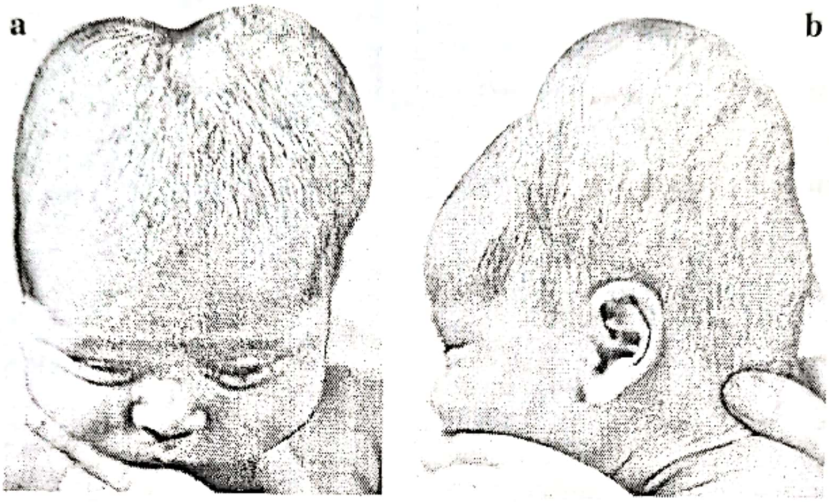

Figura 2.1 a,b. Cefalhematom parietal bilateral (după Caffey).

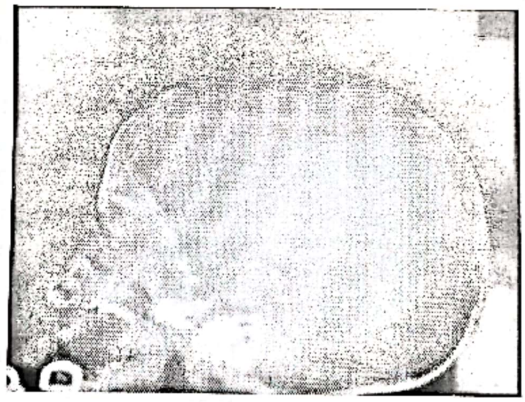

Figura 2.2. Aspect radiografic.

Nou-născutul este recunoscut prin hipoprotrombinemia prezentată şi din acest punct de vedere se impune un tratament cu vitamina K, C, calciu.

A practica o puncţie la nivelul cefalhematomului trebuie să impună o atenţie sporită pentru sterilitatea gestului chirurgical şi pentru a putea preveni o posibilă complicaţie cum este meningita sau meningoencefalita.

Puncţia hematomului după câteva zile (7–8 zile), timp în care hematomul s-a transformat într-o colecţie lichidiană, se va face numai în condiţii de sterilitate locală absolută, în speranţa că nu vom avea un calus hipertrofic inestetic realizat pe seama hematomului neevacuat.

FRACTURILE

Traumatismele obstetricale la copil pot realiza fracturi atât la nivelul oaselor craniene, cât şi la nivelul oaselor lungi (clavicula, humerusul şi femurul).

Scanned with OKEN Scanner

Fracturile craniene, chiar dacă se întâlnesc destul de rar, reprezintă un capitol de patologie căruia trebuie să i se acorde o atenție deosebită.

Oasele craniului beneficiază de o elasticitate deosebită, prezintă suturi cartilaginoase care permit ca, o dată cu trecerea prin filiera pelvigenitală, aceste suturi să facă să alunece oasele unul deasupra altuia, încât de la naștere pot apare diverse aspecte ale craniului deformat, care se vor corecta odată cu creșterea.

Fracturile de la nivelul craniului, cele de tip liniar, sunt fracturi simple și care se pot vindeca în câteva săptămâni odată cu creșterea.

Radiografia de craniu poate evidenția însă și o fractură cu înfundare, singura care poate să pună probleme prin compresiunea pe care o poate exercita asupra encefalului.

Este important însă să recunoaștem pe radiografia efectuată dacă este vorba de înfundarea tăbliei interne și nu a celei externe, care nu va impieta asupra evoluției encefalului.

Fracturile craniului pot să treacă de multe ori neobservate, dacă nu se însoțesc și de suferințe cerebrale.

Astfel, fracturile liniare pot să existe sub un cefalhematom sau să se confunde cu o sutură sau sincondroză. În schimb, fracturile cu înfundare (asemănătoare înfundării unei mingi de celuloid) necesită, în condițiile unor tulburări neurologice imediate, pentru o depresiune mai mare de 5–6 mm față de marginea osoasă, intervenție chirurgicală de corectare a deformației existente.

A trata cu superficialitate asemenea fracturi cu înfundare osoasă poate antrena ulterior suferințe neurologice tardive paralitice sau chiar convulsive.

Odată cu fracturile oaselor craniene, se pot instala și leziuni cerebrale. Acestea pot să existe și în afara leziunilor osoase, datorită elasticității particulare pe care acestea o prezintă.

Creierul poate suferi leziuni importante de la edem, contuzie, hemoragie, ajungând până la dilacerarea țesutului cerebral. În aceste condiții, o *radiografie craniană* arată o creștere în volum a calotei cu o dehiscență a suturilor craniene.

Din punct de vedere anatomo-patologic, hemoragiile traumatice obstetricale se localizează subdural sau în masa cerebrală.

Corespondentul lor clinic este dat de manifestări neurologice complexe, grupate sub termenul de *encefalopatie traumatică* sau *sindrom neurovascular* (cum a fost descris altă dată) [3].

În cazul prematurilor, incidența encefalopatiei traumatice este mai mare, căci hipoprotrombinemia și fragilitatea vasculară favorizează hemoragia.

Hemoragiile meningocerebrale pot să se evidențieze precoce sau chiar tardiv.

Astfel, imediat după expulzie pot apare: apneea tranzitorie, asfixia albastră și asfixia albă. Aceste simptome traduc inhibiția centrului respirator, de unde necesitatea instituirii unor manevre de resuscitare respiratorie.

Copilul decedează în forma cea mai gravă reprezentată de *sincopa albă*.

Leziunile cerebrale severe pot să instaleze la numai câteva ore de la naștere stări comatoase cu prognostic foarte grav.

Există uneori și *intervale libere*, pe durata unor zile, de la momentul nașterii, după care pot apare manifestări tardive la copii care aparent erau normali la naștere.

Simptomatologia clinică este polimorfă, intricată, suprapunându-se tulburări neurologice, respiratorii, cardio-vasculare și termice.

a. *Simptomele neurologice*, diferite, în funcție de localizare și gravitatea afectării cerebrale pot fi: adinamie, hiporeflexie, areflexie tendinoasă, scădere până la dispariție a reflexelor arhaice, convulsii localizate sau generalizate, tulburări ale conștiinței, comă.

b. *Simptomele respiratorii* ce le însoțesc pe cele neurologice sunt: bradipnee, crize de apnee cu cianoză, perioade de polipnee.

c. *Semnele cardio-vasculare* sunt secundare leziunilor și se manifestă sub formă de cianoză, bradicardie, aritmie.

Pot apare pe fondul dereglării homeostaziei și manifestări de instabilitate termică.

La examenul lichidului cefalorahidian întâlnim aspectul hemoragic al acestuia cu albuminorahie crescută.

Diagnosticul se va pune pe baza unei anamneze amănunțite cuprinzând în special perioada nașterii și a simptomatologiei clinice apărute în perioada post partum (precoce sau tardivă) în asociere cu examenele de laborator.

După prof. Arsene, evoluția clinică a sindromului se face în trei etape, în funcție de revenirea etajelor cerebrale.

– *În prima etapă de inhibiție generală* (șoc neo-natal), din cauza hipoxiei, se constată clinic atonie și absența răspunsului la excitanți externi și tulburări vegetative ale funcțiilor vitale.

Scanned with OKEN Scanner

– *În a doua etapă,* centrii subcorticali îşi restabilesc excitabilitatea, apar stări de agitaţie motorie şi crize de convulsie.

Moartea poate surveni oricând în primele două etape.

– *În cea de-a treia etapă,* odată cu restabilirea funcţiilor corticale se revine progresiv spre normal, dar după o perioadă variabilă de timp pot să apară sechelele traumatismului obstetrical.

Complicaţiile imediate ţin de gravitatea leziunilor şi de infecţia respiratorie, mortalitatea fiind în jur de 50% din cazuri [4].

Pentru formele tardive se menţionează sechelele grave neuropsihice şi motorii.

Fracturile cu înfundare pot duce la apariţia unor hematoame cu localizări diferite ca. *extradural, subdural* sau *intracerebral*. În aceste situaţii starea de conştienţă este rapid şi profund alterată, crizele convulsive şi coma se instalează cu sau fără un interval liber.

TRAUMATISMELE VERTEBRO-MEDULARE

Traumatismele coloanei vertebrale interesează în special regiunea C1–C2 şi C7–T1.

Din cercetările lui Towbin a reieşit elasticitatea mai mare a coloanei vertebrale decât a măduvei spinării şi deci o tracţiune puternică prin aplicarea forcepsului poate să producă o secţiune completă sau incompletă a măduvei cervicale.

Leziunile la nivelul C1–C2 apar în special în naşterile în prezentaţie craniană unde se forţează rotaţia capului, pe când leziunile la nivelul C7–T1 apar după tracţiuni inverse în naşterile în prezentaţie pelvină.

Traumatismele uşoare dau copilului o perioadă de aşa-zis *şoc spinal* cu hipotonie, hiporeflexie şi detresă respiratorie, fiind posibilă şi instalarea unei pareze de nerv frenic, plex brahial, paralizia hemidiafragmului.

Elongaţiile şi secţiunile incomplete ale măduvei se pot solda cu moarte imediat după naştere. Fractura corpilor vertebrali interesează epifiza şi se poate evidenţia radiologic.

FRACTURILE OASELOR LUNGI

Faţă de fracturile obstetricale ale oaselor lungi la nou-născut şi sugar trebuie să amintim particularităţile calusului la această perioadă de vârstă. Altfel, calusul se formează foarte rapid, în câteva zile, este de multe ori un calus hipertrofic care se modelează în timp, astfel încât sechelele acestor fracturi sunt absente sau minime.

Trebuie să subliniem faptul că angulările de până la 20 grade în fracturile oaselor lungi, scurtările şi încălecările de maxim 1–2 cm, translaţiile laterale, sunt elemente care la această vârstă nu pun probleme deosebite, iar calusul realizat, modelându-se în timp, va da în final o formă normală osului fracturat.

Rotaţia în ax este singura care necesită corectări ortopedice sau chiar chirurgicale, în vederea prevenirii unor sechele ce se pot stabiliza.

Clavicula este osul care se fracturează cel mai frecvent la naştere şi reprezintă aproape 90% [1] din fracturile obstetricale. Fractura este o fractură „în lemn verde", de regulă situată în treimea medie sau la unirea treimei medii cu cea externă.

Această fractură de multe ori nu este recunoscută la naştere şi ea se descoperă abia după zile sau săptămâni, odată cu formarea calusului osos hipertrofic, care apare sub forma unei deformări în treimea medie a regiunii claviculare.

Radiologic apare un calus exuberant care se va modela, se va remania, în săptămânile următoare (fig. 2.3). Nu consemnăm măsuri speciale terapeutice sau sechele în timp.

Humerusul poate să fie interesat în cadrul manevrelor de la naştere suferind diverse fracturi, printre care menţionăm decolarea epifizei proximale.

Clinic se manifestă ca o luxaţie scapulo-humerală, necesitând o reducere, căci, fără o corectare, poate duce la scurtarea membrului şi la o diformitate în sensul rotaţiei.

Reducerea se face simplu, numai printr-o tracţiune uşoară, o rotaţie externă şi o abducţie a braţului, cu flexia braţului la 90 de grade. Se face o imobilizare pentru o perioadă de 2–3 săptămâni [4].

Fractura humerusului în 1/3 medie se recunoaşte prin semnele de certitudine ale fracturii (deformarea membrului, crepitaţii osoase în focarul de fractură, mobilitatea fragmentelor, durere la palpare). Uneori se poate asocia şi paralizia nervului radial, ce poate persista câteva luni (1–2 luni).

Imobilizarea membrului superior pe torace asigură formarea calusului în 2–3 săptămâni, iar eventualele deformări ale axului osos se vor remania cu timpul.

Femurul poate suferi şi el o fractură care se situează la limita cartilajului cu osul, urmată de deplasare.

Scanned with OKEN Scanner



Figura 2.3. Fractură obstetricală de claviculă – calus osos.



Figura 2.4. Fractură obstetricală de humerus.

Clinic şi radiologic şi aici leziunea se confundă cu o luxaţie congenitală sau posttraumatică a şoldului.

Membrul inferior afectat apare mai scurt, cu rotaţie externă, tumefacţia zonei, durere la palpare.

Semnele locale pot duce la o confuzie cu o dislocaţie septică în cadrul osteomielitei femurului.

Se practică o reducere ortopedică sub anestezie generală, prin tracţiunea coapsei, abducţie şi rotaţie internă, urmată de o imobilizare în aparat gipsat ca pentru luxaţia de şold.

Fracturile care interesează diafiza femurală sunt urmarea manevrelor obstetricale, în special a celor de versiune internă.

Semnele prezente pentru fractura diafizei femurale sunt: devierea axului coapsei, tumefacţia locală, scurtarea membrului inferior, rotaţia externă şi impotenţa funcţională.

Ca tratament aplicăm o reducere ortopedică şi imobilizare în aparat gipsat pelvipedios cu genunchiul flectat.

Scurtarea şi angulaţia, dacă nu sunt exagerate, se modelează cu creşterea. Se poate aplica, de asemenea, extensia membrului inferior la zenit pentru o perioadă de 2–3 săptămâni, după care se poate continua cu o imobilizare gipsată pelvipedioasă sub control radiologic.

TRAUMATISMELE NERVILOR PERIFERICI

Manevrele obstetricale pot realiza prin tracţiuni, compresiuni şi alte gesturi intempestive, paralizii ale diverselor ramuri nervoase periferice.

Scanned with OKEN Scanner

Astfel, *paralizia nervului facial* se întâlneşte frecvent şi ea se poate produce prin compresiunea nervului de umărul fătului în poziţiile vicioase intrauterine ale acestuia.

În timpul naşterii forcepsul poate presa exagerat traiectul nervului între mastoidă şi unghiul mandibulei. Consecinţa cea mai de temut o reprezintă *pareza ramurii orbitale a nervului*, urmată de imobilizarea pleoapei superioare [5].

Tratamentul preconizează a proteja corneea, până când funcţia nervului se restabileşte.

Paralizia nervului frenic se întâlneşte în acele naşteri dificile şi poate apare ca o leziune izolată mai ales în dreapta sau asociată cu paralizia plexului brahial.

Clinic apar tulburări respiratorii ca: dispnee şi cianoză, accentuate de poziţia declivă.

Radiologic apare un hemidiafragm drept mult mai ascensionat, cu mişcări reduse şi paradoxale, mediastinul deplasat.

Diagnosticul diferenţial necesită a se face cu o eventraţie diafragmatică congenitală şi cu hepatomegalia.

Aplicarea unei poziţii semişezânde ameliorează respiraţia şi constituie o metodă terapeutică medicală.

Până la vârsta de 6 luni majoritatea cazurilor se vindecă, iar peste această etapă de vârstă vindecarea spontană nu se mai produce. În asemenea situaţii se recomandă tratamentul chirurgical de coborâre a hemidiafragmului printr-un procedeu de plicaturare cu rezultate postoperatorii bune şi stabile.

Paralizia plexului brahial reprezintă un accident obstetrical cu consecinţe grave, care apare după naşterile grele la copiii cu greutate mare la care se realizează o distocie feto-maternă.

Leziunile se produc prin tracţiune şi constau fie numai într-o elongaţie a plexului brahial, fie în smulgerea rădăcinilor nervoase.

Se descriu după localizare trei tipuri de paralizie ale plexului brahial:

– superioară;
– inferioară;
– totală.

Paralizia plexului brahial superioară (Duchenne-Erb) afectează rădăcinile C5–C6 şi este cea mai frecventă. Muşchii centurii scapulare (deltoid, supraspinos, subspinos) şi ai braţului (biceps, brahial anterior şi lung supinator) sunt lipsiţi de inervaţie prin interesarea rădăcinilor C5–C6.

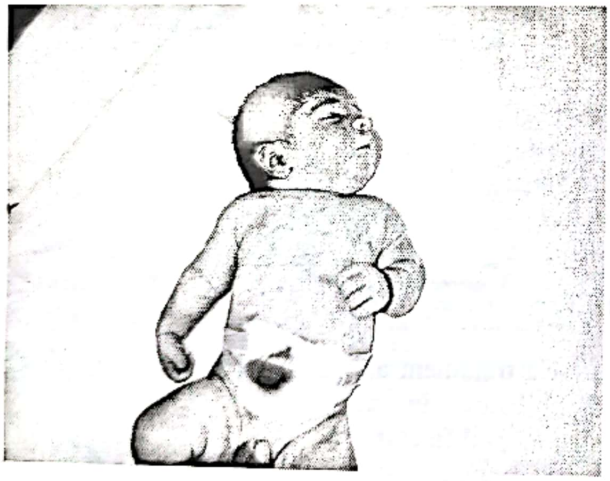

Figura 2.5 a,b. Paralizie plex brahial.

Clinic paralizia se poate remarca uşor imediat după naştere, membrul superior atârnă şi are o poziţie inertă pe lângă trunchi. Umărul este coborât şi mai atrofiat (umăr „în epolet"), membrul superior cu mâna rotată înăuntru, degetele flectate privind înapoi şi în afară (fig. 2.5 a,b).

Paralizia brahială de tip inferior (Dejerine – Klumpke), este mai rară, dar de o gravitate mai mare. Leziunile nervoase interesează rădăcinile C8–T1.

Paralizia cuprinde flexorii mâinii şi muşchii eminenţei tenare şi hipotenari. Se poate asocia uneori şi sindromul Claude Bernard-Horner care arată o leziune a simpaticului cervical la nivelul rădăcinii T1 (enoftalmie, mioză, îngustarea fantei palpebrale).

Scanned with OKEN Scanner

Paralizia totală reprezintă, de fapt, asocierea celor două tipuri de leziune şi este de o gravitate particulară.

Diagnosticul de paralizie a plexului brahial este uşor de stabilit, semnele clinice fiind evidente.

Evoluţia este variabilă de la caz la caz şi depinde de gravitatea leziunilor nervoase.

Dacă tipul superior de paralizie este mai benign, putându-se spera în vindecări bune după un tratament bine condus, prognosticul rămâne mai grav în paraliziile de tip inferior sau totale.

Tratamentul este un tratament complex, constând în tratament ortopedic şi de recuperare, instituit precoce din primele zile după naştere. Rezultatele bune nu se pot obţine decât la cei la care tratamentul a fost aplicat precoce şi în primele două luni, după această etapă de timp existând şanse limitate de obţinere a unor succese.

Corecţia poziţiei membrului superior, masajul, gimnastica, imobilizările gipsate în abducţie şi rotaţie externă cu membrul superior în poziţie de „salut ostăşesc", procedee de fizioterapie (ionizări) sunt metode care se instituie şi se menţin în primele 6 luni de viaţă. Se adaugă la acestea administrări de vitamine din grupul B, C, fosfobion etc.

Până la vârsta de 2 ani, există speranţe de recuperare ale membrului afectat prin paralizia plexului brahial. Dincolo de vârsta de 1 an în condiţiile unor insuccese se poate apela la intervenţii chirurgicale de tipul dezinserţiei muşchiului subscapular sau, mai târziu, după vârsta de 6 ani, la osteotomii de derotare a humerusului [5, 6].

Sechelele acestor paralizii în timp sunt importante, ori de câte ori se pune problema unor smulgeri sau rupturi ale componentelor plexului şi care astăzi prin procedeele de microchirurgie pot să beneficieze de suturi submicroscopice practicate de regulă imediat după primele 6 luni când se remarcă insuficienţa metodelor terapeutice aplicate.

În cazul unor rupturi ale componentelor nervoase ale plexului brahial se pot utiliza elemente nervoase sub formă de grefon cum este nervul safen.

Ochiul este supus traumatismelor la naştere, hemoragiile conjunctivale se observă relativ frecvent. Leziuni ale corneei, enucleerea globului ocular sunt leziuni mai rare.

Hemoragiile retinei sunt întâlnite în proporţii de 24% la naşterile normale şi în 40% după versiune.

Majoritatea traumatismelor la nou-născut se vindecă fără sechele.

TRAUMATISMELE ORGANELOR INTERNE

Toracele. La nivelul acestuia *pneumotoraxul* se poate întâlni rar la nou-născut, în special la prematuri. Un examen clinic atent şi verificat radiologic poate prezenta mediastinul deplasat de partea opusă în *pneumotoraxul sufocant* (poate apare după intubaţie cu ventilaţie manuală forţată, în manevre de resuscitare respiratorie).

Diagnosticul diferenţial al pneumotoraxului trebuie să se facă cu hernia diafragmatică congenitală.

Dintre organele parenchimatoase, ficatul, splina şi glanda suprarenală pot fi uneori şi ele lezate cu ocazia naşterii.

Ficatul este cel mai frecvent afectat.

La originea tabloului de hemoragie internă stau traumatismele severe produse în timpul naşterii. Aceste hemoragii apar mai ales la copii cu greutate mare sau la prematuri. Hipoxia prelungită şi staza hepatică sunt factorii care măresc fragilitatea vasculară.

Clinic hemoragia internă este greu de recunoscut. Nou-născutul este palid, şocat, abdomenul destins, dar depresibil.

BIBLIOGRAFIE

1. Sabetay C. (sub redacţia), Patologie chirurgicală pediatrică, Ed. Aius Craiova 2004 p.64–72.
2. Fufezan V, Tepeneu P. Chirurgie pediatrică. Ed. Amacord, 1996.
3. Vereanu D., Chirurgie infantilă şi ortopedie, Ed. Medicală, Bucureşti, 1973.
4. Zamfir T., Bâscă I., Jianu M., Chirurgie viscerală, urologie şi ortopedie pediatrică, Ed. Ştiinţifică, Buc., 1996.
5. Rickam PP. Chirurgie neo-natale. Piccin Editore, Padova, 1970.
6. Ashcraft K. W., Holder T. M., Pediatric surgery, W. B. Saunders, 2000.

Scanned with OKEN Scanner

Capitolul 3
HEMANGIOAMELE ŞI LIMFANGIOAMELE

CORNELIU SABETAY, ANDREI ZAVATE

HEMANGIOAMELE

Reprezintă tumori vasculare diferite ca formă, întindere şi localizare, fiind frecvent prezente la vârsta copilăriei şi putând exista în orice porţiunea a corpului copilului.

Din punct de vedere al incidenţei, aceste tumori sunt întâlnite între 1,1%–2,6% de nou-născuţi, procentaj ce poate ajunge până la 10% în jurul vârstei de un an.

În 30% din cazuri hemangioamele sunt prezente încă de la naştere sub forma unei macule roşii, însă ele pot să nu fie evidente în restul cazurilor de la naştere şi să se manifeste ca malformaţii vasculare cu potenţial de apariţie clinică [1].

Raportat la sexe fetele sunt mai frecvent afectate decât băieţii (3:1).

La nivelul craniului unele dintre aceste formaţiuni pot să aibă o comunicare endocraniană (sindromul Sturgge-Weber-Krabe). Se poate vorbi în aceste situaţii de o „visceralizare" a formaţiunii hemangiomatoase cu o tendinţă la extindere, invazie şi producerea unor hemoragii.

Asemenea situaţii pot să intereseze şi alte formaţiuni hemangiomatoase de la nivelul corpului, existând de exemplu visceralizări ale unor hemangioame de perete pentru organe ca ficatul, splina etc.

FORME ANATOMO-PATOLOGICE

Se descriu mai multe forme anatomo-patologice:

1. Hemangiomul intradermic

Hemangiomul intradermic, hemangiomul plan sau „pata de vin" care este o leziune netedă, bine conturată de coloraţie roşie-violacee, de dimensiuni mici la naştere.

Evoluţia poate fi spre dispariţie, dar cel mai adesea leziunea evoluează spre o extindere rapidă.

Din punct de vedere terapeutic, pentru acest timp de hemangioame se recomandă fie tratamente prin crioterapie, injecţii cu produse pe bază de cortizon, diverse pomezi şi pudre în scopul de diminuare a aspectului inestetic, excizia hemangiomului urmată de o grefă cutanată (grefă liberă, grefă pediculată etc.).

Ridică probleme deosebite pentru localizările la nivelul craniului şi ale feţei în special din punct de vedere estetic.

2. Hemangiomul tuberos

Hemangiomul tuberos (circinat) reprezintă cea mai frecventă formă de hemangiom (peste 60% din cazuri). Are o suprafaţă granulară, este de coloraţie roşie, proemină câţiva milimetri de la suprafaţa tegumentului, este prezent de la naştere sau apare în primele luni de viaţă.

Tumora are de cele mai multe ori aspectul unei cireşe care se extinde rapid în lunile următoare sau poate rămâne staţionară.

Nu avem niciodată siguranţa asupra evoluţiei unei formaţiuni hemangiomatoase. Ori de câte ori există tendinţa la extindere avem obligaţia de a recurge la mijloacele terapeutice chirurgicale (extirparea lor).

3. Hemangiomul cavernos

Reprezintă forma de hemangiom constituită din capilare chistice situate în ţesutul subcutan, hemangiomul cavernos fiind difuz. Acest tip de hemangiom creşte la eforturi şi este format din capilare ce se găsesc în grosimea ţesutului subcutanat.

Scanned with OKEN Scanner

4. Hemangiomatoza difuză

Este o formă mult mai gravă dar şi mai rară, care poate interesa adesea un membru în totalitate sau chiar suprafeţe mai mari.

În situaţia de hemangiomatoză difuză este vorba de malformaţii vasculare grave, de prezenţa unor fistule arteriovenoase.

Membrul afectat pare hipertrofiat, uneori cu aspect monstruos din cauza aportului suplimentar de sânge, dar şi coloraţiei roşii-violacei în totalitate.

CLINIC

Putem întâlni aspectul de hemangiom pulsatil (anevrism cirsoid), căci auscultatorii la nivelul fistulelor arterio-venoase se pot percepe trilurile caracteristice şi se poate asocia chiar un suflu sistolic cardiac.

În cazuri rare hemangioamele pot să intereseze organe în profunzime, adică visceralizări ale acestor hemangioame iniţial superficiale.

Asupra acestor tumori benigne întâlnite foarte frecvent la copil au existat şi există încă păreri diferite în ceea ce priveşte clasificarea.

CLASIFICARE

Clasificarea cea mai larg acceptată le împarte în:

– Hemangioame capilare
– Hemangioame cavernoase
– Leziuni mixte.

O altă clasificare, **biologică** vorbeşte despre:

– Hemangioame
– Malformaţii vasculare.

Clasificarea evolutivă, mult mai complexă, le împarte în următoarele tipuri (Aschraft Pediatric Surgery 3-rd edition; W.B. Saunders Company 2000):

Tipul 1: petele neo-natale.

Tipul 2: hemangioame capilare intradermice:
– pata de „somon"
– pata de „vin"
– angioame „păianjen".

Tipul 3: hemangioame juvenile
– „pată de căpşună"
– hemangioame capilare „în căpşună"
– hemangioame capilare cavernoase.

Tipul 4: fistule arteriolo-venoase
– hemangioame arteriale
– gigantism hemangiomatos.

ISSVA (*International Society for Study of Vascular Anomalies*) prezintă o clasificare ce împarte hemangioamele în două categorii:

– Hemangioame datorate proliferării celulelor endoteliale (cele mai frecvente sunt hemangioamele nou-născutului)

– Hemangioame prin agregare de vase displazice, fără proliferare celulară (angioame mature).

DIAGNOSTICUL POZITIV

Acesta cuprinde:

– examenul fizic complet;
– studii de coagulare;
– ecografia.

Figura 3.1. Hemangiom tuberos regiunea frontală.

Figura 3.2. Hemangiom plan regiunea frontală.

Scanned with OKEN Scanner

Figura 3.3. Hemangiom buza superioară.

Figura 3.4. Hemangiom obraz.

Figura 3.5. Hemangiom pielea păroasă a capului.



Figura 3.6. Hemangiom antebraț și mână – față posterioară.

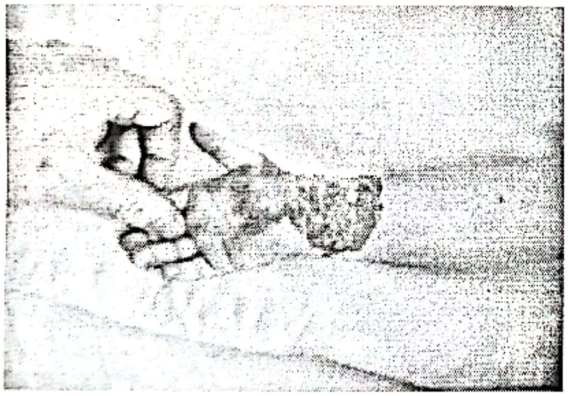

Figura 3.7. Hemangiom antebraț și mână – față anterioară.

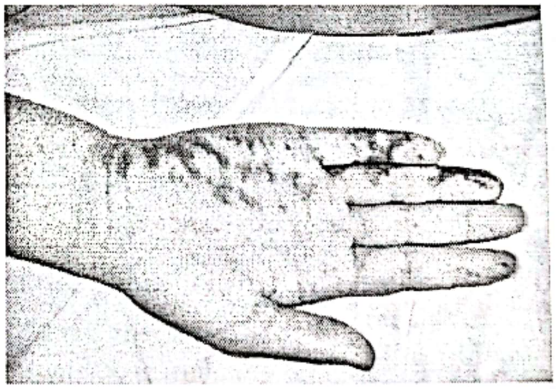

Figura 3.8. Hemangiom palmar.

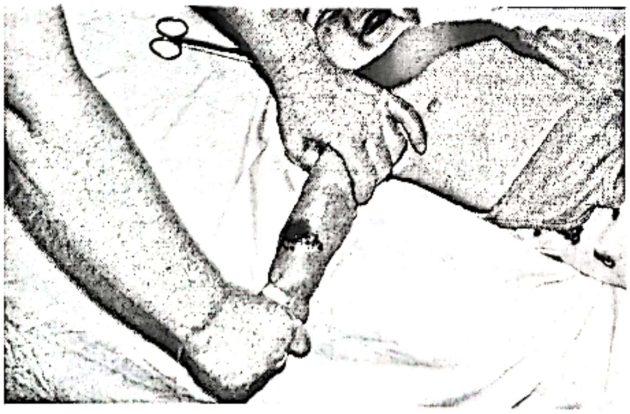

Figura 3.9. Hemangiom ulcerat antebraț.



Figura 3.10. Hemangiom plan – torace posterior.

Scanned with OKEN Scanner

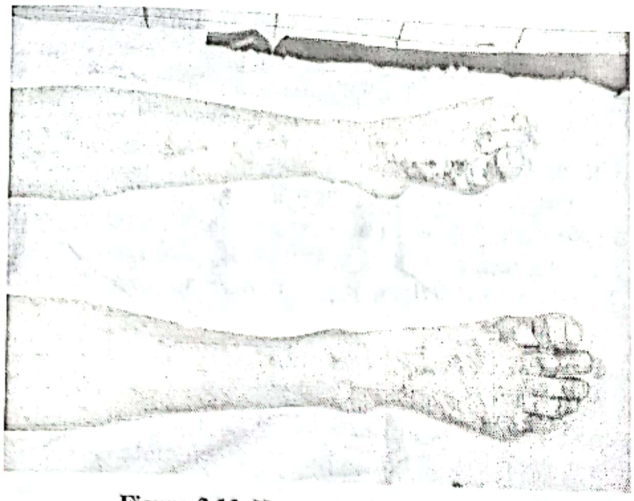

Figura 3.11. Hemangiomatoză plantară.

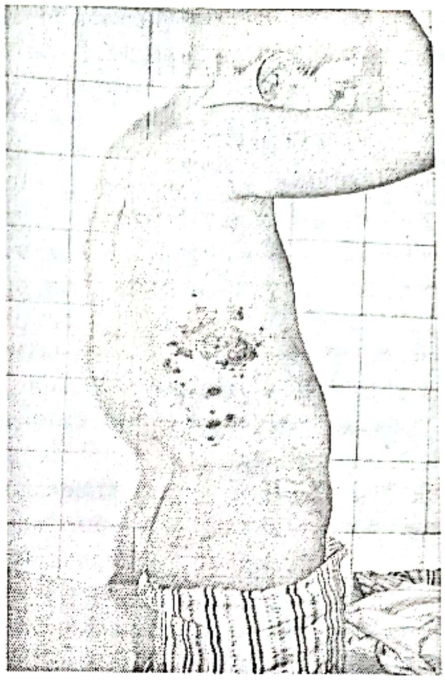

Figura 3.12. Hemolimfangiom perete latero-abdominal cu visceralizare (ficat).

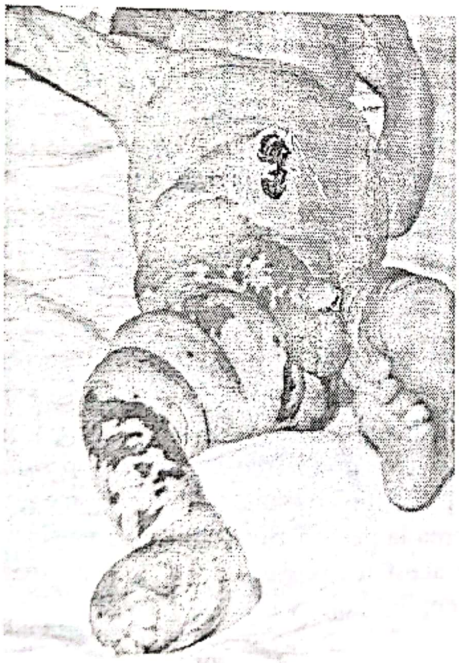

Figura 3.13. Hemangiomatoză membru inferior şi regiune inghino-perineală.

- utilizarea hematiilor marcate cu Technetium 99;
- scanării cu Indium 111 octreotide;
- tomografia computerizată;
- IRM (utilă în hemangioamele intramusculare);
- studii angiografice;
- biopsia (extrem de rar!).

EVOLUŢIA

Nu se poate prevedea niciodată evoluţia în timp a acestor malformaţii vasculare.

Existau în urmă cu ani teorii care încercau să motiveze intervenţia chirurgicală către sfârşitul perioadei de evoluţie a acestor formaţiuni tumorale benigne.

Astfel, se consideră că este vorba de o derulare în timp a acestor capilare sinusoide din care este format hemangiomul şi că o intervenţie precoce nu ar face decât să ducă la o recidivă, dacă derularea capilarelor sanghine nu s-a făcut în totalitate [2].

În general, majoritatea hemangioamelor sunt stabile şi cresc proporţional cu copilul. Forme extensive se întâlnesc însă frecvent şi alarmează aparţinătorii.

În special localizările hemangioamelor în zone ca faţa, gâtul, organele genitale, sânii, apar probleme de estetică care sunt deosebit de importante pentru viitorul copilului.

Din acest punct de vedere considerăm că este la îndemâna noastră să intervenim cât mai precoce pentru a îndepărta aceste formaţiuni hemangiomatoase, în condiţiile în care sacrificiul de tegument este mult mai mic comparativ cu o perioadă ulterioară când hemangiomul respectiv a crescut în dimensiuni.

Scanned with OKEN Scanner

În asemenea situații, putem apela la mijloacele terapeutice mult mai simple și cu posibilitatea de a evita în multe situații grefele de tegumente.

Posibilitățile evolutive pe care le pot prezenta hemangioamele sunt:

– 70–90% din ele regresează până la vârsta de o lună, în special marea majoritate a hemangioamelor mici;

– alte hemangioame pot evolua spre apariția unor complicații: extindere, infecție, ulcerații;

– altele pot dezvolta o proliferare neo-natală rapidă cu o involuție ușoară ulterioară, dar cu un consum mare de trombocite (trombocitopenie) – sindromul Kassabach-Merrit;

– unele hemangioame se pot extinde în urma unor traumatisme, stări septice sau modificări hormonale;

– se pot complica cu stază venoasă primară cu coagulopatie consumptivă localizată.

Hemangioamele se pot asocia cu malformații ca:

Sindromul Kasabach-Meritt

– hemangiom gigant
– trombocitopenie
– diateze hemoragice.

Sindromul Klippel-Trenaunay

– hemangiom (pată)
– varice
– hipertrofia extremităților.

TRATAMENTUL HEMANGIOAMELOR

Variază în funcție de întinderea lor, de forma clinică și de evoluția lor în timp:

– simpla supraveghere a prezenței și evoluției acestor forme de tumori benigne

– folosirea compresiunii continue (bandaj) sau intermitente (pneumatice),

– injectări locale de substanțe sclerozante cortizonice sau preparate de tip Sclerovenin, Sotradecol.

– tratamentul chirurgical rămâne a fi indicat astăzi doar în unele forme mai deosebite de hemangioame, cum ar fi cele ulcerate, cele localizate în zone estetice critice, formele rebele la tratamentul medical etc.

– radiațiile care erau recomandate frecvent înainte în tratamentul hemangioamelor reprezintă astăzi o variantă controversată, folosită doar când alte metode eșuează.

NOUTĂȚILE TERAPEUTICE

Noutățile terapeutice discutate cu ocazia celui de al 59-lea Congres al Societății Franceze de Chirurgie Chirurgie Pediatrică în 2002 la Tours în Franța de către Grupul European de Chirurgie Plastică Pediatrică sunt:

– Utilizarea interferonului IF 2A sau B – 3 mil. UI/m^2 /zi, metodă care este însă foarte scumpă, pe lângă reacțiile adverse deosebite ale acestor preparate;

– Corticoterapia p.o. și locală: Prednison 2–3 mg/zi, Betametazonă 0,15–0,30 mg/kg/zi. Sunt însă foarte bine cunoscute efectele adverse ale corticoterapiei, în special în condițiile unui tratament prelungit;

– Chimioterapicele citostatice de genul Vincristinei (1 mg/m^2/săptămână), ciclofosfamidei și Nitrogenului mustard constituie și ele o variantă de luat în calcul, dacă se ține seama de tolerabilitatea scăzută și de reacțiile adverse deosebite ale acestei categorii de medicamente. Un alt citostatic folosit este Bleomicina utilizată cu rezultate estetice foarte bune (prof. G. Ionescu).

Tratamentul chirurgical rămâne a fi indicat astăzi doar în unele forme mai deosebite de hemangioame, cum ar fi cele ulcerate, cele localizate în zone estetice critice, formele rebele la tratamentul medical etc. [3].

Dacă în unele forme de hemangioame de dimensiuni mai mici interveneam foarte devreme, iar în unele forme localizate în zone estetice era nevoie uneori de grefe de piele după excizia hemangiomului cu consecințe postoperatorii inestetice, atitudinea terapeutică actuală în tratamentul hemangioamelor la copil este *supravegherea permanentă și urmărirea evoluției fiecărui caz în parte*, cu utilizarea unor mijloace medicale și recurgerea la gesturi chirurgicale numai în situația în care acest lucru este într-un avantaj mai mare pentru copilul bolnav [4].

COMPLICAȚIILE HEMANGIOAMELOR

Complicațiile acestor formațiuni benigne sunt: infecția, hemoragia și trombocitopenia.

Infecția care se poate produce prin diverse traumatisme la nivelul acestor formațiuni benigne poate conduce la sfacel al zonei centrale.

Formele cavernoase prezintă un risc major *vis à vis* de infecție.

Scanned with OKEN Scanner

Hemoragia poate şi provocată de traumatisme minime, ea poate fi uneori gravă mai ales în formele ulcerate.

Trombocitopenia trebuie considerată ca o complicaţie a hemangioamelor şi de aceea trebuie administrat în perioada preoperatorie preparate ca fitomenadion, vitamina, pe fondul cunoaşterii valorii trombocitelor în special în hemangioamele mari.

LIMFANGIOAMELE CHISTICE ALE GÂTULUI

DEFINIŢIE

Acestea sunt malformaţii congenitale reprezentând o displazie chistică a vaselor limfatice ale regiunii cervicale.

Sunt chiste seroase multiloculare congenitale şi în 80% din cazuri sunt situate în regiunea latero-cervicală, în regiunea carotidiană sau supraclaviculară, mult mai rar axilar, inghinal sau mediastinal [5].

Datorită dimensiunilor, uneori gigante (hygroma chistică), ridică probleme de distocie fetomaternă la naştere.

CLINICA

Reprezintă mase tumorale de dimensiuni variabile situate subaponevrotic, tegumentele supraiacente nu prezenta modificări, iar formaţiunea tumorală este de consistenţă elastică, cu o mobilitate relativă, nedureroasă, având un conţinut gelatinos.

Datorită volumului exagerat de mare al unor forme de limfangioame chistice, acestea pot produce compresiuni asupra organelor vecine şi o simptomatologie clinică reprezentată prin tuse, dispnee, cianoză, sufocare.

În unele situaţii limfangioamele gâtului pot să trimită prelungiri în mediastin.

ANATOMO-PATOLOGIE

Din punct de vedere anatomo-patologic, limfangioamele sunt malformaţii ale vaselor limfatice şi au un caracter multilocular. Conţinutul lor poate să fie o serozitate transparentă, filantă, incoloră sau galben-verzuie, hematică.

Rapoartele cu pachetul vasculo-nervos al gâtului sunt elemente de reţinut pentru momentul operator.

Vasele limfatice din regiunea formaţiunii tumorale sunt reprezentate de dilataţii chistice, care au în interior un endoteliu, pe a cărei suprafaţă se observă adesea capilare sanguine care se pot rupe în interiorul tumorii chistice limfangiomatoase şi, astfel să producă hemolimfangiomul.

În exteriorul acestui endoteliu există o condensare de ţesut conjunctiv. În interiorul acestei dilataţii chistice se găseşte lichidul de diverse colorаţii (serocitrin, hematic, brun, verzui). Din loc în loc aceste dilataţii chistice sunt septate parţial de „cordaje" fibroase.

Între displaziile chistice limfatice pot să se găsească ganglionii limfatici de aspect normal. Aceşti ganglioni dau la palpare senzaţia de „induraţii" situate între tumorile chistice.

Evoluţia acestor formaţiuni poate să fie staţionară sau să urmeze o creştere rapidă. În alte situaţii creşterea poate să fie provocată de inflamaţia lor, de o infecţie survenită prin inflamaţia vaselor limfatice cu structură normală, vase care comunică cu cavităţile chistice. Alteori, în urma unor traumatisme pot să apară fenomene de hemoragie intrachistică sau, aşa cum aminteam, să se transforme într-un hemolimfangiom [6].

Efectuarea unor radiografii, tomografii, la nevoie, cu scopul de a urmări extinderea sau nu în mediastin a formaţiunii tumorale, reprezintă investigaţii necesare în unele cazuri.

Aceste formaţiuni limfangiomatoase, uneori cu extindere în zonele din vecinătate, pot cuprinde cavitatea bucală, baza limbii, faţa, acestea devenind locuri de elecţie ale extinderii lor.

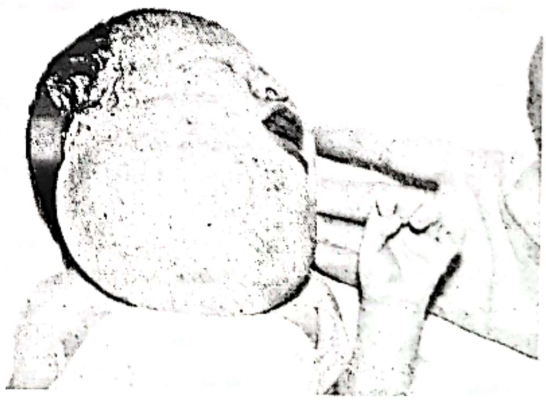

Figura 3.14. Limfangiom chistic al gâtului.

Scanned with OKEN Scanner

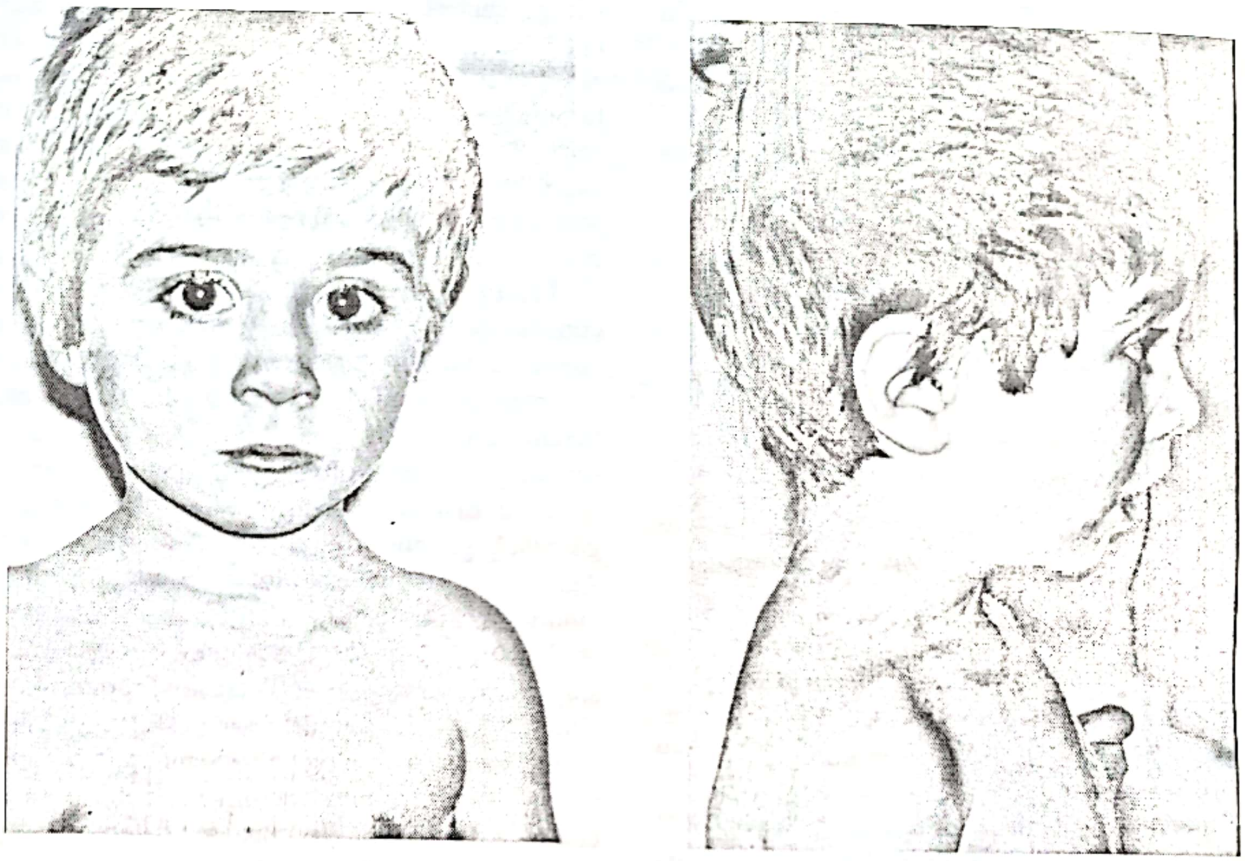

Figura 3.15. Aspect postoperator la vârsta de cinci ani.

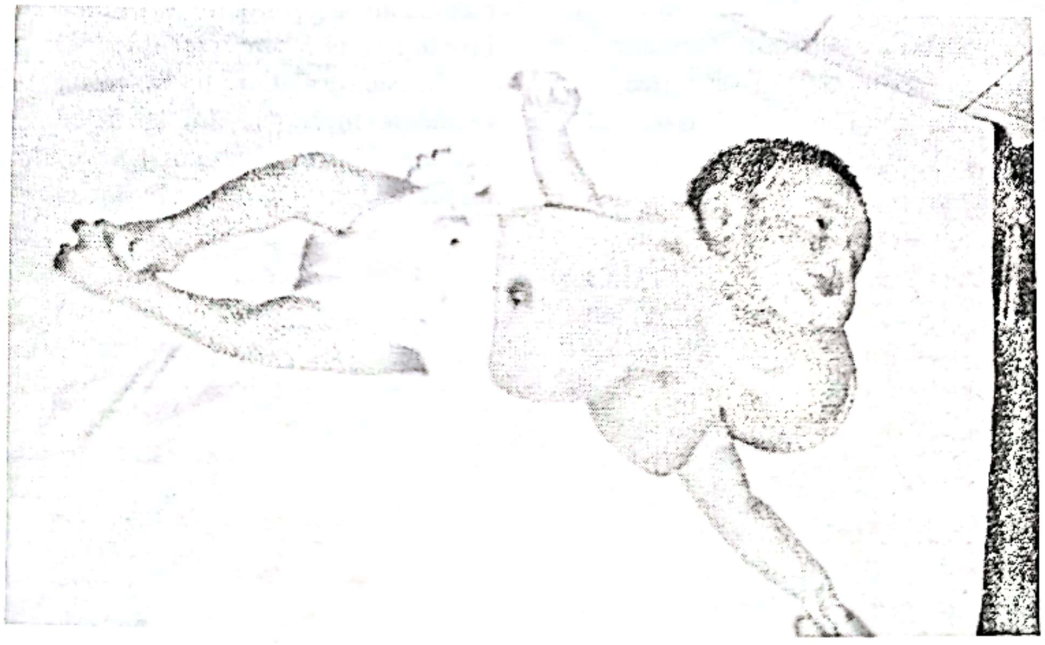

Figura 3.16. Hemolimfangiom latero-cervical şi axilar.

Scanned with OKEN Scanner

Figura 3.17. Hemolimfangiom chistic al gâtului.

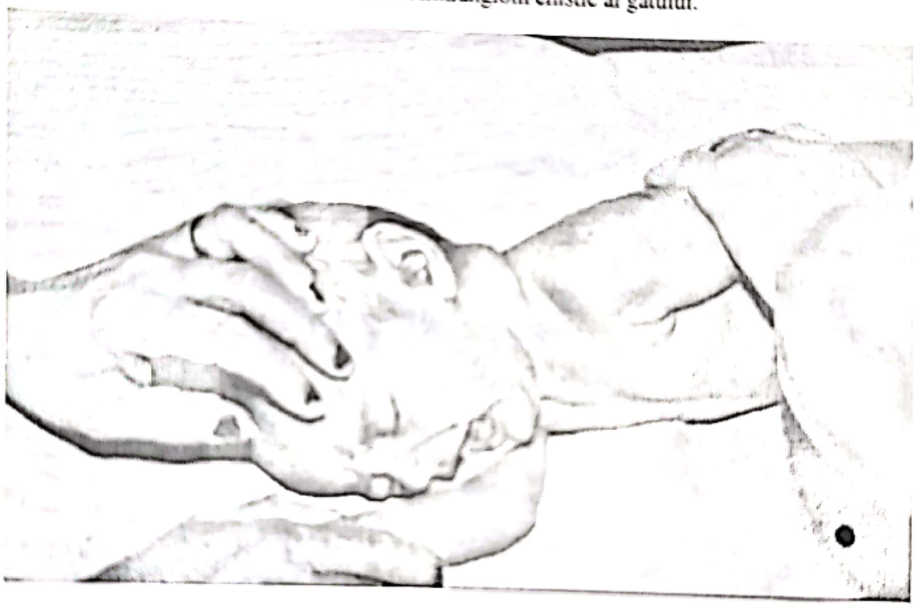

Figura 3.18. Hemolimfangiom chistic(aspect preoperator).

DIAGNOSTICUL DIFERENŢIAL

Trebuie să se facă cu teratoamele cervicale, hemangioame, lipoame, tumori chistice de arc brahial, degenerescenţe ale glandei tiroide ectopice, adenopatii tumorale, tumori benigne şi maligne ale lanţului simpatic cervical – la vârste mai mari [7].

TRATAMENT

Tratamentul este chirurgical şi trebuie practicat în primele zile de la naştere în special în formele voluminoase gigante astfel încât limfangiomul chistic laterocervical gigant să poată fi apreciat ca o urgenţă chirurgicală; nou-născutul suportă bine intervenţiile chirurgicale în primele zile şi chiar o operaţie laborioasă.

Este necesară o intubaţie oro-traheală, cu o reanimare bună în postoperator. Facilitatea cu care aceste limfangioame gigante se pot extirpa se datorează existenţei unor planuri de clivaj foarte bune dacă intervenţia chirurgicală se practică la scurt timp după naştere.

Problemele tehnice pe care le ridică unele dintre aceste limfangioame gigante sunt: tegumentele care necesită o grijă deosebită în sensul păstrării

Scanned with OKEN Scanner

Figura 3.17. Hemolimfangiom chistic al gâtului.

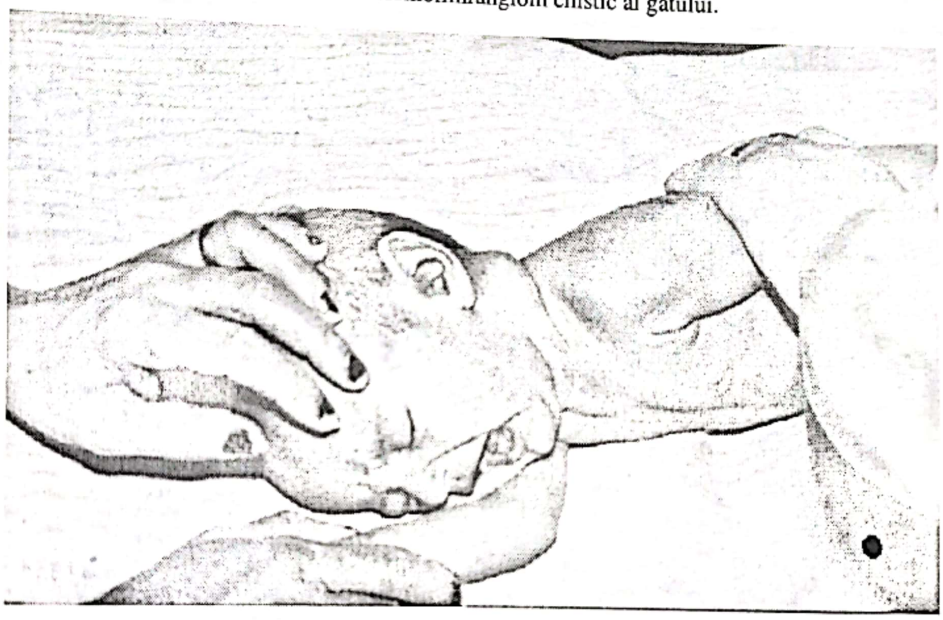

Figura 3.18. Hemolimfangiom chistic(aspect preoperator).

DIAGNOSTICUL DIFERENȚIAL

Trebuie să se facă cu teratoamele cervicale, hemangioame, lipoame, tumori chistice de arc brahial, degenerescențe ale glandei tiroide ectopice, adenopatii tumorale, tumori benigne și maligne ale lanțului simpatic cervical – la vârste mai mari [7].

TRATAMENT

Tratamentul este chirurgical și trebuie practicat în primele zile de la naștere în special în formele voluminoase gigante astfel încât limfangiomul chistic laterocervical gigant să poată fi apreciat ca o urgență chirurgicală; nou-născutul suportă bine intervențiile chirurgicale în primele zile și chiar o operație laborioasă.

Este necesară o intubație oro-traheală, cu o reanimare bună în postoperator. Facilitatea cu care aceste limfangioame gigante se pot extirpa se datorează existenței unor planuri de clivaj foarte bune dacă intervenția chirurgicală se practică la scurt timp după naștere.

Problemele tehnice pe care le ridică unele dintre aceste limfangioame gigante sunt: tegumentele care necesită o grijă deosebită în sensul păstrării

Scanned with OKEN Scanner

lor, prezența uneori la nivelul leziunii a unor ramuri din nervul spinal, nervul vag, nervul hipoglos și vase (jugulara, carotida); necesitatea obligatorie de a se practica un drenaj și în cazul unor recidive, reintervenția [8].

Inciziile pentru asemenea formațiuni tumorale trebuie să se efectueze transversal în axul lung al tumorilor. Atenție la a nu leza marele hipoglos, submandibular, facialul, iar prin limfangioamele care circumscriu traheea, extirparea să nu se facă în totalitate într-un timp pentru evitarea edemului glotic.

În cazul unor extinderi al limfangioamelor în mediastin, axilă, baza limbii, inciziile trebuie să se efectueze adecvat fiecărei situații. Se administrează antibiotice, de regulă, pentru profilaxia infecțiilor postoperatorii [9].

BIBLIOGRAFIE

1. Ashcraft K. W., Holder T. M., Pediatric Surgery, W. B. Saunders, 2000 p. 965–986.
2. Fevre M - Chirurgie infantile et orthopedie, Editions Medicales Flammarion, Paris, 1967.
3. O'Neill JA, Grosfeld JL, Fonkalsrud EE, Coran AG, Caldamone A., Principals of Pediatric Surgery 2nd Edition Mosby, Year Book, Inc. St. Louis, 2003 p.783–794.
4. Fufezan V, Tepeneu P. Chirurgie pediatrică. Ed. Amacord, 1996, pg. 76–80.
5. Pellerin. D *et al.*, Techniques de chirurgie pediatrique. Ed. Masson 1978. pg. 269–283.
6. Rickam PP., Chirurgie neo-natale. Piccin Editore, Padova, 1970. pg. 317–335.
7. Arensman RM, Bambini DA, Almond PS, Vademecum – Pediatric Surgery, Landes Bioscience Georgetown, TX, 2000.
8. Sabetay C. (sub redacția), Patologie chirurgicală pediatrică, Ed. Aius Craiova 2004 p.105–113.
9. Zamfir T., Bâscă I., Jianu M., Chirurgie viscerală, urologie și ortopedie pediatrică, Ed. Științifică, București, 1996.

Scanned with OKEN Scanner

Capitolul 4
MALFORMAȚIILE FEȚEI

CORNELIU SABETAY, OVIDIU CIOBANU

MACROSTOMIA

Este o malformație congenitală produsă de o fistulă la nivelul feței realizată printr-un defect de mezodermizare între mugurele maxilar superior și cel inferior.

Fisura continuă comisura bucală și se dirijează spre obraz mărind dimensiunile gurii și ajungând uneori chiar până la ureche. Alteori se îndreaptă spre regiunea temporală. Fisura poate fi uni- sau bilaterală, iar aspectul estetic al feței este dizgrațios. Se poate asocia cu fibrocondromul.

Tratamentul este chirurgical și se va efectua după vârsta de 18 luni [1].

Se practică rezecția și extirparea mucoasei roșii de-a lungul fisurii uni- sau bilaterale, cu reconstituirea unei cavități bucale de dimensiuni normale printr-o sutură în trei planuri ale obrazului (mucoasă, mușchi și tegument).

În perioada postoperatorie alimentația se va efectua cu ajutorul unei sonde prin gavaj. Se va efectua toaleta plăgii zilnice; bolnavul nu trebuie să fie agitat și să nu deschidă gura (fig. 4.1).

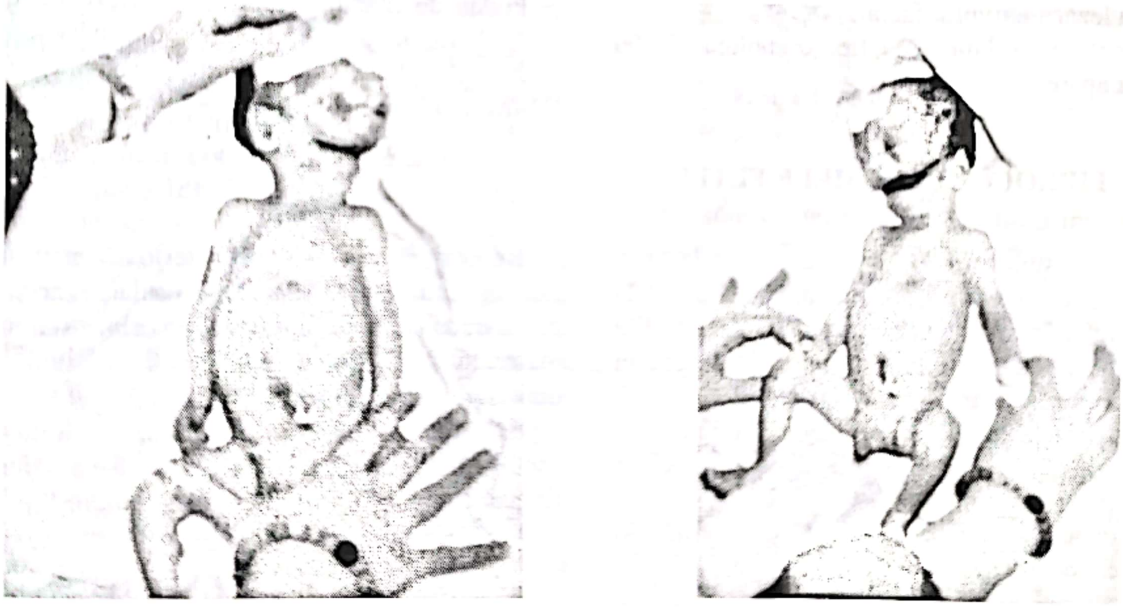

Figura 4.1. Macrostomie.

MICROSTOMIA

Este o afecțiune caracterizată prin „gură mică".

Cauza poate fi congenitală datorată unui exces de mezodermizare între mugurele maxilar superior și cel inferior sau dobândită prin cicatrizarea unei plăgi a comisurii bucale postinfecțioase, postraumatice sau post-arsură.

Tratamentul este chirurgical și se va efectua după vârsta de 18–24 de luni [1].

Scanned with OKEN Scanner

În microstomiile câştigate intervenţia chirurgicală se va practica în minim un an de la producerea cicatrizării în exces a comisurilor bucale.

FISTULE CONGENITALE PREAURICULARE (COLOBOMA)

Aceste malformaţii derivă din prima fantă branhială, respectiv sunt vestigii ale acesteia. Anterior regiunii tragusului se remarcă o fistulă prin care se elimină o secreţie filantă, alteori purulentă. Orificiul fistulos este de dimensiuni foarte mici, punctiform, tegumentele din jurul său sunt congestionate.

Traiectul fistulos se deschide de cele mai multe ori în conductul auditiv, alteori coboară spre unghiul mandibulei şi se îndreaptă spre mastoidă. Direcţia sa este înaintea sau înapoia nervului facial, reper care trebuie bine cunoscut spre a se evita lezarea sa.

Tratamentul este chirurgical şi constă în extirparea traiectului fistulos, ţinând seama că operaţia trebuie efectuată în afara momentelor inflamatorii acute, că traiectul fistulos trebuie reperat prin injectarea unei soluţii de albastru de metilen şi disecţia traiectului fistulos se va face cu evitarea lezării nervului facial.

Extirparea trebuie să fie completă, altfel recidiva apare frecvent.

FIBROCONDROAMELE FEŢEI

Acestea sunt malformaţii congenitale sub forma unor tumorete pediculate care se situează la nivelul feţei între tragus şi comisura bucală. Ele pot fi unice sau multiple situate mai frecvent în regiunea preauriculară.

Tegumentele care le acoperă sunt normale şi au un ax cartilaginos. Sunt tumori benigne, se asociază uneori cu macrostomie.

Tratamentul este chirurgical şi constă în extirparea lor împreună cu axul cartilaginos.

MACROGLOSIA

Reprezintă mărirea în toate dimensiunile sau numai parţială a limbii.

Cauzele care produc această situaţie pot fi:

– limfangiomul difuz cavernos (cel mai frecvent);
– hipertrofia musculaturii limbii;
– chiste intralinguale;
– hemangioame;
– fibroame.

Tratamentul este chirurgical, se efectuează sub anestezie generală, la vârste diferite în funcţie de cauza care a produs macroglosia, de impactul alimentar, respirator şi estetic.

Operaţia constă în rezecţia cuneiformă a părţii anterioare a limbii, cu o hemostază riguroasă, atât pe arterele şi venele sublinguale, cât şi pe musculatura ţesutului limfangiomatos extirpat.

În formele de macroglosie parţială sutura celor două tranşe ale plăgi operatorii se va face cu catgut aplicat pe musculatură şi cu fire de aţă fină pe mucoasa bucală sau sublinguală [2].

În postoperator alimentaţia va fi parenterală, lichidiană timp de 7–8 zile. Edemul lingual existent uneori necesită chiar traheostomie pentru tulburările de respiraţie.

RANULA („BROSCUŢA SAU GRENOUILLETA")

Este o formaţiune chistică congenitală situată sub mucoasa planşeului bucal. Poate avea un conţinut mucoid sau gleros. Este o formaţiune benignă şi nu necesită extirpare, ci numai un procedeu de marsupializare. Acest procedeu este obligatoriu, spre a evita leziunile nervoase ale canelelor glandelor salivare sau glandelor submaxilare.

ANKILOGLOSIA

Reprezintă o inserţie anterioară a frenului lingual, situaţie frecvent întâlnită la sugar şi care poate duce la unele tulburări de vorbire şi chiar de masticaţie. În limbaj popular malformaţia este denumită „limbă prinsă la vârf".

Tratamentul este simplu, chirurgical, secţionându-se inserţia anterioară a frenului lingual care este o formaţiune avasculară.

SINDROMUL PIERRE-ROBIN

A fost descris în 1923 şi reprezintă o triadă lezională cu tulburări grave respiratorii. În cadrul acestei triade lezionale menţionăm următoarele modificări:

– micrognaţia (hipoplazia mandibulei) ce dă un aspect caracteristic acestor bolnavi;
– glosoptoza;

Scanned with OKEN Scanner

– despicătura velopalatină (prezentă la 80% din cazuri);

De menţionat este faptul că cele trei componente lezionale nu sunt totdeauna prezente la bolnavi, hipoplazia mandibulei, fiind cea care este elementul cheie pentru menţionarea sindromului Pierre-Robin [2].

FISURA DE BUZĂ SUPERIOARĂ

FISURA DE BUZĂ SUPERIOARĂ (CHEILOSCHIZIS, „BUZA DE IEPURE")

Reprezintă o malformaţie congenitală a cărei frecvenţă este relativ crescută, fiind cuprinsă între 1/850–1/1500 de nou-născuţi.

Această malformaţie a fost descrisă şi operată încă din vremea lui Celsius (secolul XV); Mirault (1858) a utilizat lambourile laterale în tratamentul afecţiunii, făcând un mare pas înainte. Secolul XX cu Blair, Veau, Tenisson, Mesurier, Barski, Millard, aduc îmbunătăţiri în tratamentul cât mai corect al fisurilor labiale [3, 4].

Malformaţia interesează elementele anatomice ca: buza, narina, rebordul gingival superior, palatul dur, palatul moale, lueta.

În cazul fisurii buzei superioare sunt afectate elemente topografice ca: roşul buzei superioare (arcul lui Cupidon), filtrul nazal, muşchiul orbicular al buzei superioare – elementul cel mai important pentru configuraţia buzei superioare, columela, pragul narinar, narina cu diametrul antero-posterior.

Fisurile pot fi incomplete sau complete când interesează şi pragul narinar, iar dehiscenţele pot fi, de asemenea, uni sau bilaterale. De la forma de cheiloschizis (despicătură a buzei), malformaţia poate evolua spre cheilognatoschizis (despicătura buzei şi a fosei nazale), apoi spre cheilognatopalatoschizis (despicătura buzei, a fosei nazale şi a palatului dur şi moale).

Această ultimă formă de malformaţie îmbracă şi numele de „gură de lup" atunci când dehiscenţa este completă şi bilaterală.

25% dintre malformaţiile maxilarului superior sunt incluse în cadrul acestor malformaţii.

Etiopatogenie

În general, factorii etiologici incriminaţi în apariţia acestei malformaţii nu sunt foarte bine cunoscuţi, considerându-se un sprijin polifactorial în determinarea apariţiei acestor malformaţii. Există o transmitere genetică care se face într-un procent de circa 20–30%.

Între factorii incriminaţi se citează: rubeola, tentativele abortive, accidentele mamei în primele luni de viaţă (căderi, traumatisme), dezechilibrul alimentar prin carenţă în vitamină A, B2, acid folic, dereglări hormonale prin cortizon. ACTH, iradierea cu raze X, utilizarea exagerată a unor antibiotice, diferenţa de vârstă în cadrul cuplurilor, consangvinitatea (este recunoscută frecvenţa mai mare a acestor malformaţii în ţara noastră la populaţia de ceangâi din Moldova) [1].

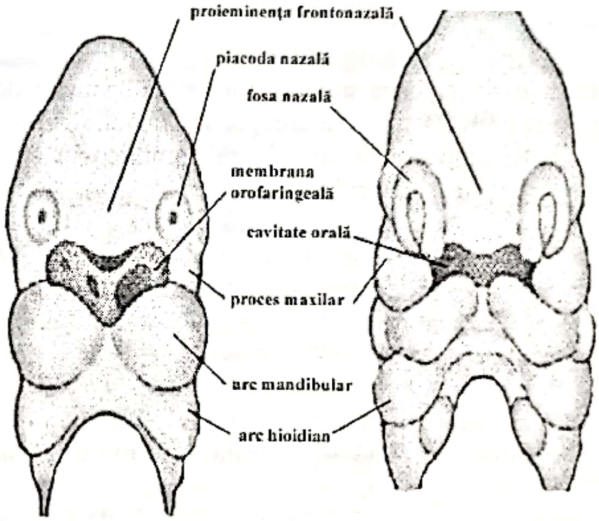

Figura 4.2. Forma de buză superioară.

Embriologia

Regiunea feţei se dezvoltă din 5 muguri: unul median şi superior (mugurele frontal), 2 muguri superiori şi laterali (muguri maxilari superiori) şi 2 muguri laterali şi inferiori (muguri maxilari inferiori). În mijlocul acestor muguri se găseşte aditusul anterior [5].

Mugurele frontal prin alungire dă naştere în extremitatea distală a sa la alţi 4 muguri secundari: 2 muguri interni şi 2 muguri externi.

Din cei 2 muguri interni prin fuziune se va forma septul nazal, şanţul median subnazal şi porţiunea marginei alveolare numită tubercul incisiv. Prin unirea mugurilor externi se formează cartilajele alare, aripile nasului.

În urma dezvoltării şi coalescenţei mugurilor maxilari superiori se formează maxilarul superior, iar prin unirea mugurilor maxilari inferiori se formează maxilarul inferior.

Există mai multe teorii patologice care încearcă să explice mecanismul intim de producere a fisurii.

Scanned with OKEN Scanner

1. Teoria lipsei de coalescenţă a mugurilor faciali, o teorie fără suport anatomic şi embriologic.

2. Teoria lui Veau-Fleischman care arată că ar fi vorba de o topire în stadiile tardive a unui zid epitelial care persistă anormal la embrionul de 3 săptămâni. Persistenţa zidului epitelial s-ar datora opririi în dezvoltare a ţesutului mezodermic ce formează un aspect anormal al palatului primar.

3. Purian şi Lechesarier consideră că în formarea fisurilor labiale intervine pe lângă lama epitelială de pe muguri şi o deficienţă primară în producerea de ţesut mezenchimatos, o mezodermizare deficitară pentru buză, maxilar şi palat [1].

Din punct de vedere **anatomo-clinic** există următoarele forme:

a. fisuri de buză superioară simple care interesează buza roşie şi buza albă şi care pot fi situate de partea stângă, de partea dreaptă sau bilateral;

b. fisuri de buză superioară complete în care este interesat şi pragul narinar;

c. fisuri de buză superioară complicate: fisura labială superioară se continuă şi cu o fisură la nivelul arcadei dentare, palat şi văl palatin.

O altă clasificare anatomo-clinică găseşte următoarele forme:

a. buză incompletă unilaterală (27,3–47%);

b. buză incompletă bilaterală (3,8–7,2%);

c. buză completă unilaterală – forma cea mai frecventă (34,47%);

d. buză completă bilaterală („gură de lup" – 14–17,9%) [1].

FISURA DE BUZĂ SIMPLĂ UNILATERALĂ

La nivelul arcului lui Cupidon prezintă o ancoşă sau o cicatrice care poate să urce pe buza albă parţial sau total şi să se prelungească spre narină. Alteori apare ca o depresiune, tegumentul şi mucoasa unind cele două hemibuze. Are loc un proces de aplazie la nivelul muşchiului orbicular al buzei superioare.

Fanta nazală este deviată căci aripa nazală este deformată, lărgită, iar septul nazal este derivat spre fisură.

Figura 4.3. Fisură buză unilaterală incompletă.

FISURA DE BUZĂ INCOMPLETĂ BILATERALĂ

În această formă întâlnim lipsa orbicularului buzei superioare la nivelul segmentului median Acest segment se situează între cele 2 ancoşe, cicatrici, interesând buza roşie şi chiar buza albă.

FISURA DE BUZĂ SUPERIOARĂ COMPLETĂ UNILATERAL

În această formă una din hemibuze este mai bine dezvoltată, cealaltă hipoplazică. Este interesat planşeul narinar, narina este deformată, lărgită, aplatizată, diametrul antero-posterior micşorat. Septul nazal este deviat, are loc diviziunea palatină. Se însoţeşte de tulburări de creştere a dinţilor, multiple vicii de implantare.

FISURA DE BUZĂ COMPLETĂ BILATERALĂ („GURA DE LUP")

Este o formă clinică mai frecventă decât cifrele oferite în literatura de specialitate, dar mulţi nou-născuţi mor în primele zile de la naştere, astfel că aceste forme clinice „scapă" unor statistici exacte.

Figura 4.4. Fisură buză unilaterală completă.

Scanned with OKEN Scanner

Figura 4.5. Fisură buză unilaterală completă.

Figura 4.6. Fisură buză unilaterală completă.

Figura 4.7. Fisură buză superioară bilaterală completă pe o parte şi incompletă cealaltă parte, cu mugure medial.

Figura 4.8. Fisură buză completă bilaterală („gură de lup").

În formele complete şi complicate mugurele median de cele mai multe ori are un aspect de proiectare înainte. Malformaţia este gravă, dizgraţioasă şi din punct de vedere estetic, dinţii sunt anormal implantaţi.

Din punct de vedere fiziopatologic, aceste malformaţii creează multiple probleme familiei şi medicului: probleme de alimentaţie (tulburări de sucţiune, necesitatea de alimentare prin gavaj în formele grave), tulburări de respiraţie şi incidenţă crescută a infecţiei de căi aeriene superioare (rinofaringite, otite, amigdalite), tulburări dentare (vicii de implantare, absenţa unor dinţi), tulburări de fonaţie, tulburarea acuităţii auditive, aspect inestetic, tulburări psihice.

Dacă în fisurile de buză simple şi complete elementul care deranjează cel mai mult familia este aspectul inestetic al copilului, în formele complicate, tulburările mai sus amintite reprezintă probleme permanente în atenţia familiei şi a medicului pentru primii ani de viaţă cel puţin.

Aceste malformaţii se pot asocia însă cu altele, ca: malformaţii cardiace, malformaţii de esofag, anorectale – având prognostic grav, nefavorabil.

În final şi starea de nutriţie a copiilor cu asemenea malformaţii este deficitară, element

Scanned with OKEN Scanner

deosebit de important în aprecierea momentului cel mai favorabil tratamentului chirurgical.

Tratamentul

Tratamentul este numai chirurgical şi necesită astăzi reconsiderări atât din punct de vedere al momentului optim al intervenţiei, cât şi al unor noi tehnici chirurgicale indroduse cu rezultate foarte bune.

Momentul operator va fi ales în funcţie de forma anatomică a fisurii labiale, dar şi de greutatea copilului, mai puţin de vârsta acestuia. Astfel, s-a apreciat mult timp ca rezolvarea malformaţiei labiale să se facă în jurul vârstei de 6 luni, adică în momentul în care sugarul are deja capacitate de a produce singur anticorpi şi a se putea apăra bine în faţa unei agresiuni cum este actul operator.

În formele anatomo-clinice simple şi când sugarul are cel puţin 6000 de grame se poate coborî această vârstă chiar şi sub vârsta de 6 luni [1, 3, 4].

Pentru formele labiale complicate este necesară o greutate a sugarului de cel puţin 7500–8000 g, căci în aceste forme este necesar a se repara nu numai buza ci şi narina şi chiar palatul anterior.

Concomitent cu ideea de practicare cât mai precoce a acestor intervenţii, în scopul unui sprijin psihic acordat familiei, dar şi pentru corectarea estetică şi funcţională a malformaţiei – există la ora actuală tendinţe şi tehnici chirurgicale care încearcă să rezolve nu în doi timpi, ci într-un singur timp atât malformaţia de la nivelul buzei, cât şi cea de la nivelul palatului [6]. Căci, în ceea ce priveşte rezolvarea palatului acesteia îi era acordată o altă etapă de vârstă, respectiv în jurul vârstei de doi ani.

Se încearcă coborârea sub vârsta de doi ani a momentului ales şi pentru rezolvarea malformaţiei palatului.

În Clinica noastră, urmând indicaţiile Şcolii române de Chirurgie Pediatrică, cu o mare experienţă în rezolvarea acestor malformaţii, apreciem că rezolvarea fisurii labiale se poate face în jurul vârstei de 5–6 luni, iar rezolvarea palatului dur şi moale să se facă după vârsta de doi ani, în funcţie de condiţiile anatomice particulare ale fiecărui caz în parte [1, 3, 4].

Rezolvarea acestor malformaţii se face astfel de către noi în două etape [2]. Una dintre acestea este cea de cheiloplastie după diverse procedee (Millard, Tenisson, Mesurier, Veau), de regulă, optând pentru tehnica Millard.

FISURA PALATINĂ (PALATOSCHIZISUL)

Este o malformaţie congenitală a palatului şi care se caracterizează prin prezenţa unei fisuri ce separă complet sau parţial palatul dur (osos), sau moale (luetă) în două părţi.

Embriologia ne arată că palatul se formează în săptămâna a 6-a de viaţă intrauterină prin unirea a două prelungiri simetrice pornite din mugurii maxilari spre stomodeum. Aceste prelungiri se numesc procesele palatine şi se unesc anterior cu palatul primitiv şi cu septul nazal [5].

Palatul se alungeşte posterior prin dezvoltarea unor muguri care apar în săptămâna a 8-a de viaţă intrauterină şi determină fosele nazale să se deschidă în faringe.

Figura 4.9. Palatoschizisul.

Aceeaşi factori etiologici şi mecanismul patogenic descris pentru cheiloschizis produc şi fisura palatului.

Din punct de vedere anatomo-clinic există o fisură palatină completă şi una incompletă.

Fisura palatină completă este cea care se întinde de la arcada dentară până la luetă inclusiv, şi se asociază frecvent cu fisura labială uni sau bilaterală.

Fisura palatină incompletă presupune existenţa unei soluţii de continuitate la nivelul palatului moale şi al luetei.

Există forme clinice cu interesarea numai a vălului palatin. Se apreciază că existenţa numai a palatoschizisului este mai frecventă la fetiţe, existând un corespondent genetic în apariţia acestor forme.

Scanned with OKEN Scanner

În fisura palatină completă uneori vomerul se găseşte pe linia mediană, alteori este unit cu o lamă palatină. Dimensiunile fisurii sunt diferite de la 2–3 mm până la 1,5–2 cm.

Din punct de vedere fiziopatogenic, formele anatomo-patologice de fisuri palatine îşi au şi un corespondent funcţional. Astfel, formele incomplete de fisură palatină în care fisura interesează numai lueta, nu prezintă tulburări funcţionale.

În schimb, în fisurile cu interesare şi a palatului moale cu diviziunea muşchilor peristafilini, a palatoglosului, sugarul prezintă tulburări de sucţiune şi de fonaţie.

În fisura completă interesând palatul dur şi moale, pe lângă tulburările de sucţiune, fonaţie, vor apare frecvent infecţiile căilor respiratorii superioare, cu hipoacuzie.

Formele grave de malformaţie impresionează părinţii şi grăbesc aducerea acestor bolnavi în serviciile noastre.

Atitudinea recomandată este următoarea: o alimentaţie a copilului corectă corespunzătoare formei anatomo-clinice, profilaxia infecţiilor respiratorii intercurente şi fixarea unui moment operator în funcţie de forma anatomo-clinică.

Figura 4.10. Cheilognatopalatoschizis unilateral complet operat. Cheiloplastie Millard şi uranostafilorafie.

Alimentarea sugarului cu asemenea malformaţie se va face folosind fie linguriţa, fie biberonul cu tetină lungă spre a putea ajunge în faringe, fie gavajul.

Momentul optim pentru practicarea intervenţiei chirurgicale (uranostafilorafie) este aşa cum apreciam, în jurul vârstei de doi ani [1, 3, 4]; dar pentru formele în care sunt localizate malformaţiile numai la nivelul luetei intervenţia chirurgicală se poate practica şi în jurul vârstei de 18 luni. Profesorul Firu recomandă o abordare a palatului mai devreme, urmată de protezare (până la vârsta de un an).

Sunt autori care recomandă intervenţia chirurgicală chiar în jurul vârstei de 4–6 ani, moment în care „câmpul operator", (dezvoltarea formaţiunilor anatomice) permite efectuarea operaţiei cu rezultate anatomice şi funcţionale de bună calitate.

Tulburările de fonaţie sunt legate atât de supleţea palatului suturat, cât şi de lungimea sa.

Complicaţiile postoperatorii în tratamentul chirurgical al acestor malformaţii de buză şi palat se manifestă prin infecţii ale arborelui bronho-pulmonar, iar local prin desfacerea suturii şi granuloame de fir pentru tratamentul chirurgical al buzei, dezuniri ale planurilor moi aflate sub tensiune după chirurgia palatului.

În timp pot apare imperfecţiuni estetice ca cicatrici cheloide, retractile, ancoşe la nivelul roşului buzelor, narină deformată pentru care se recomandă ca aceste retuşuri ale buzei să se facă la vârsta de 7–8 ani şi la 14–15 ani pentru narine, vârstă la care trăsăturile feţei au conturul definitiv.

Rezultatul fonetic este în funcţie de supleţea ţesuturilor moi ale palatului, de lungimea palatului, de mărimea cavităţii bucale.

Este necesară o colaborare directă cu psihologul şi logopedul, pentru ca şi aceştia să-şi poată aduce contribuţia la corectarea vorbirii copilului.

După chirurgia palatului, alimentaţia va fi una cu alimente lichide timp de 10 zile, urmată apoi de

Scanned with OKEN Scanner

alimente semisolide până la 30 de zile, după care se va permite o alimentaţie normală; imobilizăm cu atele gipsate sugarii operaţi atât pentru buză, cât şi pentru palat, în intenţia de a evita o serie de gesturi care să ducă la dezunirea suturilor efectuate [6].

BIBLIOGRAFIE

1. Sabetay C. (sub redacţia), Patologie chirurgicală pediatrică, Ed. Aius Craiova 2004 p. 95–104.
2. Pellerin. D *et al.*, Techniques de chirurgie pediatrique. Ed. Masson 1978.
3. Zamfir T., Bâscă I., Jianu M., Chirurgie viscerală, urologie şi ortopedie pediatrică, Ed. Ştiinţifică, Buc., 1996.
4. Vereanu D., Chirurgie infantilă şi ortopedie, Ed. Medicală, Bucureşti, 1973.
5. Bareliuc L, Neagu N., EMBRIOLOGIE UMANĂ, Ed. Medicală Bucureşti 1977.
6. Fufezan V, Tepeneu P., Chirurgie pediatrică. Ed. Amacord, 1996.
7. O'Neill JA, Grosfeld JL, Fonkalsrud EE, Coran AG, Caldamone A., Principals of pediatric surgery 2nd Edition Mosby, Year Book, Inc. St. Louis, 2003 p. 862–865.

Scanned with OKEN Scanner

Capitolul 5
CHISTE, FISTULE ŞI ADENOPATII CERVICALE

OVIDIU CIOBANU, CONSTANTIN TICA

Patologia regiunii cervicale la copil este foarte variată, aparţinând malformaţiilor congenitale, sau la afecţiuni dobândite.

Majoritatea afecţiunilor malformative derivă din dezvoltarea patologică a arcurilor şi şanţurilor branhiale, altele din dezvoltarea chistică a vaselor limfatice, din dezvoltarea tumorală a ganglionilor limfatici, din traumatisme ale muşchiului sterno-cleido-mastoidian, din degenerescenţa chistică a glandei tiroide, din dezvoltarea tumorală a timusului.

În patologia regiunii cervicale întâlnim:

1. **Chistele şi fistulele liniei mediane**
   – chistele epidermoide submaxilare;
   – chistele de canal tireoglos;
   – fistule superficiale mentosternale.
2. **Chiste şi fistule ale regiunii latero-cervicale** (vestigii ale arcurilor şi fantelor brahiale) ce cuprind:
   – chiste branhiale;
   – fistule branhiale.
3. **Limfangiomul chistic al regiunii cervicale**
4. **Torticolisul**
5. **Adenopatiile cervicale acute şi cronice.**

CHISTE ŞI FISTULE ALE LINIEI MEDIANE

În regiunea cervicală, cel mai adesea între osul hioid şi simfiza mentonieră, se observă mici tumorete de formă rotundă, de mărimea unei cireşe, cu tegumentele supraiacente de cele mai multe ori de aspect normal.

Aceste chiste epidermoide sunt datorate unor incluziuni ectodermice, pe locul de unire a diverselor arcuri şi şanţuri branhiale. Tumoretele pot creşte în volum, dar nu depăşesc 3 cm, sunt elastice, renitente la palpare şi nu urmează mişcările de deglutiţie. Pot suferi procese de suprainfecţie, tegumentele supraiacente devenind congestive, şi pot fistuliza.

Diagnosticul diferenţial trebuie făcut cu chistele mucoide de canal tireoglos.

Tratamentul este chirurgical prin incizie transversală, ovalară, care circumscrie chistul, necesitând extirparea în totalitate împreună cu „cămaşa".

CHISTELE MUCOIDE TIREO-HIOIDIENE

În săptămâna a 2-a de viaţă intrauterină, de la baza limbii se dezvoltă un material migrator denumit canalul tireoglos din care se va forma glanda tiroidă (Bochdalek). Acest canal tireoglos dispare în săptămâna a 5-a de viaţă intrauterină, din el putând rămâne resturi embrionare, căptuşite de un epiteliu cilindric, uneori ciliat, prezentând o secreţie mucoidă [1].

Chistele de canal tireoglos se pot dezvolta oriunde între baza limbii şi istmul corpului tiroid, dar majoritatea se găsesc situate între osul hioid şi cartilajul tiroid (fig. 5.1 a,b).

Clinic se remarcă o formaţiune tumorală pe linia mediană care apare după vârsta de 2 ani, de dimensiunile unei alune sau a unei nuci. Are consistenţa elastică, renitentă, chistul nu aderă la tegument dacă nu prezintă fenomene inflamatorii. Procesele inflamatorii repetate pot să ducă la fistulizarea intermitentă sau permanentă a chistelor [4].

Din punct de vedere anatomo-patologic, chistul, de regulă, îşi are sediul pe linia mediană a gâtului, deasupra cartilajului tiroid, fiind relativ fixat la osul hioid, prin traiectul său fistulos, care

Scanned with OKEN Scanner

se deschide în *foramen caecum*. Traiectul fistulos trece în mod obişnuit pe sub osul hioid.

Tratamentul este chirurgical şi intervenţia se recomandă a se efectua înainte de producerea infecţiei chistului, după vârsta de 2–3 ani [5].

Extirparea formaţiunii chistice trebuie să se facă împreună cu traiectul său fistulos, rezecându-se corpul osului hioid pe sub care trece acest traiect fistulos.

Recidivele sunt frecvente ori de câte ori nu a fost îndepărtat în totalitate traiectul fistulos. Nu există o vindecare spontană a acestor chiste de canal tireoglos, citându-se în literatură chiar şi cazuri de degenerescenţă malignă (fig. 5.2).

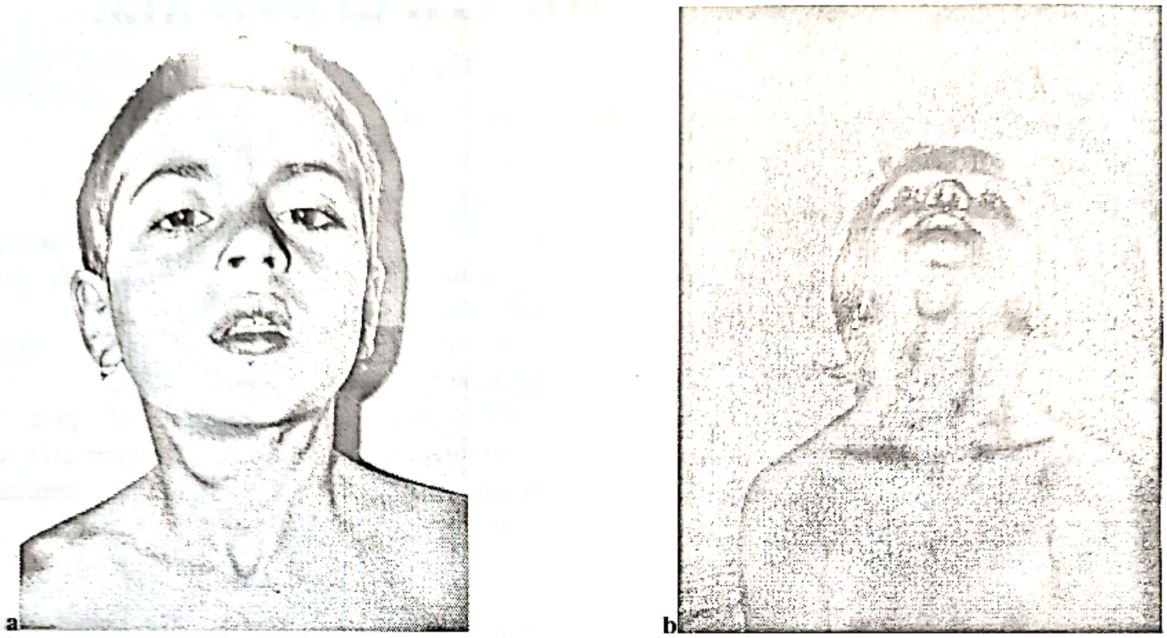

Figura 5.1 a,b. Chist de canal tireoglos. Aspecte clinice.

Figura 5.2. Chist de canal tireoglos recidivat.

FISTULELE ŞI CHISTELE CERVICALE LATERALE BRANHIOGENICE ALE GÂTULUI

La embrion, încă din prima lună se observă sub extremitatea cefalică o serie de ridicături suprapuse (arcuri branhiale), separate între ele prin fante (şanţuri branhiale). Există 5 arcuri branhiale, dar numai primele 3 cu fantele care le separă participă la producerea fistulelor şi chistelor cervicale laterale [1].

Primul arc conţine mugurii mandibulari şi este separat de al doilea arc al carotidei externe prin primul şanţ branhial. Acest şanţ corespunde unei linii care pleacă din conductul auditiv extern pe sub unghiul mandibulei spre osul hioid. Persistenţa

Scanned with OKEN Scanner

şanţului se traduce sub forma unei fistule cu deschidere sub unghiul mandibulei.

Cel de-al doilea arc branhial se alungeşte mult exterior şi acoperă ca un opercul următoarele arcuri. Şanţul al doilea corespunde unei linii ce pleacă din foseta faringiană a lui Rosenmüller, la marginea anterioară şi distală a sternocleidomastoidianului. Închiderea lui completă determină o fistulă cu traiect lung din faringe până aproape de baza gâtului.

Sunt rare fistulele şi chistele care derivă din primul şanţ branhial. Ele comunică prin traiect fistulos cu conductul auditiv extern (coloboma).

Fistulele şi chistele derivate din al 2-lea şanţ branhial sunt de 5–6 ori mai frecvente decât cele din primul şanţ.

Cel de-al doilea şanţ branhial este delimitat în sus de al doilea arc branhial din care vor deriva carotida externă şi cornul mic al osului hioid, iar în jos este delimitat de al treilea arc branhial din care va deriva carotida internă şi cornul mare al osului hioid [2].

Ca localizare pot fi uni- sau bilaterale.

Din punct de vedere clinic se remarcă imediat după naştere, fistulele fiind mai frecvente decât formaţiunile chistice.

Există un orificiu punctiform situat pe marginea anterioară a sternocleidomastoidianului. Alteori, orificiul extern al fistulei de dimensiuni foarte mici, rotund, poate fi ascuns într-o fosetă sau să se prezinte ca o mică „ridicătură" din care se secretă un lichid filant, gălbui-albicios (secreţie minimă).

Traiectul fistulos se îndreaptă spre cornul mare al osului hioid, evoluează între cele două carotide aproape de bifurcaţia lor şi se îndreaptă spre faringe unde se găseşte *gropiţa lui Rosenmüller*.

Diametrul traiectului fistulos este mic (1 mm), dar uneori o fistulă largă poate să facă comunicarea dintre faringe şi exterior, astfel că se poate evidenţia laptele ingerat prin orificiul de la nivelul sternocleidomastoidianului.

Tratamentul este numai chirurgical, trebuie efectuat înaintea producerii unui puseu inflamator şi constă în extirparea întregului traiect fistulos până la faringe (fig. 5.3) [7].

Dacă lungimea traiectului este mare, pentru evitarea unor incizii longitudinale inestetice se recomandă efectuarea unor incizii transversale etajate.

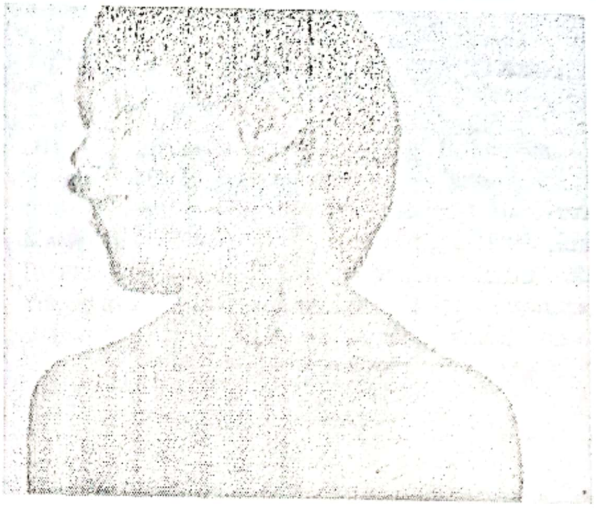

Figura 5.3. Fistulă latero-cervicală. Aspect clinic.

ADENOPATIILE ACUTE CERVICALE

Sunt inflamaţii ale ganglionilor cervicali situaţi submandibular, carotidieni, parotidieni, mastoidieni.

Infecţiile pot pleca de la carii dentare, plăgi din regiunea feţei, pielea capului etc.

a. Adenite cervicale – inflamaţii interesând diverse grupe de ganglioni cervicali.

Simptomatologia clinică este cea a infecţiei chirurgicale (dolor, calor, rubor, tumor).

b. Adenoflegmoanele – sunt infecţii difuze ale regiunilor cervicale.

Sunt inflamaţi atât ganglionii, cât şi ţesuturile din jur. Starea generală a copilului este critică: agitat, febril, inapetent, varsă, are uneori diaree. În unele situaţii se instalează o stare toxică.

Starea septică se poate manisfesta prin apatie, ochi încercănaţi, subfebril, vărsături frecvente.

Adenoflegmoanele pot avea diverse localizări: subangulomandibulare, latero-cervicale, adenoflegmonul Ludwig (submandibular, flegmonul „lemnos"), celulită cervicală.

Tratamentul este un tratament local şi general. Cel local constă în aplicarea de comprese reci locale cu diverse soluţii ca rivanol 5‰, cloramină 5‰. Tratamentul general se adresează susţinerii stării generale şi administrarea în cantităţi mari de antibiotice cu spectru pentru stafilococ (oxacilină, lincominică, gentamicină etc.) în perfuzie continuă 24 de ore [3].

În fazele de colectare se incizează transversal, se evacuează puroiul şi se drenează. Tratamentul complex reuşeşte de cele mai multe ori jugularea procesului infecţios.

Scanned with OKEN Scanner

ADENOPATIILE CRONICE CERVICALE

În cadrul acestora intră adenopatiile TBC („scrofuloza" – tuberculoza ganglionară latero-cervicală frecventă la copil în țara noastră între anii 1950–1955 reactualizată în ultima perioadă de timp), adenopatiile cronice din cursul actinomicozei și adenopatiile cronice maligne din cadrul limfoamelor nonhodgkiniene sau din cadrul limfogranulomatozei Hodgkin (fig. 5.4) [3].

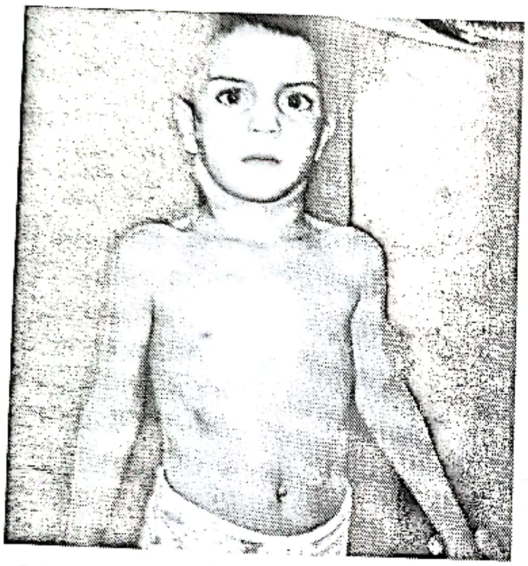

Figura 5.4. Adenopatie cronică latero-cervicală bilaterală în boala Hodgkin.

BIBLIOGRAFIE

1. Keith L. Moore, T. V. N. Persaud, The Developing Human: Clinically Oriented Embryology Philadelphia W. B. Saunders Co., December, 2002.
2. O'Rahilly Ronan R., Fabiola Müller, Human Embryology & Teratology, Wiley-Liss; 3 Sub edition (April 20, 2001).
3. Sabetay C. (sub redacția), Patologie chirurgicală pediatrică, Ed. Aius Craiova 2004 p. 119–125.
4. Ashcraft K. W., Holder T. M., Pediatric Surgery, W. B. Saunders, 2000.
5. Fufezan V, Tepeneu P., Chirurgie pediatrică. Ed. Amacord, 1996.
6. Fevre M., Chirurgie infantile et orthopedie, Editions Medicales Flammarion, Paris, 1967.
7. Pellerin. D *et al.*, Techniques de chirurgie pediatrique. Ed. Masson 1978.
8. O'Neill JA, Grosfeld JL, Fonkalsrud EE, Coran AG, Caldamone A., Principals of pediatric surgery 2nd Edition Mosby, Year Book, Inc. St. Louis, 2003 p. 295–304.

Scanned with OKEN Scanner

Capitolul 6
TORTICOLISUL CONGENITAL MUSCULAR

OVIDIU CIOBANU, ELEODOR CÂRSTOIU

ISTORIC

Istoria acestei malformații este semnalată încă din perioada antică; Antyllus (anul 350 î.Cr.) menționează primele tenotomii practicate, iar Issac Minnius din Amsterdam descrie operația în anul 1641.

Afecțiunea se caracterizează printr-o deviere laterală a extremității cefalice și a regiunii cervicale, altfel spus o atitudine vicioasă permanentă a capului și gâtului datorate sternocleidomastoidianului.

ETIOPATOGENIE

Torticolisul muscular congenital este determinat de cele mai multe ori de traumatisme ale mușchiului sternocleidomastoidian și, mai puțin de cauze genetice, astfel că termenul poate fi aplicat greșit.

În peste 70–80% din cazuri, afecțiunea apare în timpul nașterilor pelvine prin tracțiuni efectuate asupra copilului. Cu aceste ocazii mușchiul sternocleidomastoidian se poate rupe, apare un hematom în interiorul mușchiului și acest hematom se va palpa ca o „olivă" de mărime variabilă în zilele următoare nașterii.

Hematomul se va resorbi prin invazia sa cu fibroblaști, iar mușchiul sternocleidomastoidian se va scurta prin fibrozare și transformare într-o coardă dură, scleroasă.

Acest proces de transformare are loc în următoarele 3–6 luni. Astfel, una din teoriile care explică apariția torticolisului muscular congenital, ar fi această *teorie a traumatismului la naștere* care se poate aplica în majoritatea cazurilor.

Mai rar, torticolisurile musculare congenitale se pot datora unor displazii musculare (hipoplazii musculare congenitale), la acești bolnavi factorul traumatic fiind exclus.

Ombrédanne a exprimat o *teorie vasculară*, respectiv prezența unei cuduri vasculare de partea afectată care ar putea să ducă la o hemiatrofie cranio-facială; se remarcă la bolnavii cu torticolis muscular cervical o asimetrie a celor două jumătăți ale feței și craniului care se accentuează o dată cu creșterea. Acest aspect ar fi explicat prin malformația vasculară care ar putea duce la o irigare ineficientă de partea afectată [1].

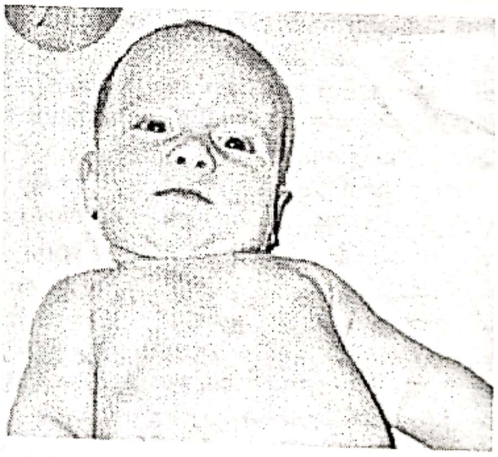

Figura 6.1. Torticolisul congenital muscular.

CLINICA

Clinic, părinții remarcă în săptămânile de după naștere o latero-deviere a capului, concomitentă cu palparea olivei musculare în mușchiul sternocleidomastoidian. Amplitudinea mișcărilor regiunii cervicale este redusă. În lunile următoare mișcările de latero-deviere a capului se limitează, iar hipotrofia hemifeței respective datorată hipoirigației se instalează mai pregnant [2].

Scanned with OKEN Scanner

Poziția bolnavului este cu capul aplecat de partea afectată a sternocleidomastoidianului, bărbia orientată înainte și spre partea opusă.

Cu timpul, se poate instala scolioza cervicală care la început este de cauză musculară, iar mai târziu se va permanentiza prin modificările de formă ale vertebrelor.

DIAGNOSTICUL DIFERENȚIAL

Diagnosticul diferențial al formei de torticolis muscular congenital trebuie să se facă obligatoriu cu alte forme de torticolis:

1. Torticolisul de cauze inflamatorii acute sau cronice, specifice și nespecifice.

2. Torticolisul din cadrul sindromului Grisel care, pornind de la afecțiuni din cercul limfatic al lui Waldayer, poate să producă inflamația articulațiilor mici ale vertebrelor cervicale și să creeze poziția de torticolis [3].

3. Torticolisul osos generat de cauze malformative osoase ca în sindromul Klippel-Feil caracterizat prin malformații osoase vertebrale congenitale. Este obligatorie efectuarea unei radiografii de coloană vertebrală care să evidențieze malformațiile vertebrale, vertebre cuneiforme sau sinostoze vertebrale.

Trebuie luat în considerare și torticolisul din cadrul sindromului de coastă cervicală, din cadrul omoplatului supraridicat sau din cadrul sindromului Turner cu *Pterigium coli* [4].

4. Torticolisul de cauze cicatriciale care poate să apară după arsuri sau inflamații cronice (TBC), care dau poziția de înclinare a capului și gâtului de partea afectată.

5. Torticolisul de cauze distrofice osoase (tumori cu mieloplaxe, chiste anevrismale), ca și torticolisul cauzat de tumori benigne sau maligne osoase.

Evoluția acestei boli este caracterizată prin hipotrofia accentuată a hemifeței respective, transformarea sternocleidomastoidianului într-o coardă groasă, scurtă, inextensibilă și modificări osteo-articulare vertebrale [5, 6].

TRATAMENTUL

Trebuie făcut la timp, căci leziunile devin definitive, ireversibile.

La început este conservator și se poate întinde până la vârsta de 3–4 ani, după care tratamentul devine obligatoriu chirurgical.

Sugarului, i se vor practica în timpul băii masaje blânde în regiunea cervicală, aplicarea unor aparate ortopedice de redresare a capului confecționate din material sintetic, cauciuc, săculeți cu nisip situați în groapa supraclaviculară, administrare de vitamine – toate în scopul de corectare a poziției capului și gâtului.

Momentul optim al intervenției chirurgicale se plasează în jurul vârstei de 3–4 ani, vârstă la care se poate colabora cu bolnavul în postoperator.

Tratamentul chirurgical constă în tenotomia inserțiilor inferioare ale mușchiului sternocleido-mastoidian (inserția sternală și claviculară) [7].

Cu ocazia intervenției chirurgicale se secționează fibre din pielosul superficial al gâtului, fascia cervicală superficială mijlocie. Pachetul vascular al gâtului este evidențiat cu ocazia intervenției chirurgicale. După intervenția chirurgicală se imobilizează în aparat gipsat tip „Minerva" pentru o perioadă de 30 zile. Dacă nu se imobilizează în aparat gipsat (cum recomandă unii autori) mișcările se vor relua precoce după 7–8 zile împreună cu masajul regiunii respective.

Intervenția chirurgicală are cu atât mai puține șanse de succes, cu cât vârsta copilului este mai mare; în aceste situații se impune o tenotomie bipolară a mușchiului sternocleidomastoidian. În caz de recidivă se reintervine în aceeași manieră, la minimum un an după prima intervenție.

Unii autori recomandă chiar alungirea tendonului sterno-cleido-mastoidian tehnică asupra căreia nu avem experiență [8].

BIBLIOGRAFIE

1. Fufezan V, Tepeneu P. Chirurgie pediatrică. Ed. Amacord, 1996.
2. Ashcraft K. W., Holder T. M., Pediatric Surgery, W. B. Saunders, 2000 p. 217–229.
3. Sabetay C. (sub redacția), Patologie Chirurgicală Pediatrică, Ed. Aius Craiova 2004 p. 124–125.
4. Zamfir T., Bâscă I., Jianu M., Chirurgie viscerală, urologie și ortopedie pediatrică, Ed. Științifică, Buc., 1996.
5. Swenson O., Pediatric surgery. Meredith Corporation, 1969.
6. Fevre M. Chirurgie infantile et orthopedie, Editions Medicales Flammarion, Paris, 1967.
7. O'Neill JA, Grosfeld JL, Fonkalsrud EE, Coran AG, Caldamone A., Principals of pediatric surgery 2nd Edition Mosby, Year Book, Inc. St. Louis, 2003 p. 301–302.
8. Pellerin. D *et al.*, Techniques de chirurgie pediatrique. Ed. Masson 1978.

Scanned with OKEN Scanner

Capitolul 7
MALFORMAȚIILE TORACELUI LA COPIL

PAVEL ȚEPENEU, CĂLIN POPOIU,
NARCIS ȚEPENEU, ALEXANDRU PESAMOSCA

Malformațiile *primare* ale cutiei toracice se referă la: toracele înfundat, toracele în carenă, sindromul Poland, la malformațiile apărute prin modificarea numărului sau a poziției coastelor, precum și în sternul despicat. Toate acestea determină apariția unor modificări funcționale ce impun sancțiune chirurgicală. Se descriu și leziuni rare, precum sindromul Jeune, sindromul Jarco-Levine, sindromul Smith și ectopia cordului, care au un prognostic rezervat.

Deformările *secundare* ale toracelui pot apărea ca urmare a unor tumori, traumatisme sau arsuri.

În România, preocupări deosebite în această problemă au avut: prof. dr. Fufezan, prof. dr. Goția, g-ral brig. conf. dr. Horvat.

PECTUS EXCAVATIUM

ISTORIC

Tratamentul chirurgical al malformațiilor toracelui începe în jurul anului 1911 când Meyer și Sauebruch încearcă pentru prima dată corecția toracelui înfundat. Brown și DeBakey recomandă stabilizarea sternului după intervenție prin tracțiune externă (cadrul lui Jacobs). Lester și Ravith propun excizia completă a cartilajelor condrocostale, precum și o sternotomie transversală. Welch propune prezervarea pericondrului în întregime, osteotomie sternală fără fixarea sternului cu plăcuțe metalice. Pentru a evita totuși recăderea toracelui postoperator, mulți chirurgi folosesc diferite procedee de susținere ale sternului (plăcuțe metalice, cuie Steinmann, fire Kirschner). Haller introduce fixarea cartilajelor de la nivelul coastei a doua în poziție de hipercorecție. Wada, introduce tehnica de turnover sternal, iar Matsui și Kitano propun utilizarea unei plăci din poly-L-lactide pentru susținerea sternului. Nuss propune o tehnică cu totul nouă care nu necesită rezecție de stern sau cartilaje pentru corecția toracelui înfundat [1].

Astăzi, procedeul utilizat de Ravith este larg răspândit în întreaga lume, dar peste tot apar noi tehnici, noi artificii, dovadă că orice lucru este perfectibil.

Toracele înfundat constă într-o deformare complexă a peretelui toracic anterior. Acesta prezintă un aspect de pâlnie, datorat depresiunii sternului și cartilajelor costale inferioare. De regulă, manubriul și primele două arcuri costale nu sunt afectate.

INCIDENȚĂ

Această malformație apare la 1/300 sau 1/400 din nou-născuții vii. Se raportează o incidență familială a afecțiunii de 37%. Apare frecvent la naștere în primul an de viață (86%), accentuându-se la adolescență și se asociază cu: scolioza în 26% din cazuri, cu malformații congenitale cardiace în 1,5% și cu astmul bronșic în 5,2% din cazuri [2].

ETIOLOGIE

Au fost propuse mai multe mecanisme etiopatogenice: anomalii diafragmatice, rahitism, traumatismul intrauterin, obstrucția cronică a căilor respiratorii superioare ș.a.m.d. În ciuda multor achiziții recente, etiologia acestei afecțiuni rămâne încă în discuție. Majoritatea autorilor acceptă astăzi teoria creșterii anarhice a cartilajelor costale (discondroplazie). În ultimii ani au fost evidențiate mai bine asocierile lezionale, în special

Scanned with OKEN Scanner

cele cardiace: transpoziția marilor vase, DVS, tetralogie Fallot, precum şi cele scheletale: scolioză, cifoză, sindrom Marfan [3].

FIZIOPATOLOGIE

Modificările funcției respiratorii şi cardiace la copilul cu torace înfundat sunt astăzi încă incomplet elucidate. Toracele înfundat este o afecțiune bine tolerată în copilărie. Copiii mai mari pot prezenta dureri precordiale, disconfort, în timpul efortului fizic, palpitații sau chiar sincope, cel mai adesea datorită unor tahiaritmii tranzitorii. Rezultatele studiilor de patologie au demonstrat compresiunea inimii între coloana vertebrală şi sternul înfundat. Plămânii sunt comprimați din cauza asimetriei frecvente a malformației. Deşi, există studii care documentează îmbunătățirea performanței respiratorii şi cardiace după tratamentul chirurgical al toracelui înfundat, o serie de cercetători afirmă că multe din intervențiile pentru malformațiile toracice se fac din motive cosmetice.

Rezultatele studiilor de angiocardiografie arată o lărgire marcată a atriului şi ventriculului drept sunt asociate cu distorsiunea nivelului valvei tricuspide.

Peterson a încercat să evalueze volumul bătaie la un grup de 13 pacienți cu torace înfundat. 11 dintre aceştia erau simptomatici preoperator (dispnee, *wheezing*, dureri toracice şi scăderea toleranței la efort). După intervenție, 9 din pacienți au fost capabili de performanță fără să prezinte simptomatologie şi toți 13 au atins capacitatea maximă de efort. În concluzie, deşi *volumul end diastolic* al ventriculului drept se măreşte postoperator, deşi simptomatologia clinică este net ameliorată, deocamdată nu se poate preciza cu acurateţe care sunt mecanismele interne care determină îmbunătățirea simptomatologiei în postoperator [2].

Deformările toracelui au dus la ideea că, prin poziția anatomică a lor, împiedică excursiile respiratorii normale. Evoluția favorabilă după tratamentul chirurgical al toracelui înfundat se datorează repoziționării corecte a sternului şi cartilajelor condrocostale.

Castile, analizând un lot de 8 pacienți din care 7 cu torace înfundat, menționează că: singura modificare palpabilă a fost creşterea consumului de O_2 odată cu creşterea efortului la pacienții simptomatici față de cei asimptomatici. Diferența poate fi explicată prin creşterea travaliului respirator, dar măsurătorile efectuate au arătat o funcție a căilor aeriene şi o complianță normale. Autorul sugerează astfel, că această diferență apare datorită scăderii complianței peretelui toracic datorită deformării sale [2].

Kaguraoka este primul care ia în considerare şi gradul severității malformației toracice. Castile menționează că există o corelație între scăderea capacității pulmonare totale şi creşterea înfundării sternului. Referitor la volumul curent – VC autorul menționează că în primele 2 luni postoperator acesta scade cu 10%, indicând o modificare restrictivă. Valoarea testată la 6 luni de la intervenție se apropie de cea anterioară operației, iar cea de la 42 de luni după operație se apropie foarte mult de valoarea găsită la lotul de pacienți normali. De remarcat este modificarea restrictivă tranzitorie care apare postoperator precoce, şi pe care mai mulți autori o pun pe seama durerilor şi modificărilor complianței pulmonare postoperator [2].

Derveaux prezintă un lot de 24 pacienți operați pentru torace înfundat la care indicația chirurgicală a fost în primul rând cosmetică, şi analizează modificările pulmonare după tratamentul chirurgical. Rezultatele obținute precizează că restricția ventilatorie postoperator nu numai că nu diminuă, dar ea se accentuează. Morshuis analizează 152 cazuri operate şi deşi, mulți pacienți prezintă o îmbunătățire subiectivă a stării generale, controalele postoperatorii atestă că probele ventilatorii nu se modifică față de faza preoperatorie sau chiar se înrăutățesc. Blickman prezintă cu ajutorul scintigrafiei computerizate cu Xenon-133, pe un lot de 17 pacienți cu torace înfundat, modificările de ventilație şi perfuzie apărute pre- şi postoperator şi menționează rolul pozitiv al tratamentului chirurgical în malformațiile toracelui. Avantajul major al acestei metode este cooperarea minimă din partea pacientului, factor limitativ major pentru alte metode de lucru [2].

Testele lui Cahill şi Peterson au demonstrat fără dubiu, o scădere a funcțiilor cardiacă şi respiratorie în timpul efortului maximal la cicloergometru la pacienții cu modificări ale formei toracelui.

În ciuda dezbaterilor de patru decenii, printre autori nu există un consens asupra acestei probleme.

În mod cert, viitorul va aduce studii noi, care să evalueze cât mai exact impactul toracelui înfundat asupra dezvoltării şi evoluției normale a copiilor.

Scanned with OKEN Scanner

TABLOUL CLINIC

Aceasta este cea mai frecventă malformaţie a toracelui şi se caracterizează prin încurbarea sternului spre posterior începând de la manubriul sternal, cu rotirea sa cel mai adesea către dreapta şi înfundarea cartilajelor condrocostale (fig. 7.1). Nivelul maxim de înfundare este la nivelul xifoidului.

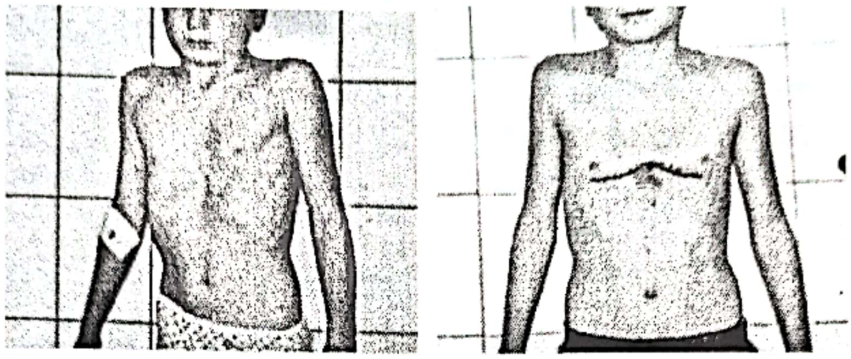

Figura 7.1. *Pectus excavatum* la un copil de 12 ani. Aspect pre- şi postoperator.

Toracele înfundat este prezent în aproximativ 86% din cazuri după primul an de viaţă. Malformaţia apare de 3 ori mai frecvent la băieţi decât la fete.

Aproximativ 11% din pacienţi prezintă un istoric familial de malformaţii toracice. Deformarea poate fi simetrică sau asimetrică. Adesea malformaţia se asociază cu sindromul Marfan – fig. 7.2 (subluxaţia cristalinului, dilataţia arcului aortei şi insuficienţă mitrală).

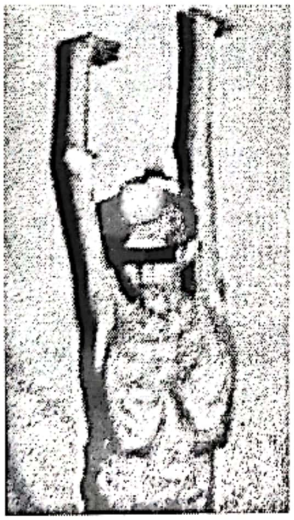

Figura 7.2. *Pectus excavatum* şi sindrom Marfan.

Malformaţia este rar simptomatică de la naştere. Poate produce intoleranţă la efort, durere toracică, dispnee, infecţii respiratorii intercurente, palpitaţii, zgomote cardiace anormale. În primii ani de viaţă se poate observa o retracţie a sternului odată cu inspirul ceea ce face ca mulţi părinţi să se adreseze pentru o consultaţie. Adesea, nu putem să asigurăm aparţinătorii că acest lucru o să dispară, mai ales că uneori acest lucru poate fi semnul unei laringo malacii, care prin ea însăşi este o afecţiune ce limitează capacitatea de efort a copilului, precum şi dezvoltarea lui ulterioară.

Tabloul clinic devine evident în jurul vârstei de 6 ani. Uneori, malformaţia devine inacceptabilă din punct de vedere estetic, atât pentru pacient, cât şi pentru familie şi poate ridica probleme psihice deosebite.

INVESTIGAŢII

Iniţial evaluarea era subiectivă şi avea drept obiectiv măsurarea severităţii anatomice a malformaţiei. Tehnicile de diagnostic includeau esofagograma baritată cu examinare radiologică de profil, măsurarea volumului de lichid prezent la nivelul excavaţiei Pick. După 1985 au apărut metode noi de evaluare-monitorizare invazivă, radioizotopi, teste psihomotorii. Astăzi, se încearcă utilizarea unor indicatori mai precişi: **index-ul Welch**, bazat pe determinarea ratei de depresiune şi a gradului de deformitate produs sau **index-ul Haller** (fig. 7.3) care se obţine pe CT prin împărţirea diametrului transversal la diametrul anteroposterior din zona de maximă înfundare [2].

Scanned with OKEN Scanner

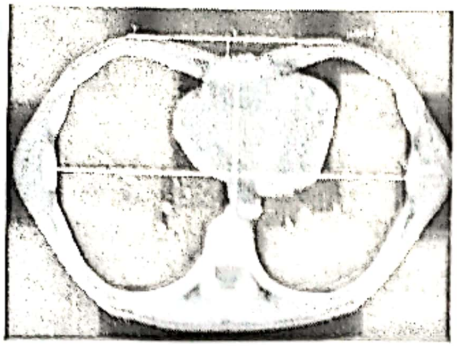

Figura 7.3. CT torace la un pacient cu *Pectus excavatum*.

O valoare mai mare de 3,25 a acestui index determină o indicație chirurgicală absolută, în timp ce valori mai mici permit o dispensarizare și o reevaluare după 12 luni. Dintre investigațiile paraclinice, obligatorii sunt: radiografia toracică de față și profil, CT, probele ventilatorii, EKG, proba de efort, ecocardiografia și investigațiile psihologice. Investigațiile de laborator cuprind: explorarea *crazei sanguine*, explorarea funcției hepatice, renale, evidențierea eventualelor infecții virale preexistente.

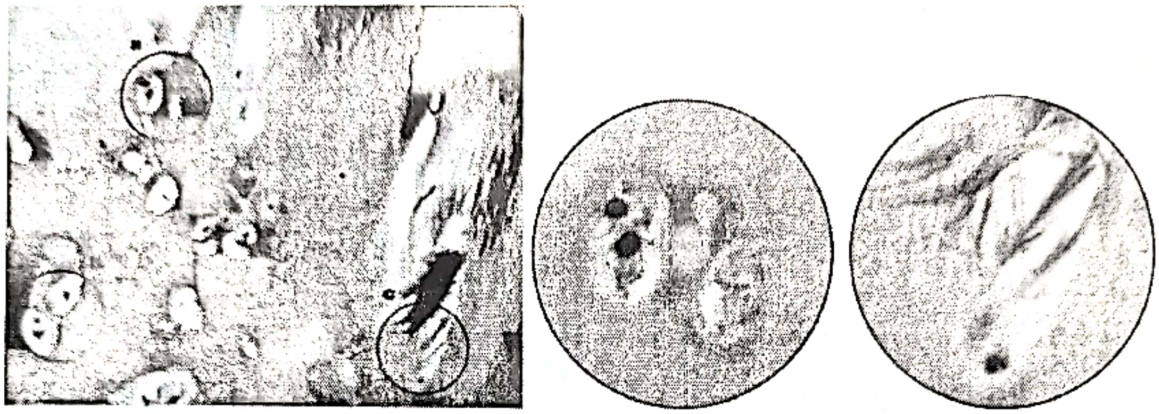

Figura 7.4. Biopsie cartilaginoasă la un caz de *Pectus excavatum*.
Se observă fibrilările și fantele matriceale MO tehnica ZEM × 13.200.

ANATOMIE PATOLOGICĂ

Numeroasele fibrilări și fante în matricea cartilajului costal sunt dovada unor stresuri mecanice supraliminale care antrenează atât deformarea cartilajului, cât și organizarea defectuoasă a componentelor matriceale. În cartilajul hialin costal spre extremitatea sternală se constată o slabă mineralizare matriceală, o bogată activitate proliferativă a condrocitelor care explică o creștere constantă, permanentă a acestui cartilaj, producând astfel grave deformări costo-sternale.

Cunoașterea morfodinamicii cartilajului hialin costal în deformările toracelui pot aproxima atât riscul complicațiilor, cât și al recidivei, și permit introducerea unui scor lezional.

Defectul de creștere și maturare a țesuturilor semidure și dure din zona anterioară sterno-costală își are debutul încă prenatal, urmând ca, la menținerea creșterii și diferențierii tisulare să intervină cercul vicios condrogeneză – stres mecanic – condrodistrofie. Prezența de noduli cartilaginoși (noduli condrotici) în ariile de cartilaj hialin costal, poate fi interpretată ca o consecință a diferențierii mezenchimale spre condrogeneză în condiții nefiziologice. Studiul de microscopie electronică a condrocitului și condroblastului secretor din cartilajul hialin hiperplaziat, dovedește fenotipul adaptativ fibroblastic la o susținută presiune mecanică și osmotică intratisulară în *Pectus excavatum* și *Pectus carinatum*. Lipsa unor verigi degradative progresive în cartilajul hialin condrocostal din *Pectus excavatum* și *Pectus carinatum* explică vindecarea în cea mai mare parte a bolii după excizia excedentului de cartilaj.

Pe baza aspectelor în MO și ME a matricei cartilaginoase se poate afirma că esențială în producerea leziunilor este degradarea funcției condrocitelor în ceea ce privește sinteza SF și nu a fibrelor de colagen, care par a fi sintetizate normal.

DIAGNOSTIC

Diagnosticul malformațiilor toracelui la copil presupune stabilirea formei clinice, elucidarea aspectelor etiologice, stabilirea impactului modificărilor cardiace și respiratorii asupra prognosticului, evaluarea examenului CT, evaluarea impactului psihic al malformației asupra dezvoltării

Scanned with OKEN Scanner

ulterioare şi stabilirea unor scoruri prognostice în urma examenului histopatologic.

Diagnosticul clinic este uşor de afirmat, iar diagnosticul diferenţial se poate face cu celelalte forme de malformaţii ale toracelui (torace în carenă, sindrom Poland, stern despicat, cord ectopic etc.).

TRATAMENT

Dato îl citează pe Bauhinus ca primul care s-a preocupat de patologia toracelui înfundat. Oelsnitz menţionează că istoria tratamentului chirurgical al toracelui înfundat începe cu Tietze în 1891 şi deşi există până în zilele noastre o abundenţă de procedee – peste 50 – adesea foarte ingenioase, încă nu s-a găsit soluţia cea mai bună.

Problema constă de fapt în eliminarea înfundării sternale, şi în menţinerea noii forme create în urma tratamentului chirurgical. La fel ca şi piatra de temelie în construcţiile gotice, sternul trebuie să fie adaptat să susţină toate forţele care apar – atât cele provenite din mişcările respiratorii, cât şi cele determinate de creştere – astfel încât în nici un moment să nu fie pusă în pericol stabilitatea construcţiei.

Aceste tehnici pot fi împărţite în sternocondroplastii prin ridicarea, răsturnarea sau rezecţia plastronului şi operaţii pe părţi moi – de acoperire (implanturi de silicon). Azi majoritatea autorilor sunt de acord că principalul scop al intervenţiei este înlăturarea cartilajelor malformative (teoria discondroplazică) care determină apariţia modificărilor toracelui la copil. Cele mai multe tehnici procedează astfel la condrectomii lărgite, subpericondrale, la care se asociază sau nu procedee de osteotomie sternală şi rezecţie de apendice xifoid. În ceea ce priveşte stabilizarea peretelui toracic în poziţia dorită, aceasta se realizează sau nu cu ajutorul unei lame sau broşe metalice trecută retrosternal şi fixată la arcurile costale bilateral.

Tehnica Nuss nu rezecă deloc din cartilajul condrocostal (fig. 7.5), dar susţinerea sternului se face pentru cel puţin 36 de luni [4].

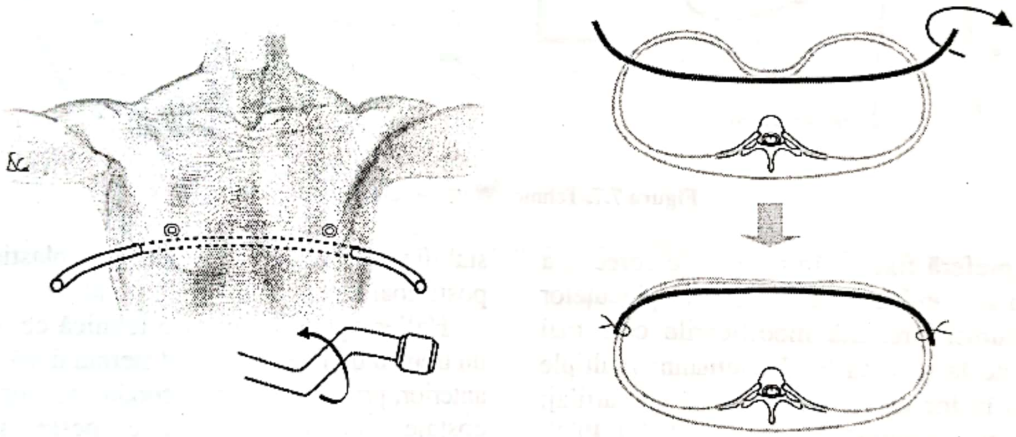

Figura 7.5. Tehnica Nuss.

Oricare dintre metode prezintă un risc mai mic sau mai mare de recidivă al înfundării toracice postoperator. Alegerea uneia sau alteia dintre metode trebuie să aibă la bază pe lângă riscul de recurenţă şi potenţialele complicaţii intrinseci ale procedeului.

Tehnica Rhebein are la bază fixarea sternului utilizând splinturile Rhebein montate în măduva coastelor. De aceste splinturi se fixează apoi sternul şi pericondrul rămas după eliberarea cartilajelor aberante. Splinturile sunt lăsate pe loc aproximativ 3 ani după care sunt scoase printr-o nouă intervenţie chirurgicală.

Ravitch publică în 1949 o tehnică personală, care cu diverse modificări este folosită şi astăzi (fig. 7.6). Lester şi Dailey foloseau ca suport sternal o coastă. Această metodă a fost folosită şi de Adkins, care mai târziu împreună cu Blades a introdus o placă metalică. Griffin şi Minnis au utilizat pentru suportul sternului o broşă de metal care a fost folosită apoi şi de Mayo şi Long. Paltia a folosit o placă trecută transsternal.

Baronofsky şi Welch utilizează fixarea anterioară a sternului după secţiunea transversală fără susţinere metalică, păstrarea pericondrului cartilaginos şi evitarea lezării ramurilor neurovasculare intercostale.

Scanned with OKEN Scanner

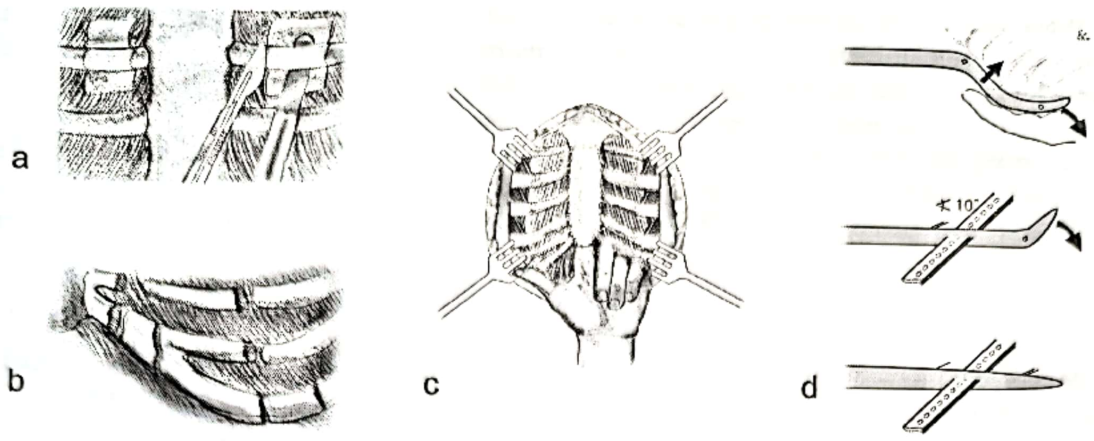

Figura 7.6. Tehnica Ravitch schemă.

Figura 7.7. Tehnica Welch – schemă.

Willital preferă fixarea în poziție de corecție a sternului cu ajutorul unor broşe sau al plăcuțelor metalice. Humer prezintă modificările cele mai importante de la tehnica lui Hagemann: multiple condrotomii în loc de rezecția extinsă de cartilaj; stabilizarea suplimentară cu fir resorbabil PDS; stabilizarea arcurilor costale prin plastie cu teaca posterioară a dreptului abdominal.

Haller optează pentru o tehnică ce are la bază un trepied de fixare, plasând sternul după osteotomie anterior, prin suprapunerea condrotomiilor cartilajelor costale superioare mediale peste segmentele laterale (fig. 7.8).

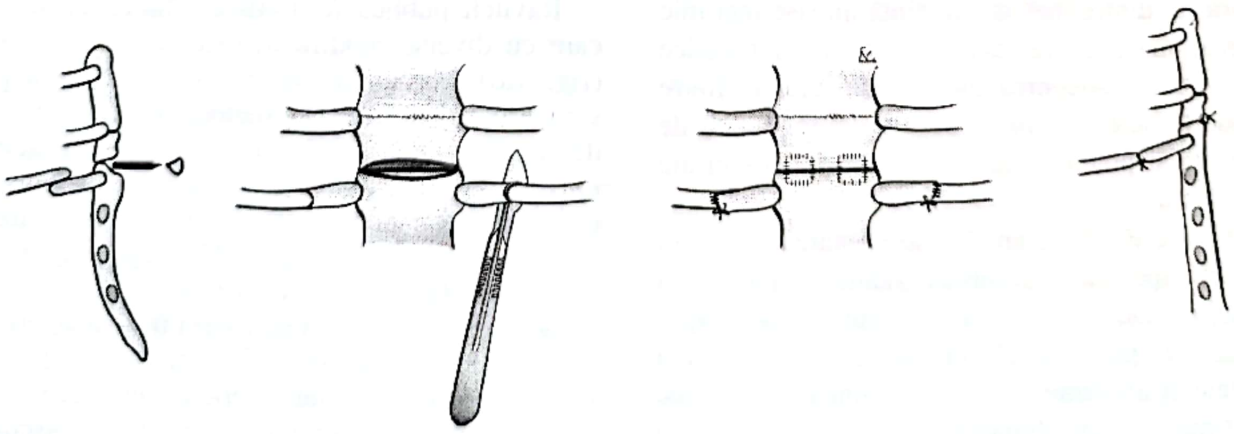

Figura 7.8. Tehnica Haller – schemă.

Scanned with OKEN Scanner

Pentru a evita totuşi recăderea toracelui postoperator mulţi chirurgi folosesc diferite procedee de susţinere ale sternului (plăcuţe metalice, cuie Steinamnn, fire Kirschner).

Judet, Jung şi Wada optează pentru sternal turnover. Această tehnică utilizează sternul drept grefă liberă rotată cu 180° şi fixată la cartilajele condrocostale de pe partea opusă (fig. 7.9). Principala complicaţie o reprezintă infecţia sau necroza pediculului vascular şi de aceea rămâne ca o metodă foarte riscantă.

Yamamoto propune o metodă de corecţie a formelor medii de torace înfundat folosind un lambou din dorsalul mare. Avantajele faţă de implantele cu silicon sunt date de lipsa fenomenelor de contractură capsulară, distrugere incidentală sau problemele legate de relaţia cu ţesutul conjunctiv.

Lavey, Standaforf propun ca tratament alternativ implantul de silicon pentru toracele înfundat (fig. 7.10).

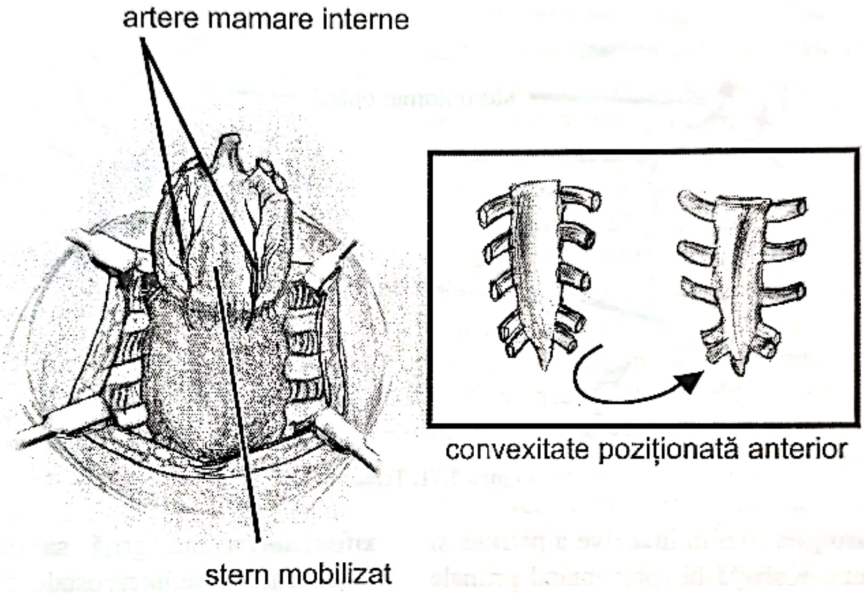

Figura 7.9. Tehnica Wada – schemă.

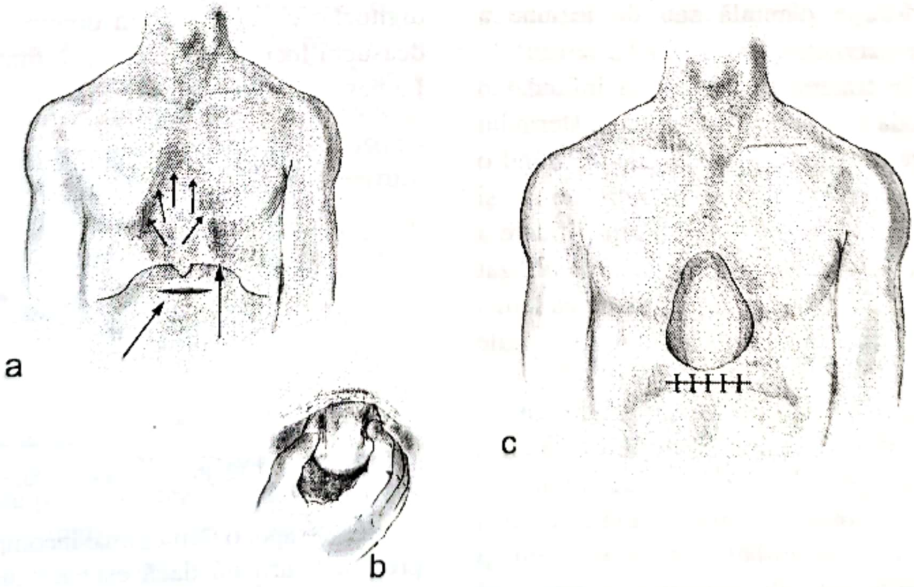

Figura 7.10. Tehnica Levay.

Scanned with OKEN Scanner

Hayashi prezintă tehnica personală care înlocuieşte placa retrosternală cu un grefon costal vascularizat de un ram din artera mamară internă. Deoarece, de multe ori după corecţia chirurgicală poziţia sternului nu este perfectă datorită rotirii sale, este necesară încă o osteotomie oblică, imaginată de Choi (fig. 7.11).

Ruuskanen şi Matsui aduc în discuţie noi metode de susţinere a sternului în tratamentul chirurgical al malformaţiilor toracice la copil cu un material biodegradabil: poly-L-lactic acid (PLLA), un stereoizomer al acidului lactic care este biodegradabil. Tormala a realizat un material compozit cu rezistenţă mecanică foarte bună – self-reinforced PLA-(SR-PLA) care va putea fi utilizat chiar în fracturile oaselor lungi

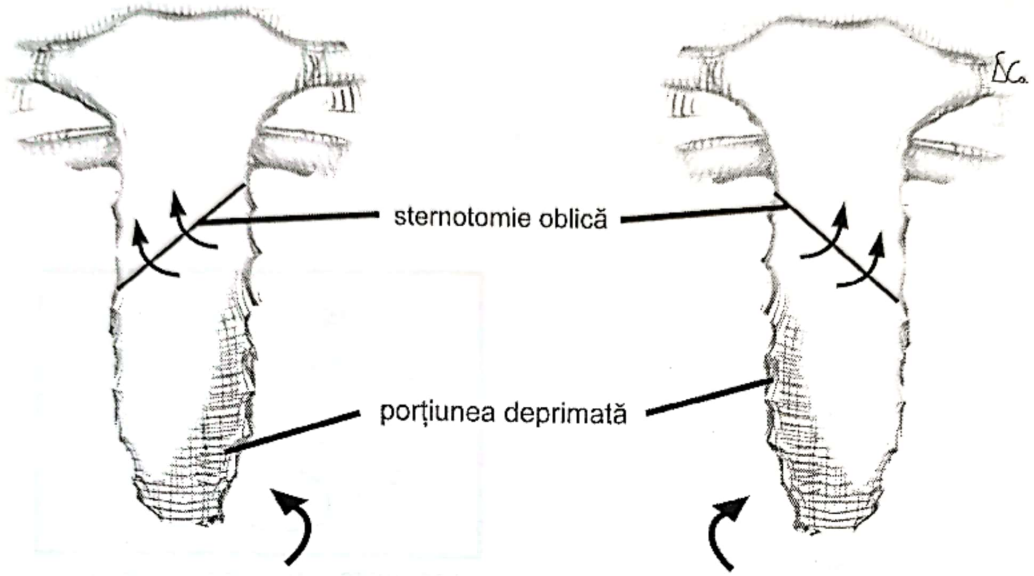

Figura 7.11. Tehnica Choi.

Apariţia chirurgiei minim invazive a pătruns şi în acest domeniu, Kobayashi prezentând primele 8 cazuri tratate endoscopic. Avantajul major al acestor tehnici îl reprezintă cicatricea minimă şi decolarea la vedere a pleurelor, înlăturând riscul major de perforaţie pleurală sau de leziune a arterei mamare interne.

O noutate în tratamentul toracelui înfundat o reprezintă metoda Nuss de repoziţionare a sternului fără rezecţia cartilajelor condrocostale utilizând o lamă metalică convexă introdusă retrosternal şi menţinută pe loc 2–3 ani. O recentă modificare a tehnicii Nuss a fost adusă de Hebra care a utilizat toracoscopul pentru a vizualiza introducerea lamei metalice retrosternale, în ideea de a evita plăgile cardiace.

Noi utilizăm o tehnică Ravitch modificată – tehnica Fufezan [1], care constă într-o incizie arcuată, centrată pe nivelul maxim de înfundare, plasată submamelonar (pentru a evita lezarea glandei mamare). Se eliberează cu cauterul şi răzuşa lambourile musculocutanate proximal până la unghiul lui Louis şi distal până la nivelul xifoidului având grijă să nu lezăm pachetele vasculonervoase intercostale. Se face hemostază şi se evidenţiază sternul şi cartilajele condrocostale deformate. Se dezinseră muşchii drepţi abdominali şi se prepară îngrijit un spaţiu retrosternal prin digitoclazie, cu cel puţin două spaţii intercostale deasupra locului de maximă înfundare (fig. 7.12). La nevoie se poate rezeca apendicele xifoid.

Figura 7.12. Prepararea spaţiului retrosternal.

Se face apoi o sternotomie incompletă transversală proximal, urmată dacă este nevoie de o a doua, situată distal şi se mobilizează sternul anterior. Se face o nouă incizie longitudinală care uneşte

Scanned with OKEN Scanner

primele două astfel încât se va obține o mobilizare completă a sternului și se va corecta deformația posterioară. Pentru corecția deformărilor determinate de cartilajele în exces se vor rezeca porțiuni din cartilajele în exces, bilateral cu sau fără rezecție de pericondru astfel încât să se obțină o poziționare ușoară a sternului în poziția normală gândită preoperator. Pentru susținerea sternului, noi utilizăm o lamă metalică trecută trans- sau retrosternal fixată la un capăt cu sârmă (fig. 7.13).



Figura 7.13. Fixarea sternului cu placă retrosternală.

Dacă sternul este și rotat spre dreapta folosim încă o secțiune sternală pentru corecție. Se evaluează corecția obținută, se mai ajustează dacă este cazul și se verifică existența leziunilor pleurale care se drenează. Se reinseră musculatura pectorală, drepții abdominali, se montează un cateter de analgezie postoperatorie, și se închide plaga. Se face control radiologic postoperator la ieșirea din sala de operație. Placa de susținere se va scoate la aproximativ un an de la intervenția de corecție.

Cu această metodă noi am obținut rezultate foarte bune (din 84 cazuri numai 2 cazuri de recidivă și doar în 3 cazuri rezultate satisfăcătoare). Complicațiile întâlnite la lotul nostru de pacienți au fost pneumotorax – 9 cazuri, pneumomediastin – 3 cazuri și rotația plăcuței metalice în 6 cazuri, toate rezolvate fără dificultăți. Am avut și 2 reintervenții la care am utilizat aceeași tehnică operatorie, rezultatele fiind bune [2].

Vârsta optimă pentru tratamentul chirurgical este încă controversată, avocații intervenției rapide la vârsta de 6 ani invocă ușurința execuției, numărul mic de complicații, rezultatele foarte bune și limitarea modificărilor psihice, în timp ce oponenții sunt de părere că rezultatele nu sunt așa de bune și sunt îngrijorați de modificările de creștere ale toracelui după o intervenție prea rapidă. Articole recente atenționează că au apărut modificări de creștere ale cutiei toracice la pacienții operați prea devreme. În 1990, Martinez descrie acest lucru la copii operați pentru torace înfundat în perioada preșcolară [5, 6]. Mai mult, Haller prezintă 12 cazuri la care rezecția condrocostală a fost făcută prea devreme și care prezintă o limitare a creșterii coastelor cu apariția unui torace plat și îngustat la mijloc, adesea asociat cu hipertrofie a primelor două coaste. Aceste efecte post-ape sunt cauzate de rezecția prea extinsă a cartilajelor condrocostale și, mai ales, de distrugerea centrilor longitudinali de creștere de la nivelul joncțiunii costocondrale. Weber prezintă cazul unui pacient operat pentru torace înfundat la vârsta de patru ani și care după 10 ani prezintă o modificare restrictivă respiratorie severă ce a necesitat sternotomie pentru a mări volumul toracic și pentru a îmbunătăți calitatea vieții. Martinez a demonstrat pe iepuri de 6 săptămâni că rezecția lărgită a cartilajelor condrale se soldează cu tulburări ale creșterii costale în timp ce doar rezecția celor trei pătrimi externe ale cartilajelor, care lasă intact centrul de creștere nu determină aceste modificări.

Din acest punct de vedere, noi nu am întâmpinat nici o problemă, pentru că vârsta medie de depistare a lotului nostru a fost de 11 ani. Asocierea dintre toracele înfundat și diverse malformații cardiace impune adoptarea unor măsuri speciale de organizare. Majoritatea malformațiilor cardiace sunt astăzi corectate înaintea vârstei de 2 ani ceea ce face ca oricum tratamentul chirurgical al deformațiilor toracice să fie ulterior vârstei de 4–5 ani. La pacienții la care s-a dorit efectuarea intervenției pentru corecția malformației cardiace simultan cu corecția toracelui s-a preferat tehnica Judets.

PECTUS CARINATUM

ISTORIC

Hipocrate descrie pentru prima dată toracele în carenă, cu proeminența sternului, cu protruzia cartilajelor condrocostale uni- sau bilateral, iar Welch (fig. 7.14) și Currarino completează definiția împărțind malformația în funcție de formă: superioară, respectiv inferioară în tipul condromanubrial (superior), respectiv tipul condrogladiolar (inferior) [7].

Scanned with OKEN Scanner

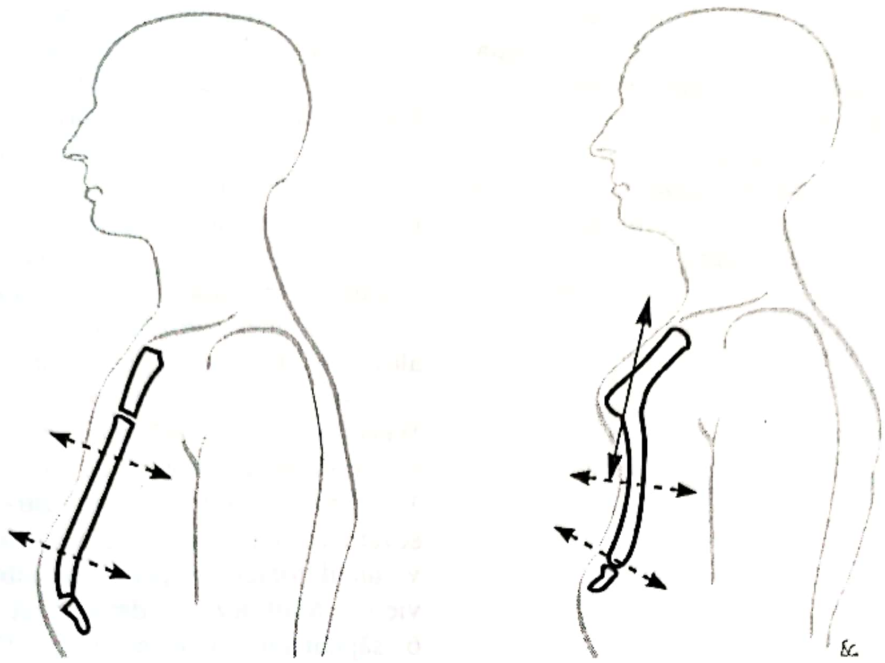

Figura 7.14. Schemă după Welch.

INCIDENȚĂ

Toracele în carenă apare doar în 15% din cazurile de malformații ale toracelui și este de 3 ori mai frecvent la băieți decât la fete. Pacienții cu torace în carenă prezintă o asociere familială de până la 26% din cazuri – Shamberger [7].

ETIOLOGIE

Apariția toracelui în carenă este cauzată de un exces de creștere al cartilajelor condrocostale. Se asociază relativ frecvent – 15% din cazuri cu scolioza și cu alte modificări difuze ale țesutului conjunctiv. Analiza colagenului din cartilajele deformate demonstrează o scădere în stabilitatea colagenului II.

TABLOUL CLINIC

Toracele în carenă constă de fapt într-un spectru de malformații toracice, divizate în 4 categorii și prezintă două vârfuri de incidență, unul la vârsta de 1 an și al doilea la pubertate:

1. *Forma clasică,* cea mai frecventă (descrisă de Brodkin, 1949) se caracterizează prin protruzia anterioară a corpului sternal și protruzia simetrică a cartilajelor costale joase (fig. 7.15).

2. *Forma asimetrică,* cu deplasarea anterioară a cartilajelor costale pe o parte și cartilaje normale pe partea controlaterală.

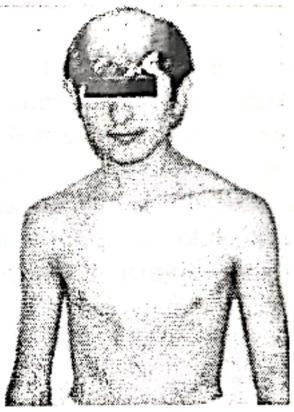

Fig. 15. *Pectus carinatum* forma clasică.

3. *Forma mixtă* în care se constată deformare carinată pe o parte și deformare excavată pe cealaltă parte, asociată frecvent cu rotația sternului.

4. *Forma condromanubrială* – superioară în „piept de porumbel" ce constă în protruzia anterioară a manubriului și a cartilajelor costale 2, 3 cu o relativă deprimare a sternului. Etiologia este necunoscută, dar incidența crescută a cazurilor cu agregare familială sugerează o boală genetică. Această formă apare mai frecvent la băieți, se asociază cu malformații musculoschetale: scolioza, neurofibromatoza, anomalii vertebrale, cifoza, hiperlordoza, microftalmia, picioare strâmbe.

Malformația condromanubrială, în contrast cu cea clasică-condrogladiolară – apare mai frecvent la naștere și se asociază cu un stern în formă de virgulă, cu absența segmentării sternale, sau cu

Scanned with OKEN Scanner

obliterarea prematură a suturilor sternale. Se poate asocia cu boli congenitale cardiace, ca şi cu anomalii de fuziune sternală (sindrom Curarino-Silverman şi sindrom King) [5].

Diagnosticul este uşor de pus clinic şi pe radiografia pe profil. Pacienţii cu torace în carenă nu prezintă tulburări cardiace sau respiratorii, singurul motiv pentru care ei se adresează la consult este aspectul estetic. Tipul superior de torace în carenă se asociază mereu cu un stern mic sudat alcătuit dintr-o singură piesă. Uneori dacă insistăm la anamneză vom constata prezenţa unor dureri sternale sau epigastrice, mai ales la rotaţia trunchiului, care sunt accentuate la decubitul ventral.

De la început, trebuie făcută o mare distincţie între pacienţii cu, şi cei fără, simptome respiratorii sau cardiovasculare. Raritatea pacienţilor simptomatici este echilibrată de frecvenţa problemelor emoţionale, datorate unei disabilităţi de natură estetică. Acest lucru determină o mare problemă medicului practician – cum se pot clasifica aceste malformaţii? – deoarece o malformaţie poate avea o formă redusă sau medie pentru medic dar aceasta să fie percepută drept severă de pacient şi familia sa.

INVESTIGAŢII

La pacienţii cu torace în carenă se pot măsura diametrele anteroposterioare la diferite înălţimi cu ajutorul unor pelvimetre. Punctele de referinţă sunt T1 – marginea superioară a manubriului sternal, T2 la nivelul de maximă protruzie şi T3 –la nivelul xifoidului. Raportul cel mai exact se face, clinic sau radiologic, prin evaluarea raportului T1–T2. La populaţia normală, acest raport este de 0,75, în timp ce la copii cu torace în carenă acest raport prezintă valori mai mici, de aproximativ 0,65.

CT poate înlocui toate aceste măsurători şi va evidenţia şi raporturile toracelui cu cordul.

DIAGNOSTIC

Este foarte uşor de pus pe baza modificărilor clinice, dar trebuie completat cu eventualele leziuni musculoscheletale asociate.

TRATAMENT

Robicsek prezintă experienţa şi tehnica sa pe un lot de 161 de copii operaţi pentru torace în carenă, cu rezultate foarte bune. Pickard analizează pe un lot de 14 pacienţi cu torace în carenă operaţi care sunt indicaţiile de tratament chirurgical, cine trebuie să facă acest tratament şi care este tehnica cea mai bună. Autorul recomandă intervenţia pentru corecţia toracelui în carenă la copilul aflat în pubertate deoarece indicaţia este dată de aspectul psihic şi pentru că o intervenţie precoce ar permite refacerea malformaţiei.

Ca tehnică, în principiu, Lam, Robicsek, Ravitch, Welch şi Vos recomandă rezecţia cartilajului condrocostal asociată cu osteotomii individualizate fiecărui caz în parte. Un procedeu suplimentar este descris de Brodkin şi Chin – xifosternopexia cu reinserţia superioară a xifoidului şi musculaturii mai proximal pe stern. Analizând tratamentul chirurgical al sindromului Curarino-Silverman, malformaţie condromanubrială – Shamberger şi Welch afirmă că aceste forme de torace în carenă sunt cele mai rare şi că tratamentul chirurgical are următoarele particularităţi: în primul rând trebuie menţionat că sternul este extrem de scurt şi nu necesită mai multe osteotomii aşa cum menţiona Ravitch; în al doilea rând incizia trebuie făcută exact pe locul cel mai proeminent, iar în al treilea rând trebuie obligatoriu înlăturat al doilea cartilaj condrocostal, pentru că altfel aspectul anterior se reface rapid.

Shamberger analizează tratamentul chirurgical al toracelui în carenă la copil. În 12 ani a operat 152 cazuri cu torace în carenă. Marea lor majoritate (89) au forme simetrice [7]. Referitor la istoricul familial, acesta s-a întâlnit la 26% din cazuri, iar la 12% din cazuri a fost prezentă scolioza. Tratamentul chirurgical a necesitat rezecţie bilaterală de cartilaj de la T_3 la T_7 la 143 cazuri şi a fost nevoie de sternotomii unice (88) sau duble (53). Complicaţiile au fost în general mici 3,9% – pneumotorax, infecţia plăgii, atelectazie, iar la 3 pacienţi a fost necesară o reintervenţie.

În 1973, Welch şi Vos au prezentat tehnica ce se foloseşte şi astăzi în tratamentul chirurgical al toracelui în carenă. Incizia este transversală sub mamară şi permite mobilizarea lambourilor musculo-cutanate până sus la unghiul lui Louis şi jos până la xifoid. Se rezecă subpericondral cartilajele condrocostale de la T_1–T_5. La nevoie se rezecă şi cartilajele T_6, T_7 până la locul de unire cu coasta normală. Se fac osteotomii sternale – una sau două – la cerere şi se remodelează forma toracelui, după care se montează un dren şi se reface rezecţia sternală distală cu reinserţia superioară a xifoidului şi musculaturii pectorale.

Scanned with OKEN Scanner

Pena publică 47 de cazuri la care subliniază necesitatea rezecției cartilajului de la T_2. În alte publicații diverși autori nu au întâlnit acest aspect descris de Pena.

EVOLUȚIE ȘI COMPLICAȚII

Cea mai frecventă complicație postoperatorie a fost seromul, care s-a rezolvat cu ușurință prin puncționare. Nu am întâlnit recidive sau infecții la 22 pacienți operați. Aspectul cosmetic postoperator a fost foarte bun la 19 pacienți și bun la 3 pacienți.

SINDROMUL POLAND

ISTORIC

Acest sindrom a fost descris inițial în 1826 și 1839 în Franța și apoi în Germania, dar a fost denumit după numele unui student englez, Alfred Poland, care a publicat o descriere a unui bolnav în 1841 după disecție. El constă (în descrierea inițială) în absența mușchilor pectoral mare și mic, asociată cu sindactilie.

INCIDENȚĂ

Apare la naștere cu o incidență de 1/30000 (McGillivray și Lowry), partea dreaptă fiind mai frecvent afectată (66%). Aproximativ 70% din cazuri sunt de sex masculin [3].

ETIOLOGIE

Etiologia rămâne necunoscută. Sindromul Poland nu este rezultatul unor mutații genetice cum se credea inițial, ci mai degrabă el apare intrafamilial. Goldberg și Mazzei au investigat gravide tratate cu derivați de ergotamină și au constatat o creștere de 4 ori a riscului de apariție a sindromului. Același risc l-au depistat și după utilizarea în primul trimestru de sarcină al hormonilor sexuali. S-a propus drept factor etiologic hipoplazia arterei subclaviculare, dar fluxul scăzut ar fi efectul și nu cauza acestei probleme.

TABLOUL CLINIC

Asociația malformativă este variabilă: de la hipoplazia porțiunii sternocostale a marelui pectoral, hipo sau aplazia pectoralului mic, până la absența părții anterioare a coastelor 2–5 și a cartilajelor respective (fig. 7.16). Sânul poate fi afectat: aplazie, hipoplazie, amastie, atelie. Se poate constata absența părului axilar și a grăsimii subcutanate. Plămânul poate hernia prin aria de aplazie costală.

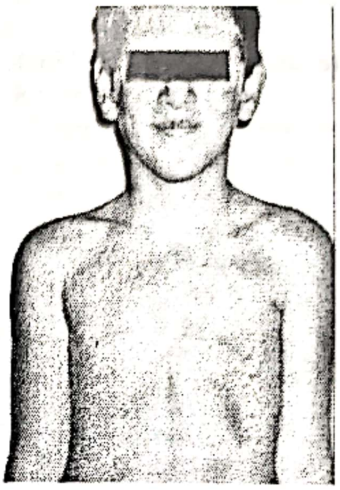

Figura 7.16. Sindrom Poland la un copil de 5 ani.

S-au descris și deformități ale mâinii: hipoplazie (brachidactilie), sindactilie, ectromelie, camptodactilie. Gazsewitz propune o clasificare a leziunilor mâinii după cum urmează:

Tipul I – degete prezente, chiar și hipoplazice.

Tipul II – degete funcționale pe marginea mâinii cu absența degetelor mijlocii.

Tipul III – lipsa degetelor funcționale.

Tipul IV – himimelie de ax radial asociată cu absența policelui.

Dermatoglifele sunt adesea modificate. Se poate asocia cu sindromul Mobius (paralizie unilaterală sau bilaterală de nerv facial și/sau abducens) cu sindromul Boneovie-Ulrich, cu sindromul Adams-Oliver, precum și cu leucemia [2, 7].

INVESTIGAȚII

Investigațiile necesare pentru sindromul Poland includ o radiografie pulmonară, un examen hematologic complet, o ecografie renală și analiza funcției renale. CT va aprecia dacă nu există și o hipoplazie ipsilaterală a mușchiului dorsal mare (Cochran, Ohmori).

TRATAMENT

Tratamentul chirurgical în sindromul Poland are ca prim scop refacerea cosmetică a părții

Scanned with OKEN Scanner

afectate, dacă pacientul nu prezintă tulburări funcţionale majore. Problema stabilizării parietale apare în cazurile în care aplazia sau hipoplazia unor arcuri costale anterioare duce la respiraţie paradoxală.

Incizia este transversală submamelonară. Mobilizarea lambourilor musculocutanate are loc până la nivelul unghiului lui Louis superior şi până la apendicele xifoid în jos. Rezecţia subpericondrală este asemănătoare celorlalte procedee, însă în cazul absenţei coastelor 2, 3, 4, 5 se vor recolta grefoane osoase din coastele 5, 6 controlaterale lăsând pe loc pericondrul. Grefoanele sunt fixate la stern înainte ca acesta să fie mobilizat superior şi se introduc la nivelul coastei până în măduvă (fig. 7.17).

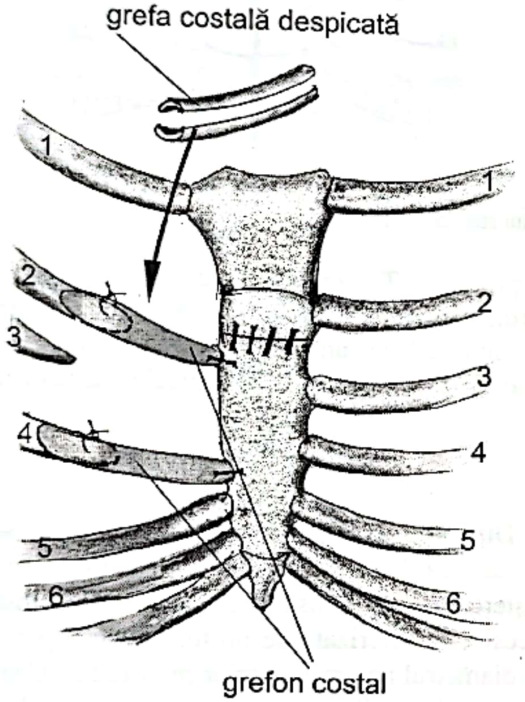

Figura 7.17. Sindrom Poland – tehnică operatorie.

Refacerea peretelui toracic anterior impune reinserţia musculaturii pectorale, în măsura în care aceasta există, controlul hemostazei şi montarea unui dren retrosternal. În rest, reconstrucţia parietală toracică cu lambou muscular de mare dorsal rezolvă integral problema estetică şi protejează structurile subjacente (Haller). La pacienţii de sex feminin este necesară o proteză mamară. Clinic, diagnosticul este facil, dar tratamentul trebuie bine individualizat utilizând tehnici de microchirurgie pentru reconstrucţia mâinii şi a cutiei toracice.

DEFECTE STERNALE

ISTORIC

Pentru prima dată această malformaţie a apărut menţionată în literatură în 1894 în biblioteca regală din Nineveh când apariţia unui făt cu cordul la vedere a prezis apariţia de calamităţi.

Mai mulţi autori au prezentat de atunci asemenea cazuri, dar rezultatele tratamentului chirurgical sunt încă modeste. Prima clasificare anatomică a fost făcută de Weese în 1818. El a separat defectele sternale în ectopia cordului cu fisură sternală – ectopia supratoracică şi ectopia ventrală. La aproximativ un secol de la prima descriere din literatură, Cantrelol propune o nouă clasificare cu apariţia pentalogiei Cantrell – care asociază ectopia ventrală a cordului cu defecte ale diafragmului, pericardului şi peretelui abdominal [3].

TABLOUL CLINIC

1. Ectopia toracică a cordului – cuprinde tetralogie Fallot, stenoză de arteră pulmonară, transpoziţie de vase mari şi defecte septale ventriculare asociate cu un defect sternal care lasă inima neacoperită, la care se mai poate adăuga, uneori, şi un omfalocel de formă majoră.

2. Ectopia cervicală a cordului cu deplasarea inimii până la nivelul bazei limbii.

3. Ectopia toracoabdominală a cordului – inima este acoperită de o membrană ca cea din omfalocel, este rotată şi prezintă tetralogie, Fallot, diverticul al ventriculului stâng. Rezultatele postoperatorii sunt modeste.

4. Sternul despicat este singura formă tratabilă cu prognostic bun astăzi. Pericardul este normal, iar inima este acoperită de tegument.

TRATAMENTUL CHIRURGICAL

Tratamentul chirurgical al defectelor sternale reprezintă o urgenţă majoră în chirurgie şi se soldează, nu de puţine ori, cu eşec. Singura formă cu un prognostic mai bun este sternul despicat sau bifid. Includem în această grupă numai pacienţii cu o poziţie normală a inimii, cu un stern parţial sau complet despicat, dar acoperit de tegument şi cu un pericard normal. Spre deosebire de cordul ectopic, în sternul bifid vom observa absenţa

Scanned with OKEN Scanner

sternului în treimea lui superioară. Trebuie menţionată asocierea frecventă cu hemangioame la nivel cervical. În marea lor majoritate pacienţii sunt asimptomatici [1, 2]. Repararea defectului va determina şi o îmbunătăţire a mecanicii ventilatorii a copilului. Prima intervenţie a fost descrisă de Lannelongoue în 1888 care a sutural numai pielea, fără a încerca refacerea sternului. Burton în 1944 şi Maier în 1949 reuşesc primele închideri la un copil de 6 săptămâni (fig. 7.18).

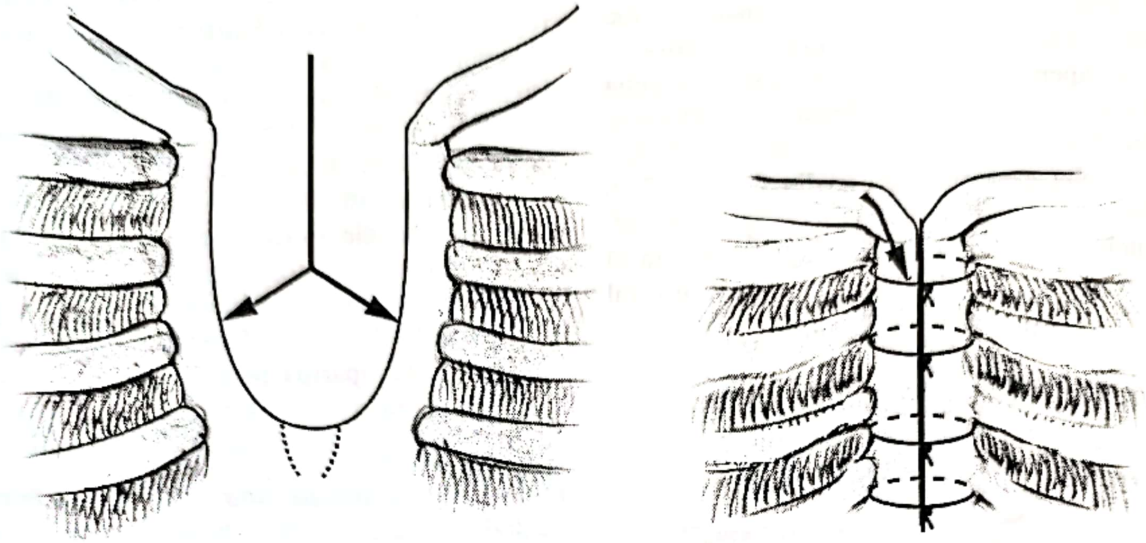

Figura 7.18. Refacerea defectului sternal – schemă.

În 1970, Sabiston a imaginat nişte condrotomii de alunecare pentru a uşura apropierea celor două fragmente. Astăzi, tratamentul se face în primele 3 luni de viaţă cu rezultate bune.

ALTE SINDROAME TORACICE

1. SINDROMUL CEREBROCOSTOMANDIBULAR

Smith prezintă în 1966 o asociere între micrognatie, malformaţii costale şi retard mental. La acestea se mai pot adăuga o greutate mică la naştere, glosoptoză, anomalii ale cartilajelor traheale, anomalii verterbrale şi malformaţii la nivelul coastelor. Afectarea cutiei toracice este variabilă, dar adesea pacienţii decedează în urma insuficienţei respiratorii. Nu au fost comunicate tentative chirurgicale de corecţie.

2. SINDROMUL JARCHO-LEVINE

În 1938, autorii descriu malformaţia toracică autosomală recesivă întâlnită la portoricani. Aceasta cuprinde multiple anomalii vertebrale şi costale care determină rapid o insuficienţă respiratorie. Tabloul clinic cuprinde malformaţii cardiace, renale, camptodactilie, sindactilie, frunte proeminentă şi un nas turtit. Toracele mic şi modificat face corecţia chirurgicală foarte dificilă.

3. SINDROMUL JEUNE

Distrofia toracică asfixiantă a fost descrisă prima dată de Jeune în 1954. Pacienţii prezintă la naştere o condrodisplazie transmisă autosomal recesiv, caracterizată de un torace rigid şi îngust, cu diametrul antero-posterior mult redus. Coastele sunt orizontalizate şi se termină lateral. Articulaţiile costocondrale prezintă calcificări encondrale masive, iar pacientul depinde practic de respiraţia diafragmatică. Prognosticul acestor pacienţi este rezervat.

BIBLIOGRAFIE

1. Fufezan V, Tepeneu P. Chirurgie pediatrică. Ed. Amacord, 1996, pg. 76–80.
2. Robert M., Manuel de chirurgie pediatrique (Chirurgie viscerale), 1998, pg. 101–108.
3. Sabetay C. (sub redacţia), Patologie chirurgicală pediatrică, Ed. Aius Craiova 2004.

Scanned with OKEN Scanner

4. O'Neill JA, Grosfeld JL, Fonkalsrud EE, Coran AG, Caldamone A., Principals of Pediatric Surgery 2nd Edition Mosby, Year Book, Inc. St. Louis, 2003, pg. 367–377.
5. Nuss D, Kelly RE jr, Croitoru DP, *et al.*: A 10-year review of aminimally invasive technique for the correction of *pectus excavatum*. J Pediatr Surg 33 :545-552, 1998.
6. Beiser GD, Epstein SE, Stampfer M, *et al.*: Impairment of cardiac function in patients with pectus excavatum with improvement after operative correction. N Engl J Med 287 :267-272, 1972.
7. Haller JA Jr, Colombani PM, Humphries CT, *et al.*: Chest wall constriction after too extensive and too early operations for *pectus excavatum*. Ann Thorac Surg 61 :1618–1624, 1996.
8. Shamberger RC, Congenital chest wall deformities. Curr Probl Surg 33 :469-552, 1996.

Scanned with OKEN Scanner

Capitolul 8
MALFORMAȚII CONGENITALE BRONHOPULMONARE

NINA BRATU, MONICA TRANCIOVEANU,
ALEXANDRU PESAMOSCA, MICHEL SCHMITT

Malformațiile congenitale bronhopulmonare ocupă un loc important în patologia chirurgicală pediatrică – deseori manifestându-se ca urgențe majore neonatale sau la sugarul mic.

Frecvența lor a crescut odată cu implicarea investigațiilor moderne-radiologice, endoscopice.

În acest moment nu există o clasificare într-o schemă mică și logică.

PARTICULARITĂȚILE ANATOMICE ȘI FIZIOLOGICE ALE PLĂMÂNULUI LA COPIL

Plămânii sunt constituiți în felul următor:

– **componenta bronșică** se arborizează în ramificații din ce în ce mai mici și are rol în conducerea aerului până la nivelul parenchimului pulmonar;

– **componenta parenchimatoasă**, reprezentată de totalitatea acinilor cu rol în realizarea schimburilor respiratorii;

– **stroma**, delimitează și unește celelalte componente ale plămânilor;

– **vase și nervii** plămânilor [1].

Bronhia principală dreaptă are 3 bronhii lobare și 10 bronhii secundare, cea lobară stângă are 2 bronhii lobare și 8 bronhii secundare ceea ce corespunde la 3 lobi și 10 segmente la pulmonul drept și 2 lobi și 8 segmente la pulmonul stâng.

În plămâni, ca și în ficat, există două sisteme vasculare: **arterele și venele pulmonare** care participă la schimburile respiratorii; **arterele și venele bronșice** care au rol nutritiv.

Limfaticele realizează două rețele: subpleural și intraparenchimatos și sunt mai abundent reprezentate la copil decât la adult.

Nervii realizează la nivelul pediculului pulmonar un plex anterior și unul posterior.

Fibrele sunt:

– **parasimpatice** (din nervul vag) care produc bronhoconstricție și hipersecreție a glandelor bronșice.

– **simpatice** (din ganglionii simpatici toracali 2–5) și produc bronhodilație și modulează tonusul vaselor de la acest nivel.

Respirația începe imediat după naștere ca răspuns la stimulii exteroceptivi și a modificărilor clinice din sângele fetal: hipercapnie, hipoxemie, scăderea pH.

Capacitatea vitală a nou-născutului variază de la 50 ml la prematur până la 150 ml la nou-născutul la termen (cu o medie de 120 ml) [2].

EMBRIOLOGIE

Dezvoltarea aparatului respirator cuprinde trei perioade:

– morfogeneza (formarea structurilor necesare);
– adaptarea la respirația postnatală;
– creșterea dimensională.

I. DEZVOLTAREA PRENATALĂ – MORFOGENEZĂ [3]

1. Perioada embrionară

Începe în săptămâna a 4-a când căile respiratorii apar ca o evaginație a epiteliului endodermal al intestinului cefalic. Din aceasta apar doi muguri bronșici principali care proemină în mezenchim (splahnopleură cu rol important în

Scanned with OKEN Scanner

modelarea plămânilor în faza embrionară). Mugurii bronşici încep să se ramifice întâi monopodal, apoi prin dicotomizare asimetrică. Vascularizaţia pulmonară derivă din mezenchim.

2. Perioada pseudoglandulară

În săptămâna a 6-a plămânul seamănă cu o glandă exocrină – are o stromă densă, străbătută de canale înguste limitate de un epiteliu cu celule înalte, care ocupă aproape tot lumenul.

În această perioadă se formează diafragmul.

3. Perioada canaliculară

Se întinde între săptămânile 16–26–28 de gestaţie.

În această perioadă predomină creşterea epitelială faţă de cea mezenchimală. Arborele bronşic devine tubular, apar acinii pulmonari, pneumocitele de tip I şi II.

Capilare din mezenchimul bronşic devin mai dense, se dezvoltă în vecinătatea spaţiilor aeriene, astfel că permit schimbul de gaze din săptămâna 22.

4. Perioada saculară

Căile aeriene continuă să se lărgească şi formează structuri cilindrice (saci) terminale. Distanţa dintre capilare şi spaţiul aerian se micşorează până când rămân separate doar prin membrana bazală.

5. Perioada alveolară

Structuri asemănătoare alveolelor sunt observate în săptămâna 32 [4].

II. ADAPTAREA LA RESPIRAŢIA AUTONOMĂ

Tranziţia de la dependenţa placentară la schimburile aeriene autonome necesită modificări adaptative ale plămânilor. Aceste modificări cuprind: producerea de surfactant în alveole, transformarea plămânului dintr-un organ secretor într-unul al schimburilor de gaze şi stabilirea circulaţiei pulmonare şi sistemică.

III. DEZVOLTAREA POSTNATALĂ

În prima fază (primele 18 luni după naştere) se constată o creştere disproporţionată în suprafaţă şi volum a compartimentelor implicate în schimburile gazoase. Volumul capilar creşte mai rapid ca volumul spaţiului aerian, iar acesta creşte mai repede ca volumul tisular solid. Aceste modificări se înfăptuiesc printr-un proces de septare alveolară.

În cea de-a II-a fază toate compartimentele se măresc proporţionat unele faţă de celelalte. Nu este sigur dacă acum mai apar alveole.

PATOLOGIA MALFORMATIVĂ A APARATULUI RESPIRATOR

Cauze:

– factor genetic – frecvenţa crescută în sindromul MARFAN, scleroza tuberoasă BOURNEVILLE

– factor infecţios – infecţii virale în primul trimestru de sarcină (embriopatia rubeolitică; virusul urlian, al gripei, al zonei – zooster)

– carenţe de vitamine –A

– radiaţii.

CLASIFICAREA MALFORMAŢIILOR CONGENITALE

Din considerente de ordin didactic, în funcţie de poziţia şi momentul apariţiei malformaţiei:

1. *Malformaţii precoce* (proximale)
   - malformaţii traheale asociate sau nu cu malformaţii esofagiene
   - agenezia pulmonară
   - aplazia pulmonară.
2. *Malformaţii intermediare*
   a. fără plămân funcţional
      I. Anomalii de înmugurire a arborelui traheo-bronşic;
      - agenezia şi aplazia lobară şi segmentară
      - chistul bronhogenic
      - sechestraţia pulmonară

      II. Hamartrom mezenchimal chistic

   b. cu plămân funcţional
      I. Stenoze bronşice
      II. Anomalii scizurale (scizura azygos)
      III. Anomalii de înmugurire a arborelui traheo-bronşic
      - plămânul în oglindă
      - bronhia traheală
      - plămânul în potcoavă.
3. *Malformaţii preterminale*
   - malformaţia adenomatoidă chistică
4. *Malformaţii terminale*
   - emfizem congenital
   - hipoplazia pulmonară globală sau parţială
5. *Malformaţii predominent vasculare*
   - absenţa unei artere pulmonare
   - artera pulmonară stângă aberantă
   - malformaţia congenitală pulmonară arterio-venoasă
   - anomalii congenitale venoase
   - anomalii de calibru şi traiect

Scanned with OKEN Scanner

– anomalii de vărsare
– limfangiectazia pulmonară congenitală [4].

EXPLORĂRI PARACLINICE

– radiografia toracică
– tomografia
– explorarea bronhoscopică
– angiocardiopneumografia, aortografia
– cateterism cardiac cu dozări de gaze din cavităţile cardiace şi artera pulmonară
– scintigrafia pulmonară cu MAAI 131 şi Tc 99
– studiu cu Xenon 133 în perfuzie
– probe funcţionale respiratorii

1. Malformaţii precoce (proximale)

a. Malformaţii traheale asociate sau nu cu malformaţii esofagiene

În săptămâna a 4-a există trei procese care se desfăşoară simultan, dar independent:

– apariţia unor regiuni (probabil origine mezodermală) situate diametral opus lângă intestinul primitiv care vor controla diferenţierea endodermului într-o mucoasă anterioară traheală şi una posterioară esofagiană.

– apariţia crestelor laterale care se dezvoltă în lumenul intestinului primitiv şi vor duce la separarea tubului traheal de cel esofagian.

– alungirea acestor structuri.

În perioada de separare pot apare următoarele malformaţii:

– anomalii esofagiene
– atrezie de esofag
– stenoza esofagiană
– fistula traheoesofagiană
– duplicaţie
– diverticul esofagian
– mucoasă gastrică heterotopica
– esofag scurt
– anomalii traheale
– atrezie traheală
– stenoza traheală congenitală
– duplicaţie traheală
– inel cartilaginos esofagian.

Pot exista diverse combinaţii între aceste malformaţii, dar cea mai frecventă este atrezia esofagiană asociată cu fistula esotraheală.

În 50% din cazuri anomaliile traheoesofagiene sunt însoţite de alte malformaţii (cel mai frecvent anomalii ano-rectale) [4].

b, c. Agenezia şi aplazia pulmonară

– agenezia – absenţa completă a bronhiilor, ţesutului pulmonar şi vaselor.

– aplazie – existenţa unui mugure bronşic, fără ţesut pulmonar şi fără arteră pulmonară.

Anatomie patologică

– Agenezia bilaterală – excepţional de rară

– Agenezia unilaterală – lipsesc artera pulmonară, plexurile nervoase simpatice şi parasimpatice.

– Pulmonul controlateral herniaza către partea patologică [5].

Tabloul clinic

Sunt latente clinic, fiind descoperite întâmplător fie la vârsta copilăriei, fie la adult cu ocazia unor traumatisme sau afecţiuni ale plămânului unic.

Semnele clinice sunt minore: dispnee discretă şi intermitentă (mai ales la efort), iar tusea, expectoraţia şi cianoza nu apar decât în caz de infecţie respiratorie.

Examenul fizic la nou-născut arată un torace de aspect normal la copilul mai mare el este deplasat de partea bolnavă.

Amplianţa respiratorie este diminuată, se constată matitate, absenţa murmurului vezicular, „scolioză".

Tabloul radiologic

– Opacitate densă omogenă a hemitoracelui nelocuit
– Deviaţie traheală, deplasare mediosternala cardiovasculară
– Asimetrie toracică
– Plămânul sănătos herniaza spre partea bolnavă.

Alte investigaţii

Bronhoscopia pune în evidenţă anomalia bronşică, lungimea bontului bronşic, eventuale anomalii traheale şi face deosebirea dintre agenezie şi aplazie.

– Bronhografia
– Esofagografia
– Angiografia
– Scintigrafia pulmonară
– Probe funcţionale respiratorii.

Diagnosticul diferenţial

Se face cu:
– atelectazii pulmonare totale sau parţiale
– plămân opac bacilar sau fibrotorax
– chisturi voluminoase

Scanned with OKEN Scanner

– pleurezii serofibrinoase
– hernii diafragmatice
– dextrocardia
– mezotelioame.

Tratamentul

Constă în amendarea oricărei infecţii a căilor aeriene.

Se intervine chirurgical doar în caz de supuraţie a bontului bronşic.

2. Malformaţii intermediare

A. Grave – fără plămân funcţional

a. Anomalii de înmugurire a arborelui traheobronşic

1. Agenezia şi aplazia lobară şi segmentară

Sunt foarte rare şi pot fi unilaterale sau bilaterale.

Anatomia patologică – bronhia este reprezentată de un bont fără parenchim pulmonar, fără vascularizaţie din artera pulmonară şi fără plex nervos.

Tablou clinic – frecvent asimptomatice sau semne de supuraţie a bontului bronşic.

Radiologic – aspect de atelectazie lobară.

Diagnosticul pozitiv este greu de stabilit clinic, bronhoscopia şi bronhografia sunt investigaţiile în baza cărora se stabileşte diagnosticul.

Diagnosticul diferenţial se face cu atelectazii lobare şi sindrom de lob mediu.

Tratamentul este medical şi de supraveghere a bolnavului.

2. Chistul bronhogenic

Este un rest al prozenteronului derivat dintr-o înmugurire anormală a arborelui traheobronşic embrionar.

Embriologic reprezintă un mugure ectopic rămas în stadiul embrionic de dezvoltare.

Macroscopic are culoare gri-albăstrui, albă sau maronie. Poate fi unic, multilocular sau multiplu.

Microscopic – pereţi subţiri tapetaţi de epiteliu secretor columnar sau cuboidal, conţin lichid clar sau alb (în caz de hemoragie intrachistică, vâscos şi brun).

Chistul conţine ţesut traheal sau bronşic normal: glande mucoase, muşchi netezi, ţesut elastic, cartilaj [4].

Maier a clasificat chisturile bronhogene în:
– paratraheale
– carinale
– paraesofagiene
– hilare
– „combinate".

Manifestări clinice

Sunt asimptomatice între 5–19% din cazuri.

Cele mai multe cazuri simptomatice sunt la sugar şi copilul mic.

La sugar apare detresă respiratorie secundară compresiunii pe căile aeriene. Apar manifestări ca tuse, stridor, wheezing, tiraj intercostal şi suprasternal exacerbate de alimentaţie şi plâns.

Examenul fizic arată tahipnee şi cianoză.

La copii mari simptomatologia este cea a unei complicaţii infecţioase pulmonare (abces).

Metode de diagnostic

– *Radiografia toracică* arată sau nu modificări şi poate sugera chistul bronhogenic: hiperinflaţie, pneumonite, atelectazie, deviaţie mediastinală şi separarea anormală între esofag şi trahee.

– *CT* demonstrează prezenţa chisturilor mediastinale care nu pot fi văzute pe radiografia toracică

– *Bronhoscopia* arată compresia extrinsecă

– *IRM.*

Diagnosticul diferenţial: se face cu masele tumorale mediastinale (adenopatii acute sau cronice, hemangiom, lipom, leiomiom, teratom, chist dermoid, chist neurenteric, tumori neurogene); emfizem lobar congenital; pneumatocele, cavitate reziduală postabces, tuberuloza cavitară; sechestraţie pulmonară extralobulară sau intralobulară cu componenta chistică mare.

Tratament: constă în excizia chirurgicală a chistului bronhogenic şi, uneori, a teritoriului pulmonar care a fost afectat ireversibil prin compresiunea pe bronşia care îl deserveşte [5, 6].

3. Sechestraţia pulmonară

Definiţie: este o masă de ţesut pulmonar embrionar, care nu comunică cu sistemul bronhial normal şi care este, de obicei, vascularizată de o ramură arterială aberantă din circulaţia sistemică.

Sunt de două feluri: intralobare-localizate în interiorul pleurei plămânului normal şi acoperite de pleură proprie şi extralobare.

Embriologic teoria cea mai apropiată de datele cunoscute arată că sechestrul derivă dintr-un mugure pulmonar accesor cu origine în intestinul primitiv [4].

Macroscopic sunt palide cu zone roşii-gri uşor de distins faţă de parenchimul normal. Uneori există o legătură patentă cu arborele traheobronşic şi atunci o cantitate de aer pătrunde în sechestraţie. Consistenţa este variabilă, de la fermă la elastică.

Scanned with OKEN Scanner

Sechestrația intralobară este constituită din bronșiectazii și diferite grade de transformare chistică. Chisturile conțin mucus sau material mucopurulent, delimitat de epiteliu ciliat, columnar cuboidal.

Pereții conțin fragmente de cartilaj, mușchi și glande bronșice.

Manifestări clinice:

Sechestrațiile pulmonare sunt, rareori, depistate înainte de vârsta de 10 ani, de obicei, cu simptome de infecție pulmonară: tuse productivă, febră, hemoptizie, durere toracică [4].

Examenul fizic poate detecta submatitate la percuție, scăderea zgomotelor respiratorii.

Degete hipocratice și cianoza sunt prezente ocazional.

Sechestrațiile extrapulmonare sunt deseori descoperite la nou-născuți cu anomalii congenitale, polihidramnios, prematuritate.

Diagnostic: Pe radiografia simplă sechestrația intralobară apare ca o masă solidă, multichistică sau chistică simplă cel mai des localizată în lobul inferior, posteromedial (± nivel hidroaeric) pe când sechestrația extralobară apare ca densificare uniformă de formă ovalară, triunghiulară sau fusiformă, și cel mai des localizată în lobul inferior, posteromedial juxtadiafragmatic.

Bronhoscopia, bronhografia nu aduc date suplimentare.

Prin studii radioizotopice pulmonare demonstrează vascularizația sistemică.

Diagnostic diferențial: Sechestrația neaerată poate avea un aspect radiologic asemănător cu neoplaziile pulmonare sau mediastinale, anevrisme aortice sau chisturi bronhogene, enterogene sau pericardice.

Sechestrațiile aerate pot mima: pneumatocele, vezicule sau bule de emfizem, malformații chistice adenomatoide congenitale, hernie diafragmatică Bochdalek.

Tratament: este chirurgical și constă în rezecția formațiunii precedată de antibioterapie când aceasta este infectată. Uneori, este necesară și rezecția lobului afectat de sechestrație [6, 7].

B. Hemartromul mezenchinal chistic

Anatomo-patologic următoarele elemente definesc această boală:

– noduli mai mici de 1 cm diametru, alcătuiți din celule mezenchimale primitive, subdivizate de arborizații traheobronșice anormale.

– noduli chistici de 0,5–1cm de diametru, ce conțin un strat de celule mezenchimale primitive și un epiteliu respirator sau metaplazic.

– vase arteriale sistemice hipetrofiate în pereții chistelor.

Acești noduli pot genera: hemoragie pulmonară, pneumotorax sau transformare malignă.

3. Malformații intermediare cu plămân funcțional

1. Stenoze bronșice

Pot fi extrinseci (compresie a unui vas anormal) și intriseci (diafragm membranos).

Clinic se manifestă alarmant prin semne respiratorii (tuse, cianoză, dispnee) și esofagiene (disfagie, regurgitatii).

Bronhoscopia stabilește diagnosticul.

Tratamentul constă în rezecția diafragmului sau a vasului anormal.

2. Anomalii scizurale

Scizura azygos determină lobul venei azigos (WRIESBERG)

Evoluția clinică este asimptomatică.

Aspect radiologic de virgula inversată, suprahilar dreapta.

Diagnosticul este dat de datele radiologice și bronhoscopice.

Tratamentul este chirurgical – rezecția lobului venei azygos [5].

3. Anomalii de înmugurire a arborelui traheobronșic

a. Plămânul în oglindă

În absența splinei plămânul stâng are 3 lobi, în cazul polispleniei plămânul drept are 2 lobi.

Nu necesită tratament chirugical [6].

b. Bronhia traheală

Bronhia traheală ia naștere din trahee deasupra bifurcației traheale și nu are simptomatologie proprie, fiind depistată bronhoscopic sau bronhografic.

c. Plămânul în potcoavă

Cei doi plămâni sunt fuzionați pe linia mediană înaintea inimii.

Este recomandată separarea chirurgicală a celor doi plămâni.

Scanned with OKEN Scanner

4. Malformații preterminale

Malformația adenomatoidă chistică pulmonară congenitală [4]

Macroscopic se prezintă o formațiune de dimensiuni mari, fermă, însoțită de deformarea lobului pulmonar. Pe secțiune se constată zone solide ce separă chisturi de mărimi și număr variabile.

Spre deosebire de bronșiectazia chistică nu prezintă cartilaj și glande mucoase.

Manifestări clinice: Încă de la naștere poate apare detresă respiratorie, iar mai apoi la copil și adult infecții pulmonare recurente.

Diagnostic: Radiografia toracică-imagine solidă la naștere ce devine chistică, aerată, ce comprimă plămânul adiacent și deplasează mediastinul.

Alte metode care ne ajută în diagnostic sunt CT, ecografia, bronhografia, IRM.

Diagnostic diferențial: Se face cu bronșiectazia și sechestrația pulmonară, hernia diafragmatică, chistul bronhogenic, emfizemul lobar congenital.

Tratament – rezecție lobară sau segmentară cu cuprinderea în totalitate a zonei anormale [7].

5. Malformații terminale (distale)

1. Emfizem lobar congenital

Definiție: hiperinflație progresivă de obicei a unui lob cu compresia structurilor pulmonare integre și ale mediastinului.

Macroscopic lobul afectat este destins, neted și colorat roz-palid. Lobul hiperinflat nu își revine la dimensiunile normale nici dacă este secționată bronhia lobară și el comprimat [5].

Microscopic avem alveole asemănătoare cu cele normale, dar destinse.

Manifestări clinice

La sugari se manifestă ca insuficiență respiratorie progresivă iar la copilul mare cu wheezing, tuse sau infecție pulmonară recurentă.

Perioadele intermitente de dispnee, tahipnee, wheezing, tuse și cianoză sunt precipitate de alimentație, plâns, agitație.

Hemitoracele de partea afectată este hiperinflat și hipersonor la percuție cu scăderea murmurului vezicular și a vibrațiilor vocale. Șocul apexian și traheea pot fi deplasate în partea inversă afecțiunii.

Diagnostic: Radiografia toracică arată elemente tipice de emfizem: lobul afectat este lărgit și foarte transparent, dar bine delimitat de plămânul normal. Radiografiile seriate arată hiperinflație progresivă a lobului emfizematos cu atelectazia progresivă a plămânului normal ipsilateral.

Fluoroscopia face diagnosticul diferențial cu emfizemul secundar atelectaziei, iar bronhoscopia cu emfizemul secundar unei cauze obstructive intra sau extraluminale.

Diagnosticul diferențial: Se face cu: emfizemul compensator, emfizemul obstructiv, reversibil, leziuni chistice mari, hernia diafragmatică și pneumotorax.

Tratament: La copii cu emfizem lobar congenital și insuficiența respiratorie progresivă se indică intervenția chirurgicală imediată.

Cei cu simptomatologie medie sau asimptomatici sunt tratați conservator.

Intervenția chirurgicală practicată este lobectomia [7, 8].

2. Hipoplazia pulmonară

Caracterizată anatomic de micșorarea de volum a întregului plămân malformat, reducerea numărului de diviziuni bronșice (hipoplazie pulmonară volumetrică și numerică), aspect relativ normal al parenchimului hipoplazic, hipoplazia arterelor pulmonare și dezvoltarea unei circulații vicariante a arterelor bronșice [9].

Cel mai frecvent se asociază cu hernia diafragmatică.

Sindromul POTTER este constituit din asocierea hipoplaziei pulmonare cu agenezie renală.

Oprirea în dezvoltare survine la sfârșitul perioadei fetale și la începutul perioadei neonatale. Hipoplazia de arteră pulmonară este constantă.

Diagnosticul este pus cu ajutorul bronhoscopiei, bronhografiei (arată hipoplazie bronșică) angiografie, scintigrafie, probe funcționale respiratorii.

Tratamentul nu este necesar de cele mai multe ori.

6. Malformații predominent vasculare

1. Absența unei artere pulmonare

Este mai frecventă pe dreapta decât pe stânga.

Clinic este în general asimptomatică, dar pot apare hemoptizii grave.

Radiologic plămânul afectat apare cu volum mai mic, dar normal aerat. Hemitoracele este mai puțin dezvoltat, hemidiafragmul este mai ridicat, iar plămânul controlateral poate hernia.

Angiografia este esențială pentru diagnostic și poate să arate absența imaginii arterei pulmonare.

Scanned with OKEN Scanner

2. Artera pulmonară stângă aberantă

Clinic este caracterizat prin detresă respiratorie cu wheezing, stridor expirator, accese de dispnee cu cianoză, tuse aspră, lătrătoare.

Simptomatologia este accentuată de schimbarea poziției, alimentație și infecțiile respiratorii.

Tratamentul este chirurgical și trebuie efectuat până la vârsta de 6 luni și constă în secționarea cu reanastomoză a arterei pulmonare, transpozarea arterei cu reanastomozare, cu pneumectomie dreaptă [7, 10].

3. Malformație congenitală pulmonară arterio-venoasă

Constă într-o comunicare între artera și vena pulmonară în interiorul plămânului fără intervenția rețelei capilare.

Semnele clinice sunt cianoza, hipocratismul digital, poliglobulia, hemoptizia, existența unui suflu sistolic sau continuu într-un punct al toracelui [11].

Radiografia arată o opacitate ovalară sau polilobată mai mult sau mai puțin bine delimitată, în plin parenchim, dar legată prin una sau două benzi opace, largi și adesea sinuoase.

Angiografia pune diagnosticul.

Tratamentul – exereza este soluția cea mai indicată.

4. Anomalii congenitale venoase [5]

a. Anomalii de calibru și traiect (varice)

b. Anomalii de vărsare.

Cele mai obișnuite sunt drenajele în vena cavă superioară.

Clinic apare: polipneea, în absența cianozei; staționarea ponderală. Mai târziu copilul apare hipotrofic cu tegumente cenușii sau cianotice.

Radiografia pulmonară arată o imagine pulmonară reticulată, simetrică.

Tratament: anastomoza venei pulmonare la atriul stâng [6].

5. Limfangiectazia pulmonară congenitală

Constă dintr-o dilatație congenitală a limfaticelor pulmonare, leziuni ce pot fi limitate la un pulmon sau asociate cu limfedem în alte regiuni și cu o limfangiectazie intestinală [12].

Clinic apare detresă respiratorie cu polipnee și cianoză.

Anatomo-patologic avem o formă microchistică (chiste cu diametru sub 5 mm subpleurale) și o formă non-chistică (pulmon cu lobulație exagerată).

În general afecțiunea este asimptomatică.

Radiologic – imagine reticulo-nodulară bilaterală decelabilă la 12 ore după naștere.

Evoluează spre exitus in mare majoritate în prima zi de viață.

Tratamentul clasic este cel simptomatic [7].

Cea mai bogată statistică din țara noastră este cea a Spitalului „Grigore Alexandrescu" și a Spitalului „Maria Sklodowska Curie" pe o perioadă de 25 de ani 1974-1999:

Tipuri anatomo-clinice întâlnite	Nr. de cazuri
Agenezie pulmonară	2 (2,2%)
Chiste bronhogenice	26 (28,6%)
Sechestrații pulmonare	5 (5,5%)
Malformații adenomatoid chistice	5 (5,5%)
Emfizem congenital	51 (56%)
Malformații arterio-venoase	1 (1,1%)

BIBLIOGRAFIE

1. Schümke M., Schumacher M., Atlas d'anatomie Promethée, Ed. Maloine 2006.
2. Papilian V., Anatomia omului, ediția a V-a, Editura Didactică și Pedagogică, București, 1974.
3. Keith L. Moore, T. N. Persaud, The Developing Human: Clinically Oriented Embryology Philadelphia W. B. Saunders Co., December, 2002.
4. O'Rahilly Ronan R., Fabiola Müller, Human Embryology & Teratology, Wiley-Liss; 3 Sub edition (April 20, 2001).
5. Hawkins John D., Gene Structure and Expression, Cambridge University Press, Third Edition, 1996.
6. Ashcraft K. W., Holder T. M., Pediatric Surgery, W. B. Saunders, 2000 p. 225–231.
7. O'Neill JA, Grosfeld JL, Fonkalsrud EE, Coran AG, Caldamone A., Principals of pediatric surgery 2nd Edition Mosby, Year Book, Inc. St. Louis, 2003.
8. Sabetay C. (sub redacția), Patologie chirurgicală pediatrică, Ed. Aius Craiova 2004 p. 145–154.
9. M. Schmitt, La chirurgie Thoracique de l'Enfant, Collège National Hospitalier Universitaire de Chirurgie Pediatrique, XXIIIe Séminaire d'enseignementde chirurgie pèdiatrique viscèrale Nancy, 2004.
10. Swenson O. Pediatric surgery. Meredith Corporation, 1969.
11. Pellerin. D *et al.*, Techniques de chirurgie pediatrique. Ed. Masson 1978.
12. Zamfir T., Bâscă I., Jianu M., Chirurgie viscerală, urologie și ortopedie pediatrică, Ed. Științifică, București, 1996.

Scanned with OKEN Scanner

Capitolul 9
HERNIA DIAFRAGMATICĂ CONGENITALĂ

CORNELIU SABETAY, GABRIEL APRODU, ANCA MALOŞ, OVIDIU CIOBANU

ISTORIC

În 1979, Ambroise Pare (1510–1590) raportează două cazuri de hernie diafragmatică.

În 1679, Teophil Bonet (1620–1689) semnalează primul caz de hernie diafragmatică congenitală descris de Lazare Riviere (1589–1655) care prezintă defectul la un bărbat de 24 de ani examinat *post mortem*.

În 1769, Giovani Batista Morgagni însumează rapoarte despre anumite tipuri de hernie diafragmatică şi descrie primul caz de hernie diafragmatică substernală. El îl citează pe Sehelinus care la autopsia unui făt cu hernie diafragmatică congenitală de partea stângă a observat că plămânul stâng avea un singur lob de 3 ori mai mic decât plămânul drept.

În 1848, Vincent Alexander Bochdalek – anatomist – descrie două cazuri de hernie diafragmatică congenitală pe care le consideră consecinţe ale rupturii membranei trigonului lombocostal. Baza acestui trigon este a XII-a coastă, această potenţială arie de slăbiciune a diafragmului este comună descoperirilor făcute la diverse autopsii.

În 1902, Broman publică studii detaliate despre embriogeneza diafragmului şi postulează că hernierea se datorează unei deficienţe în fuzionarea septului transvers cu pliurile pleuroperitoneale.

Herniile congenitale diafragmatice sunt prezentate numai cu referire la hernierea la nivelul foramenului lui Bochdalek, dar se pare că nici mecanismul propus de Bochdalek – ruptura membranei şi nici poziţia – trigonul lombocostal nu ar fi cauza pentru acest defect.

În 1902, primul succes în intervenţia chirurgicală reparatorie a fost înregistrat de Heidenhain la un băieţel de 9 ani. Se pare că acest chirurg a utilizat iodoformul – triiod metanul – pentru a închide defectul, anterior unei abordări transtoracice. Când defectul s-a repetat el a fost reparat prin laparatomie.

În 1928, Bettman şi Hess au operat un nou-născut în jurul vârstei de 3–5 luni, care a supravieţuit intervenţiei.

În 1940, Ladd şi Gross au reparat un defect la un nou-născut de 40 de zile care a supravieţuit.

Harisson şi colegii au fost primii care au reparat hernia diafragmatică congenitală *in utero*. După 11 eşecuri următoarele trei operaţii au avut succes cu naşterea unor nou-născuţi viabili [1].

EMBRIOLOGIA DIAFRAGMULUI

Diafragmul se dezvoltă din:

– septul tranvers;

– perechea de membrane pleuroperitoneale de fiecare parte a peretelui toracelui şi a mediastinului;

– mezenchimul adiacent esofagului;

– structurile de la originea muşchilor.

Septul transvers se formează în săptămâna a 3-a de gestaţie, ca o condensare a mezenchimului derivat din pericard. În acest timp dezvoltarea cordului se face anterior şi în afara embrionului. O dată cu creşterea progresivă a cavităţii ventrale cordul capătă poziţie intratoracică. Iniţial septul tranvers este la nivelul somitelor cervicale; odată cu dezvoltarea părţii dorsale a embrionului septul transvers ajunge la nivelul ultimelor vertebre toracale [2].

Septul transvers contribuie cel mai mult la formarea membranei ce separă cavităţile, abdominală şi pleuropericardică. Pliurile pleuropericardice au originea în porţiunea laterală a peretelui corpului care conţine venele cardinale comune care

Scanned with OKEN Scanner

converg către sinusul venos în porţiunea posterioară a septului transvers. Aceste pliuri se dezvoltă în embrionul de 5 mm.

Odată cu creşterea embrionului devin membrane triunghiulare cu baza la peretele lateral al corpului şi vârful la nivelul sinusului venos. Baza membranelor pleuroperitoneale migrează caudal la nivelul coastelor XI–XII.

Separarea completă a cavităţilor pleurale şi peritoneale începe din săptămâna a 8-a de gestaţie, la embrionul de 19–21 mm. Septul transvers, mezenchimul mediastinal şi membranele pleuroperitoneale fuzionează. Ultima zonă de fuziune a septului transvers cu membranele pleuroperitoneale este un foramen numit canalul pleuroperitoneal.

Hernia diafragmatică congenitală este o consecinţă a persistenţei canalului pleuroperitoneal ceea ce determină un defect la nivelul porţiunii posterolaterale a diafragmului.

Acest defect se produce de 5 ori mai frecvent în partea stângă a diafragmului deoarece ficatul facilitează închiderea canalului pleuroperitoneal drept.

Musculatura diafragmului are originea în una până la trei surse. Poate avea originea în mioblastul ce formează peretele corpului. Odată cu dezvoltarea coastelor, a cutiei toracice, are loc diviziunea porţiunii interne a muşchilor care vor migra şi vor forma membranele diafragmului.

Acest proces poate explica de ce sunt numai doi muşchi intercostali interni în peretele toracic în timp ce există trei muşchi interni în peretele abdominal.

Unii embriologi cred că acest mioblast se dezvoltă in situ în interiorul membranelor diafragmatice embrionare.

A treia posibilitate este aceea că mioblastul are origine cervicală şi acompaniază nervul frenic astfel încât componentele diafragmului coboară în cursul dezvoltării embrionului.

Cinci defecte pot apărea la nivelul diafragmului care să producă *hernierea viscerelor intraabdominale:*

1. Hiatusul esofagian este cea mai frecventă zonă la nivelul căreia stomacul prolabează în mediastin.

2. Un defect congenital posterolateral care duce la tulburări în dezvoltarea şi formarea diafragmului.

3. Anomalii în alipirea diafragmului la stern şi la coastele adiacente care determină apariţia unui foramen care permite intestinului să se extindă în mediastinul anterior.

4. Asocierea unui omfalocel epigastric şi a unui defect retrosternal la nivelul diafragmului şi pericardului, care determină hernierea în interiorul pericardului.

5. Slaba dezvoltare a porţiunii tendinoase sau musculare a diafragmului produce eventraţii. Similar eventraţiei, paralizia musculaturii diafragmului datorită fie lezării nervului frenic, fie unui defect congenital în celulele coarnelor anterioare ale măduvei spinării C3–C4, ca în maladia Werding-Hoffmann, determină hernierea conţinutului intraabdominal în cavitatea toracică [3].

CONSIDERAŢII GENERALE

Hernia diafragmatică congenitală are o incidenţă de aproximativ 1 la 2200 naşteri, incluzând naşterile cu făt mort.

Istoria naturală a herniilor diafragmatice congenitale a fost clarificată începând cu studiul cu ultrasunete asupra fetusului.

În cazurile de hernie diafragmatică congenitală identificate *in utero*, 70–75% au asociat polihidraminos. Această incidenţă crescută a polihidraminosului poate fi exagerată, având în vedere faptul că ecografia a avut indicaţie mai ales în cazurile când uterul prezintă o dezvoltare mai mare comparativ cu vârsta gestaţională. Cu toate acestea, prezenţa polihidramniosului este asociată cu o mortalitate de 72–89%.

Mulţi dintre aceşti noi-născuţi decedează rapid datorită insuficienţei pulmonare în ciuda eforturilor maximale de resuscitare. Cauza polihidramniosului, probabil se datorează strangulării joncţiunii şi/sau pilorului când stomacul herniază în torace şi obstrucţionează înghiţirea lichidului amniotic.

Herniile cupolei diafragmatice în funcţie de momentul apariţiei lor pot fi [4]:

– *Hernii embrionare* (apar înainte de luna a 4-a; nu au sac şi prezintă aderenţe între organe):
  – agenezia unui singur diafragm;
  – hernii embrionare complete;
  – hernii embrionare incomplete.

– *Hernii fetale* (apar după luna a 4-a; au sac şi nu există aderenţe între organe).

Formele clinice ale herniilor diafragmatice congenitale prin orificiu Bochdaleck cuprind:

Scanned with OKEN Scanner

– *supraacută (Gueniot)* – nou-născutul moare la primul țipăt (Flake 40 %), probabil formele cu aplazie de diafragm;
– *forma gravă la nou-născut*;
– *subacută* – decelată prin examen baritat;
– *complicată:*
  – strangulare intestin;
  – apendicită acută;
  – diverticulită Meckel.

Hernierea ficatului în spațiul pleural este asociată cu o creștere a ratei mortalității comparativ cu situația în care hernierea nu a avut loc.

Hernierea ficatului este asociată cu un defect diafragmatic larg.

Anomalii care să afecteze alte organe și sisteme sunt frecvent asociate cu hernia diafragmatică congenitală. Afectarea embrionului în jurul celei de a 8-a săptămâni de gestație este frecventă; dintre nou-născuții cu hernie diafragmatică congenitală 32% sunt născuți morți, iar 36% decedează înainte de a putea fi transferați la centrele unde li se poate asigura îngrijirea optimă.

Anomalii majore ale sistemului nervos ca anencefalia, mielomeningocel, hidrocefalia, encefalocel, multiple anomalii cardiace complexe, la fel ca și anomaliile genctice – trisomia 13 și 18 – au fost descoperite la majoritatea sau la aproape toți cei născuți morți sau la cei care au supraviețuit o perioadă foarte mică după naștere [5].

Aproximativ 65% dintre cei care au decedat imediat după naștere au fost prematuri – născuți înainte de 36 de săptămâni de gestație cu o greutate la naștere sub 2500 g.

Această combinație de anomalii severe și prematuritatea contribuie la această mortalitate crescută în cazul herniilor diafragmatice congenitale.

Cauzele herniei diafragmatice congenitale sunt necunoscute, dar poate fi incriminat un factor genetic; au fost raportate cazuri de gemeni identici, frați și surori, unchi și veri.

Sexul feminin este mai afectat de două ori decât sexul masculin.

Defectul diafragmatic poate fi o mică deschizătură sau absența totală a tuturor componentelor.

Hernia diafragmatică congenitală afectează, mai ales, partea stângă diafragmatică în 80% din cazuri. Aproximativ 1% din herniile diafragmatice congenitale sunt bilaterale. Un sac herniar membranos pleuroperitoneal intact, care este prezent în 20–40% din cazuri, limitează extensia intestinelor herniate, supraviețuirea fiind îmbunătățită.

HERNIILE POSTERO-LATERALE ALE CUPOLEI DIAFRAGMATICE. ORIFICIUL BOCKDALEK

Herniile congenitale diafragmatice sunt anomalii relativ frecvente care pot fi cauza unei morți rapide, în primele ore sau zile după naștere. Multă vreme ele au constituit curiozități anatomice, dar progresele recente în diagnosticul și tratamentul chirurgical impun astăzi necesitatea descoperirii și rezolvării lor chirurgicale precoce, mai ales, că ele constituie malformații grave care amenință viața copilului. Moartea se poate produce prin asfixie, pneumonie, ocluzie intestinală [4].

După cum am mai repetat herniile diafragmatice se clasifică în:

– hernii prin orificii anormale ale diafragmului care pot fi postero-laterale și retrocostoxifoidiene;

– hernii prin orificii anatomice cum sunt herniile hiatale care se produc prin orificiul esofagian.

Din herniile prin orificii anormale ale diafragmului fac parte herniile posterolaterale ale cupolei diafragmatice care se produc prin orificiul posterolateral al diafragmului – orificiul Bochdalek, care rezultă din persistența canalului embrionar pleuroperitoneal. Acesta se închide în mod normal în luna a 2-a a vieții intrauterine. El este situat între fasciculele diafragmatice care derivă din septul transvers – fasciculele sternale și costale anterioare și centrul frenic – cel care derivă din stâlpul posterior al lui Uskov – fasciculele costale posterioare.

Cu excepția unor cazuri de aplazii foarte importante, orificiul este situat posterolateral, corespunzând șanțurilor laterovertebrale. La nivelul său, țesutul fibrocelular al toracelui se continuă cu cel al abdomenului și pleura se continuă direct cu peritoneul ceea ce explică faptul că herniile diafragmatice nu au sac și nu există aderențe ale viscerelor herniate nici la nivelul coletului herniar, nici în torace, deoarece peste tot există un înveliș seros continuu.

Există și hernii congenitale ale cupolei diafragmatice cu sac herniar – aproximativ 10%. Acestea s-au produs mai târziu după luna a 2-a de viață intrauterină; sacul este format din foiță peritoneală și cea pleurală, între ele existând câteva fibre musculare. Pentru acest motiv diferențierea între herniile cu sac ale cupolei diafragmatice și eventrații este adesea foarte dificilă [6].

Scanned with OKEN Scanner

Afară de câteva excepţii, localizarea herniilor congenitale ale cupolei diafragmatice este în stânga, ceea ce permite cu uşurinţă diferenţierea lor de herniile prin hiatusul esofagian care la copii se dezvoltă la baza hemitoracelui drept. Aceasta se întâmplă deoarece dezvoltarea precoce a ficatului în septul transvers obstruează mai întâi foramenul din partea dreaptă astfel încât 80% din cazurile de hernie de cupolă diafragmatică se fac prin foramenul Bockdalek din partea stângă.

Orificiul herniar are formă semilunară şi este format de marginea posterioară netă şi tăioasă a centrului frenic, continuat intern cu pilierul de aceiaşi parte, iar posterior de peretele toraco-abdominal, unde un burelet muscular, situat în vecinătatea suprarenalei, marchează locul inserţiilor posterioare ale hemidiafragmului respectiv.

Aproape toate viscerele abdominale pot să se găsească situate în torace. Cavitatea abdominală a rămas foarte mică, iar coalescenţa viscerelor şi rotaţia intestinului sunt incomplete. Plămânul respectiv este colabat. Mediastinul, deplasat prin distensia anselor herniate, comprimă plămânul din partea opusă.

Herniile cu sac, rare, sunt de obicei mai puţin voluminoase. Există numeroase forme intermediare între herniile cu sac subţire – format numai prin alipirea seroasei pleurale cu cea peritoneală şi eventraţiile diafragmatice – în care fibrele musculare dintre seroase alcătuiesc un diafragm mai mult sau mai puţin dezvoltat – deci se datorează dezvoltării incomplete a musculaturii dintre cele două seroase [6].

FIZIOPATOLOGIE

La naştere, nou-născutul prezintă dificultăţi respiratorii, respectiv la pătrunderea aerului în plămân, deoarece cel mai important mecanism al inspiraţiei este contracţia diafragmului, iar mediastinul este împins în partea opusă a toracelui, de viscerul herniat şi deci ambii plămâni sunt comprimaţi.

Presiunea negativă din cursul inspiraţiei, produce în plus hernierea intestinului în interiorul toracelui.

Când plămânii sunt dezvoltaţi normal, hernia singură este de ajuns ca să producă o importantă insuficienţă respiratorie.

În plus, orice grad de hipoplazie pulmonară, determină compromiterea severă a oxigenării şi eliminării CO_2.

Plămânul hipoplazic prezintă diminuate, atât suprafaţa alveolară cât şi patul capilar implicate în schimburile gazoase.

Numărul ramurilor arterelor pulmonare este diminuat, astfel încât ventriculul drept depune un efort crescut necesar împingerii sângelui într-un pat vascular diminuat, ceea ce determină creşterea presiunii arteriale pulmonare şi o presiune crescută în inima dreaptă.

Arterele pulmonare în acest caz prezintă anormalităţi ale grosimii stratului muscular care se întinde până la nivelul bronhiolelor terminale.

Stratul muscular poate fi reactiv într-un mod particular la mediatorii vasoconstrictori [7].

Şuntul sanguin de la dreapta la stânga se face prin ducturi arteriale şi prin foramen ovale, exacerbând hipoxia generală sistemică, hipercapnia, acidoza care vor determina creşterea vasoconstricţiei.

TABLOUL CLINIC

În formele grave dispneea şi cianoza apar imediat după naştere. Aspiraţia mucozităţilor şi administrarea de oxigen sunt ineficiente. Percuţia toracelui pune în evidenţă o sonoritate neobişnuită; la auscultaţie se constată absenţa murmurului respirator, dar în schimb se percep zgomote anormale hidroaerice; abdomenul foarte mic apare escavat.

Pe o radiografie standard se vede cordul deviat, iar în locul aspectului pulmonar normal – imagini aerice multiple, unele confluente, altele despărţite prin benzi opace. Abdomenul este cenuşiu-opac în afară de punga gastrică.

Formele subacute sunt ceva mai bine suportate. Cianoza este frecventă, dar intermitentă, apărând de obicei după mese sau eforturi.

Vărsăturile se adaugă tulburărilor respiratorii. Un tranzit cu substanţă de contrast şi o irigografie pot preciza, în aceste cazuri, organele herniate.

Formele latente sunt descoperite întâmplător cu ocazia examenului clinic sau radiologic efectuat pentru o altă afecţiune.

Apariţia unei ocluzii este posibilă în orice moment. În acest caz vărsăturile îşi schimbă aspectul, tranzitul intestinal se întrerupe, tulburările respiratorii se agravează. Strangularea fiind sus situată, intratoracic, distensia abdominală lipseşte. Operaţia de urgenţă se impune în acest caz [8].

Scanned with OKEN Scanner

DIAGNOSTICUL POZITIV

Diagnosticul este acum stabilit prenatal cu o frecvență în creștere datorită examenului ecografic de rutină pe uterul gravid. Prezența polihidramniosului sau a stomacului destins în interiorul toracelui indică un prognostic grav.

După ce hernia diafragmatică congenitală a fost identificată, fetusul va fi studiat pentru a identifica eventual alte anomalii asociate – se urmăresc capul, măduva spinării, inima, rinichii.

Amniocenteza sau biopsia vilozităților placentare este indicată pentru a preciza anomalii cromozomiale sau metabolice [9].

După naștere, diagnosticul se pune pe incapacitatea nou-născutului de a respira, prezența abdomenului escavat, auscultarea zgomotelor cardiace în altă parte decât în poziția normală a cordului, absența murmurului vezicular de partea afectată de hernie. De asemenea, cianoza este un element important. De obicei deplasarea traheei de la linia mediană, prezența zgomotelor intestinale în torace nu sunt detectate.

Severitatea acestor forme se confirmă ulterior: 65% din nou-născuți cu hernie diafragmatică congenitală mor imediat după naștere, 5% sau mai mult trăiesc fără a avea aceste simptome luni sau ani, înainte de a fi diagnosticați.

O radiografie pulmonară trebuie făcută preferabil după intubație orogastrică când sonda a ajuns în stomac.

Dacă radiografia s-a făcut înainte ca aerul să pătrundă în viscere, partea toracică afectată este opacă, dar traheea și cordul sunt deplasate de partea controlaterală, iar plămânul aerat este mult diminuat. De cele mai multe ori aerul a pătruns la nivelul viscerelor și poate genera confuzii cu chisturile pulmonare.

În 5–25% din cazuri herniile diafragmatice pot apărea dincolo de perioada neonatală, fiind descoperite după vârsta de o lună și chiar tardiv la adulți. Diagnosticul poate fi pus în urma unei radiografii pulmonare la un individ asimptomatic.

Tulburările respiratorii pot mima infecții pulmonare cu febră și tuse. Compresiunea pulmonară duce la diminuarea amplitudinilor respirațiilor.

Examenul obiectiv și examenul radiologic pot sugera afecțiuni pleurale, emfizem, chisturi pulmonare. Deplasarea mediastinului se observă frecvent (fig. 9.1 a,b).

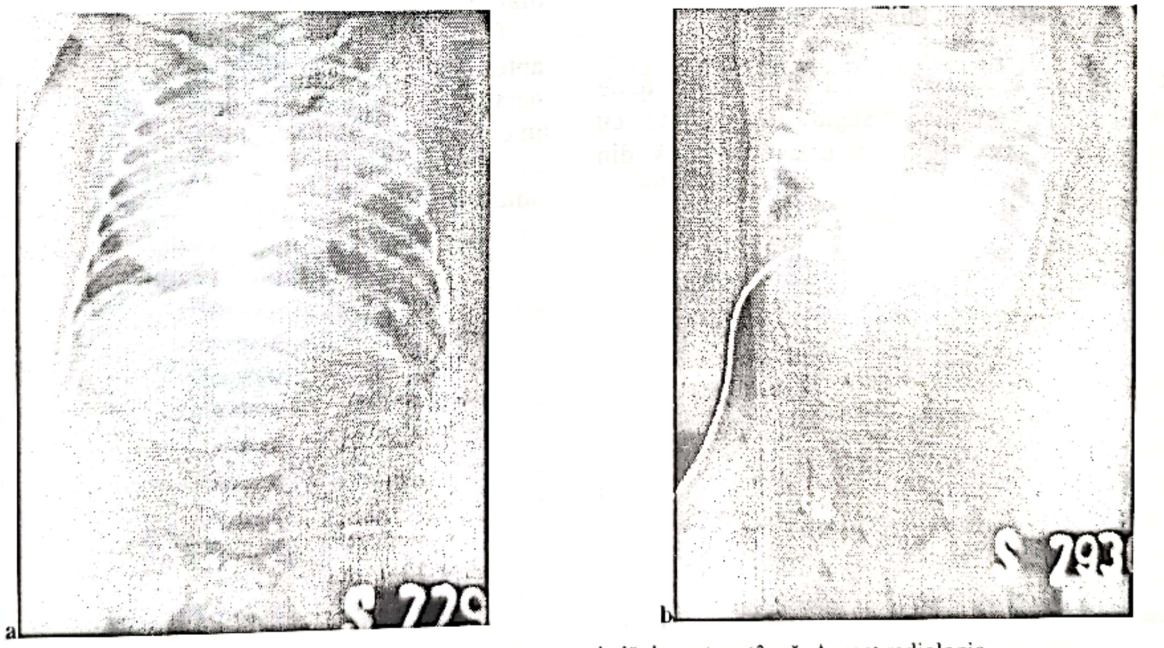

Figura 9.1 a,b. Hernie diafragmatică congenitală de partea stângă. Aspect radiologic.

Tulburările gastrointestinale ca: dureri abdominale, vărsături se pot datora comprimării viscerului de către diafragm, producând obstrucții sau se pot datora gangrenării viscerului cu sau fără volvulus [7].

Când o radiografie pulmonară arată „chisturi pulmonare" prezența intestinului subțire la tranzitul baritat, clarifică necesitatea unei intervenții transabdominale pentru corecția defectului diafragmatic.

Scanned with OKEN Scanner

Deci, clinic avem asocierea a trei categorii de semne:

1. **Semne respiratorii** – dispnee şi cianoză datorită colabării parţiale sau totale a plămânului de partea herniei şi diminuarea expansibilităţii plămânului opus.

2. **Semne circulatorii** – datorită balansului mediastinal şi compresiunii cordului.

3. **Semne digestive** – datorită situaţiei anormale a viscerelor apărând vărsături, tulburări de tranzit, uneori cazuri de subocluzie.

Diagnosticul trebuie confirmat printr-un examen radiologic.

La radiografia simplă se constată:

– *semne directe* – reprezentate de imagini toracice anormale, imagini gazoase rotunde areolate, separate de travee opace şi întretăiate uneori de niveluri de lichid;

– *semne indirecte* – dextrocardie şi absenţa sau discontinuitatea conturului cupolei diafragmatice.

Abdomenul apare opac, fără zone aerice, cu excepţia bulei de gaz a stomacului şi a câtorva imagini aerice în colonul stâng. Examinarea poate fi completată cu o clismă baritată care evidenţiază situaţia toracică a viscerelor abdominale [10].

DIAGNOSTICUL DIFERENŢIAL

Diagnosticul diferenţial trebuie făcut cu toate bolile nou-născutului şi sugarului asociate cu asfixia şi în special cu: emfizemul bulos din stafilocociile pulmonare şi cu emfizemul lobar al nou-născutului, cu afecţiunile pleurale, empiem, chisturi congenitale pulmonare, cu tumori benigne sau maligne pulmonare [7].

De asemenea, important este şi diagnosticul diferenţial cu celelalte tipuri de hernie diafragmatică:

– **hernii retrocostoxifoidiene** – acestea se produc prin fanta Larrey-Morgagni.

Clinic apare o senzaţie de disconfort postprandial cu dureri retrosternale, dispnee şi, foarte rar, senzaţia de sufocare. Cel mai frecvent interesat în acest tip de hernie este colonul transvers şi deci se poate asocia şi constipaţia. Volumul acestor hernii fiind de obicei moderat, ele pot fi descoperite întâmplător la sugar sau la copilul mare cu ocazia unui examen radiologic al toracelui care va evidenţia o imagine clară suprapusă peste umbra cardiacă. Din profil imaginea este situată retrosternal:

– **herniile hiatale** sunt hernii ale stomacului prin orificiul esofagian al diafragmului, iar în prezent sfera noţiunii de hernie hiatală s-a lărgit, incluzându-se aici anumite disfuncţii ale cardiei având drept cauză o cardie incontinentă sau faptul că orificiul diafragmatic al esofagului este prea larg.

Se caracterizează prin ascensiunea stomacului în torace asociată cu incontinenţa cardiei, de unde rezultă vărsăturile alimentare şi hemoragice la nou-născut şi sugar. Vărsăturile agită sugarul. Apetitul este diminuat, copilul refuză alimentaţia. Treptat se instalează deshidratarea şi denutriţia. Bronhopneumoniile repetate se datorează aspiraţiei lichidului de vărsătură [8].

Diagnosticul se pune pe: examenul radiologic cu bariu ingerat care se face obligatoriu în poziţie Trendelenburg pentru precizarea existenţei refluxului gastroesofagian şi a tipului de hernie, măsurarea pH-ului esofagului distal ce va evidenţia reacţia acidă a acestei regiuni şi endoscopia esofagiană care are drept scop vizualizarea leziunilor esofagitei de reflux.

Diagnosticul diferenţial trebuie făcut cu eventraţiile diafragmului.

Eventraţiile diafragmului pot avea origine neurogenă, sau se datorează unui defect congenital în dezvoltarea centrului tendinos sau a muşchiului diafragmului.

Cauze neurogene: absenţa celulelor din coarnele anterioare ale măduvei spinării sau leziunea de nerv frenic. Leziuni se pot produce şi în timpul intervenţiilor chirurgicale la nivelul gâtului sau mediastinului, reacţii inflamatorii sau tumori adiacente nervului frenic care de asemenea pot produce paralizia diafragmului.

Eventraţiile congenitale se produc mai ales de partea stângă; s-au raportat şi cazuri bilaterale.

Datorită unei presiuni pozitive intraabdominale diafragmul este împins în torace. În timpul inspirului, presiunea negativă intratoracică determină o creştere paradoxală a hernierii viscerului în toracele ipsilateral şi deplasarea mediastinului de partea controlaterală.

Diagnosticul se pune pe o radiografie toracică – aceasta arată diafragmul anormal şi mişcări paradoxale ale diafragmului în timpul inspirului şi expirului.

Fluoroscopia şi ultrasunetele pot identifica aceste mişcări anormale ale diafragmului din timpul inspirului şi expirului.

Pneumoperitoneul, scintigrama hepatică, tranzitul baritat, computer-tomografia sunt necesare pentru a face diagnosticul diferenţial cu tumori, chisturi congenitale pulmonare, sechestre, efuziuni pleurale.

Scanned with OKEN Scanner

Când un nerv este atins, tratamentul trebuie să fie expectativ – suportul ventilator necesar mai mult de două săptămâni reprezintă indicația operatorie. O eventrație mică, localizată, asimptomatică, nu necesită tratament chirurgical.

O eventrație largă cu tulburări respiratorii necesită intervenție chirurgicală. Toracotomia se face la nivelul coastei a 7-a, se fac suturi largi cu fire neresorbabile. Dacă există porțiuni diafragmatice inervate de nervul frenic, abordul transtoracic permite vizualizarea ramurilor nervoase. Lezarea acestor nervi se poate face în timpul suturilor.

În cazul paraliziilor nervoase, a interesării diafragmului pe o porțiune mare sau a eventrației bilaterale este necesar abordul transabdominal [9].

În urmă cu aproximativ o decadă se vorbea de HDC ca de o urgență imediată care impunea intervenția chirurgicală precoce, adică transportul imediat al nou-născutului din sala de naşteri în sala de operație. La foarte multe cazuri intervenția rapidă, coroborată cu forme grave de hernie diafragmatică congenitală şi grad avansat de hipoplazie pulmonară, prognosticul era infaust. În clinica noastră ghidându-ne după această atitudine mortalitatea era în trecut de aproximativ 60–70% [10].

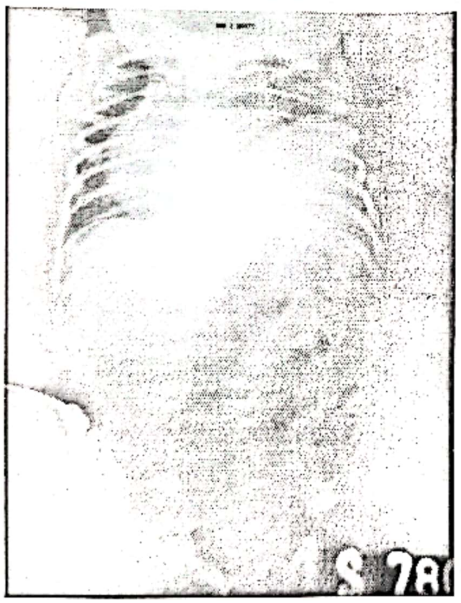

Figura 9.2. Hernie diafragmatică congenitală operată. Aspect la externare.

Ulterior, în urma progreselor de ordin tehnic în reanimarea nou-născutului, a apărut ECMO *(respirație care utilizează membrană extracorporeală)*, tehnică nouă care a ameliorat rata supraviețuirilor dar la costuri foarte ridicate. Metoda nu a devenit una de rutină tocmai din acest motiv. ECMO nu este însă abandonată în acest moment şi se aplică de obicei cazurilor grave care, datorită severității modificărilor fiziopatologice, pun probleme deosebite în reanimarea preoperatorie. În centrele de performanță rata supraviețuirii a fost ridicată cu aproximativ 10% prin utilizarea acestei metode.

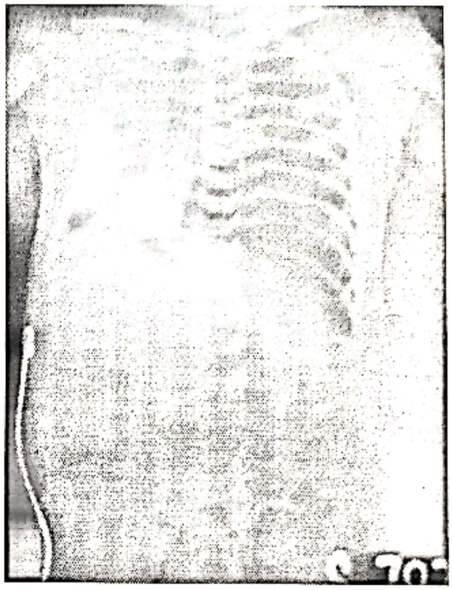

Figura 9.3. Pneumotorax hipertensiv după intervenție chirurgicală.

TRATAMENTUL HERNIEI DIAFRAGMATICE CONGENITALE

Progresele actuale în cunoaşterea fiziopatologiei bolii au dus la amânarea intervenției pe o perioadă de până la 48–72 de ore. În acest timp măsurile de terapie intensivă susținute, din care nu trebuie să lipsească protezarea respiratorie, permit adaptarea şi ameliorarea funcției cardio-respiratorii până la momentul intervenției. În centrele de performanță actualmente rata supraviețuirii este de aprox. 60%. Înțelegerea fiziopatologiei bolii şi a faptului că nu compresiunea, ci hipoxemia şi acidoza, secundare hipertensiunii portale sunt cauze primare de deces, au permis în practica modernă această nouă abordare [4].

Hipertensiunea portală (HTP) la copilul cu hernie diafragmatică este o combinație de cauze ireversibile: hipoplazia şi displazia arterială şi reversibile, vasoconstricția arterelor pulmonare. Raționea pentru o astfel de abordare este aceea că, o serie de variabile cum ar fi: pierderea de căldură, hipoxemia, hipoventilația şi stresul chirurgical ce pot apare intraoperator determină creşterea

Scanned with OKEN Scanner

bruscă a rezistenței venoase pulmonare, cu întoarcerea ireversibilă la circulația de tip fetal prin șunt la nivelul ductului arterial sau foramen ovale. Prin urmare stabilizarea până la intervenția chirurgicală poate crește supraviețuirea.

Terapia intensivă depinde de severitatea afecțiunii. Pentru nou-născutul cu HD și insuficiență respiratorie, menagementul are ca obiectiv ameliorarea ventilației și oxigenării. Astfel IOT, sedarea, blocada neuromusculară și ventilația mecanică sunt necesare. Ventilația pe mască trebuie evitată, pentru a reduce posibila distensie a stomacului în torace. Totuși, în condiții de deteriorare rapidă cardiorespiratorie se instituie ventilația pe mască, blândă, cu presiuni de insuflare mici, până la securizarea căilor aeriene.

Ventilația mecanică trebuie să asigure normo/hiperoxia, normo/hipocarbia cu volum Tidal scăzut și presiuni în căile aeriene sub 20–30 cm H_2O și evitarea PEEP-ului. Aceste recomandări permit scăderea rezistenței vasculare pulmonare. Infuzia de narcotice scade eliberarea de catecolamine, previn vasoconstricția pulmonară și facilitează ventilația mecanică alături de relaxantele musculare [6].

Beneficiul terapiei farmacologice cu vasodilatatoare (tolazolină, izoproterenol, PgE1, nitroprusiat, nitroglicerină) rămâne controversat, acestea determinând ocazional scăderi ale rezistenței vasculare pulmonare, însă cu efecte asemănătoare asupra rezistenței sistemice cu hipotensiune.

Recent, s-a utilizat oxidul nitric cu efect de potențare avantaj asupra agenților farmacologici, fiind vasodilatator specific al patului pulmonar, însă în ciuda unei ameliorări pe termen scurt a oxigenării, mortalitatea nu a scăzut.

Pentru pacienții cu afectare minimă a funcției respiratorii, plasarea într-o izoletă cu creșterea ușoară a fracției de oxigen în aerul inspirat poate fi suficientă. Indiferent de gradul disfuncției respiratorii, plasarea precoce a sondei nazo-gastrice pentru evacuarea stomacului este obligatorie. De asemenea, poziționarea copilului în decubit lateral de partea hemitoracelui afectat reduce greutatea exercitată de ansele herniate asupra mediastinului [7].

Alegerea tehnicii anestezice depinde de statusul cardiovascular. În condiții de stabilitate hemodinamică, agenții inhalatori sunt o opțiune, având în vedere și efectele asupra vascularizației pulmonare. Opioizii sunt, în general, bine tolerați și relaxantele musculare la fel. În fapt anestezia la cazurile grave care au necesitat IOT și ventilație mecanică preoperatorie, continuă administrarea de opioizi și relaxante musculare începută anterior. Protoxidul de azot trebuie evitat atât datorită efectelor asupra rezistenței vasculare pulmonare, cât și datorită distensiei anselor intestinale pe care o determină.

Pentru a evita transportul și posibilitatea compromiterii cardiorespiratorii, în unele spitale inteveția se desfășoară în unitatea de terapie intensivă.

După corecția chirurgicală, atitudinea terapeutică depinde de statusul nou-născutului. Continuarea ventilației mecanice este în funcție de diferența (A-a)/DO_2 cuantificată de severitatea disfuncției pulmonare. La cei cu disfuncție ușoară și diferență (A-a)/DO_2 sub 400 mmHg, ventilația se continuă pe o perioadă de 2–12 ore, acești nou-născuți având o rată mare de supraviețuire. La diferență (A-a)/DO_2 peste 500 mmHg supraviețuirea este puțin probabilă.

TRATAMENTUL INIȚIAL

Nou-născuții care prezintă insuficiență respiratorie necesită suport ventilator endotraheal. Inițial este evitată aplicarea măștii ventilatorii, deoarece aerul insuflat ajunge în stomac și în intestin. De îndată ce a fost realizată ventilația endotraheală, copilul este anesteziat pentru a facilita ventilația, fără ca nou-născutul să se mai miște și să se deplaseze intestinul în interiorul toracelui [10].

Stomacul este golit printr-o sondă nazo-gastrică conectată la o pompă de vid. Presiunea ventilatorie trebuie măsurată cu precizie și trebuie obligatoriu să fie sub 45 mmHg, deoarece plămânii sunt hipoplazici și se pot produce rupturi la nivelul alveolelor pulmonare [11].

Cateterul din artera ombilicală și cateterul din atriul drept vor fi montate.

Canularea în artera radială dreaptă este de dorit, pentru a detecta orice diferență între PaO_2 în aortă, proximal și distal către ducturile arteriale.

Când PaO_2 în aorta distală este mai mică decât în artera radială dreaptă, atunci hipertensiunea pulmonară și/sau hipoplazia pulmonară sunt prezente.

În trecut neo-natologii se temeau că PaO_2 preductală mai mare de 100 mmHg ar putea produce fibroza pulmonară în timp, de aceea se reducea fluxul de oxigen pentru a menține PaO_2

Scanned with OKEN Scanner

sub acest nivel. Această reducere a reprezentat o mare greşeală pentru aceşti nou-născuţi care necesitau suport ventilator [12].

Fibroza pulmonară nu a fost observată la nici un nou-născut cu hernie diafragmatică congenitală. În cele câteva zile care urmează naşterii, reducerea fluxului de oxigen a determinat frecvent o vasoconstricţie pulmonară severă.

Monitorizarea $PaCO_2$ şi pH este, de asemenea, la fel de importantă, deoarece tehnica ventilatorie trebuie ajustată să producă hipocapnie şi alcaloză. Obişnuit aceşti nou-născuţi prezintă vasoconstricţie, sunt hipovolemici datorită vasodilataţiei capilare ca răspuns la hipoxie.

Este necesar un volum mare de perfuzie cu soluţie Ringer lactat. Trebuie monitorizată presiunea în atriul drept. O creştere rapidă a presiunii în atriul drept în timpul bolusului soluţiei de Ringer lactat ne orientează când volumul venos este complet sau când inima dreaptă prezintă deficienţe.

Presiunea arterială sistemică şi pulsul reflectă de asemenea volumul sangvin şi statusul funcţional cardiac [13].

Ecocardiografia poate detecta slaba contractilitate a cordului, dilatarea cordului drept cu regurgitare la nivelul valvelor arterei pulmonare şi la nivelul tricuspidei, ceea ce indică o presiune crescută în artera pulmonară.

Cu cât perioada de hipoxie este mai lungă, cu atât incidenţa cardiomiopatiei hipoxice este mai mare, la fel ca şi incidenţa crescută pentru insuficienţa hepato-renală. Vasodilataţia capilară foarte mare poate bloca un volum foarte mare de plasmă.

Nici un drog selectiv nu dilată vasele pulmonare fără a produce vasodilataţie sistemică. Tolazolina a fost recomandată de mulţi autori şi la fel ca morfina şi curara, eliberând histamina din depozitele de la nivel tisular, producând vasodilataţie [4].

Astfel, aceste droguri contribuie la hipovolemie şi hipotensiune sistemică. Tahifilaxia apare când depozitele de histamină sunt consumate şi răspunsul vasodilatator devine imprevizibil. Ulcerele peptice cu hemoragii şi perforaţii sunt complicaţiile administrării de tolazolină.

Alţi agenţi farmacologici ca prostaglandinele sau acetilcholina au fost studiate pentru a obţine diminuarea vasoconstricţiei pulmonare în perioada neonatală, dar hipotensiunea sistemică a fost de asemenea o problemă în acest caz.

Oxidul nitric produce vasodilataţie şi reduce vasoconstricţia pulmonară când este adăugat în gazele ventilate. Acest agent este rapid degradat astfel încât hipotensiunea sistemică nu apare în acest caz.

Dacă volumul plasmatic este normal şi cordul nu funcţionează normal, perfuzia cu dobutamină şi/sau dopamină poate fi necesară, în acelaşi timp fiind monitorizate efectele pe atriul drept şi presiunea sistemică.

Suportul ventilator poate fi:

- ventilaţia convenţională mecanică CMV;
- ventilaţia cu frecvenţă înaltă prin oscilaţie sau jet.

În trecut, reducerea intestinului herniat şi repararea defectului printr-o intervenţie chirurgicală de urgenţă au fost considerate esenţiale pentru a putea corecta insuficienţa ventilatorie. Postoperator mulţi nou-născuţi aveau valori normale ale gazelor sanguine la un flux al oxigenului mai mic de 1,0 şi presiune ventilatorie scăzută. Apoi, pe o perioadă de ore sau zile, deteriorarea progresivă a valorilor gazelor sanguine, cu apariţia şuntului dreapta-stânga, se datorează unui spasm arterial pulmonar intens [14].

Intervalul favorabil ce apare în perioada postoperatorie imediată a fost denumită „luna de miere".

Deteriorarea ce apare consecutiv „lunii de miere" este un fenomen probabil datorat unor factori multipli – creşterea presiunii abdominale ce tulbură perfuzia viscerelor, limitează excursia diafragmului; supradistensia alveolelor în plămânul hipoplazic cu diminuarea fluxului sanguin alveolocapilar şi eliberarea de citokine vasoactive.

ATITUDINE TERAPEUTICĂ MODERNĂ

(Conferinţa OPIO, Nisa, Franţa, 2003)

După *AW Flake (Univ. Philadelphia, SUA, 2003)*, hernia diafragmatică congenitală poate fi împărţită în trei categorii:

1. *forme cu hipoplazie pulmonară marcată şi cu manifestări clinice medii* – 50% din cazuri;
2. *forme uşoare la naştere* – 10% din cazuri
3. *forme grave* care necesită intervenţie chirurgicală antepartum (chirurgie fetală) – 40% din cazuri. Aceste forme grave, operate prin tehnici de chirurgie laparoscopică fetală, ajung să înregistreze o rată de supravieţuire de până la 80% (SUA şi Canada). De asemenea, aceeaşi indicaţie terapeutică o au şi herniile situate de partea dreaptă, cu hernierea ficatului intratoracic.

Scanned with OKEN Scanner

INTERVENȚIA CHIRURGICALĂ

Este indicată o incizie epigastrică transversă deoarece facilitează reducerea intestinului, permițând peretelui abdominal să se destindă pentru acomodarea intestinului, crește capacitatea abdomenului și permite proceduri adiționale ca gastrostomia, fundoplicatura în situațiile cu reflux gastroesofagian [13].

După ce viscerul a fost redus din torace, se va inspecta cu atenție cavitatea toracică cu privire la prezența sacului herniar, care poate fi prezent în mai mult de 20% din cazuri. Acest sac trebuie excizat.

Întinderea defectului diafragmatic trebuie definită cu precizie; când este prezentă o numai mică deschizătură va fi închisă transversal cu suturi neresorbabile. Un defect larg de câțiva centrimetri poate fi rezolvat printr-o apropiere primară. Creșterea cavității toracice va determina excesiva distensie a spațiilor alveolare. De asemenea, se reduce capacitatea cavității abdominale [14].

De aceea, un defect larg trebuie închis cu o plasă de teflon al cărei perimetru va fi tăiat puțin mai mare decât defectul diafragmatic ceea ce permite expansiunea capacității abdominale și va reduce supradistensia pulmonară.

Înainte de închiderea defectului se montează un tub intratoracic la nivelul spațiilor intercostale inferioare.

În cazul defectelor largi, o margine diafragmatică posterioară poate fi aderentă de marginea costală și să nu fie rapid recunoscută. De obicei, nu există margine posterioară și sutura trebuie să încercuiască coasta inferioară. Sita de teflon se alipește rapid de diafragm și peretele toracic.

Unii chirurgi au folosit latissimus dorsi și mușchi din peretele abdominal pentru a repara defectul, dar se pare că acestea produc o traumă adițională și noi defecte care nu sunt necesare.

După repararea diafragmului, peretele abdominal va fi întins cu mâna pentru a crește capacitatea și pentru acomodarea intestinului.

ÎNGRIJIREA POSTOPERATORIE

Tubul toracic este conectat la o pompă cu apă, nu la una cu vid. Plămânii de dimensiuni mici se rup ușor în cazul unor presiuni crescute endobronșice.

Când plămânii se măresc, aerul și fluidul din spațiul pleural sunt deplasate către pompa de apă. Odată cu respirația spontană, în timpul manevrei Valsava sau tusei, aerul intrapleural este deplasat și poate determina vid pleural [4].

În timpul recuperării postoperatorii, plămânul controlateral se extinde mai întâi spre hernie deplasând mediastinul spre linia mediană sau uneori chiar în apropierea herniei. Mai târziu când plămânul ipsilateral crește și se dezvoltă, există posibilitatea ca dezvoltarea acestuia să nu fie suficientă pentru a deplasa mediastinul spre linia mediană.

Postoperator continuă îngrijirea ventilatorie pentru a menține hipocapnia și pH-ul mai mare de 7,5. Schimbările în tehnica ventilatorie ca: reducerea presiunii, a fluxului de oxigen, trebuie realizate încet, pentru că alterări minore pot duce la vasoconstricția pulmonară intensă.

În primele 24–48 ore postoperator, perfuzia i.v. se face cu soluție de Ringer lactat din cauza blocării la nivelul capilarelor dilatate a unui volum mai mare de plasmă.

De hipoxie se leagă apariția cardiomiopatiei și a insuficienței renale.

Trebuie monitorizată inima dreaptă și realizată ecocardiograma.

Dacă apare presiune crescută în inima dreaptă este necesară perfuzia cu dopamină sau dobutamină.

ECMO – OXIGENAREA PRIN MEMBRANĂ EXTRACORPORALĂ

Cu ECMO sângele pacientului este perfuzat printr-o membrană de oxigenator pentru schimbul gazos și apoi returnat la pacient.

Sângele poate fi preluat din atriul drept și returnat în circuitul venos, dar tehnica frecvent utilizată este returnarea în circuitul arterial [6].

O incizie la nivelul gâtului permite accesul la vena jugulară profundă. Se introduce un cateter larg cu orificii multiple până la nivelul atriului drept. O arteriotomie în carotida comună permite introducerea unei canule în crosa aortică. Sângele venos datorită gravitației este atras într-un rezervor. Sângele este pompat în jurul unei membrane de silicon care este permeabilă pentru O_2 și CO_2.

La nivelul membranei O_2 și CO_2 sunt astfel calculate încât să mențină un nivel optim de gaze în sânge.

În timpul oxigenării, plămânul este ventilat cu o rată de 10 respirații/minut. Presiunea inspiratorie maximă – *peak inspiratory pressure* – 20 cm H_2O,

Scanned with OKEN Scanner

iar presiunea pozitivă de la sfârşitul expirului este de 5 cm H_2O.

Aceste valori pun plămânii în repaus relativ în timp ce sunt dilataţi pentru a fi pregătiţi pentru un flux sanguin ideal şi ventilaţie ideală.

După 24 de ore sau chiar mai mult poate fi redus volumul sângelui atras în oxigenator, astfel încât poate creşte perfuzarea pulmonară. Rata ventilaţiei şi fluxul O_2, pot fi ajustate pentru a determina capacitatea plămânilor de a susţine ventilaţia independent de ECMO. Criteriile pentru un ECMO discontinuu nu sunt rigide.

Doza de heparină este folosită pentru timpul de activitate a coagulării 200–260 s. Acest timp este monitorizat din oră în oră pentru a ajusta doza de heparină.

Există totuşi riscul hemoragiilor datorită lezării plămânilor prin ventilaţie sau hemoragii spontane la acest nivel.

Hemoragii intracraniene pot apărea datorită hipertensiunii venoase intracraniene prin canularea venei jugulare.

Aceste hemoragii, sunt mai frecvente la prematurii născuţi înainte de 35 săptămâni de gestaţie la care ECMO este contraindicată.

Există posibilitatea agregării plachetare la nivelul aparaturii folosite, de aceea se impune transfuzia cu masă trombocitară.

Ischemia cerebrală poate apare datorită ocluziei arterei carotide comune, dar circulaţia colaterală şi arterele carotidiene controlaterale şi poligonul Willis pot suplini circulaţia. Acest accident apare mai rar [7].

În cazul herniei diafragmatice, nu sunt metode clare de determinare precisă a nou-născutului care are plămâni prea mici ca să suporte ventilaţia sau care prezintă hipertensiune pulmonară reactivă care este ireversibilă.

ECMO poate fi utilizată două săptămâni sau mai mult, acest interval nefiind probabil optim pentru a permite plămânului hipoplazic să se dezvolte la un nivel normal pentru funcţia ventilatorie, dacă a fost inadecvat pentru aceasta în primele 7 zile de viaţă. ECMO susţine perioada în care vasospasmul pulmonar reactiv există.

ECMO pentru hernia diafragmatică congenitală a fost folosită cu precauţie. Criteriile de folosire par să fie stringente.

Criteriul se bazează pe o mortalitate mai mare de 80%. Leziunile datorate hipoxiei la supravieţuitori sunt probabil substanţiale şi riscurile utilizării ECMO sunt mai mici decât acestea.

O întârziere a momentului operator pentru repararea defectului diafragmatic permite identificarea celor ce necesită ECMO. Dintre cei cu CMV şi operaţi rapid mai mult de jumătate au necesitat ECMO postoperator.

După utilizarea ECMO şi după momentul operator, jumătate dintre nou-născuţi au prezentat vasospasm pulmonar recurent şi au decedat.

Supravieţuirea poate fi îmbunătăţită prin intervenţia promptă, rapidă la nou-născuţii care prezintă îmbunătăţirea funcţiei pulmonare, când ei sunt încă sub ECMO.

Dacă funcţia pulmonară se deteriorează după repararea diafragmului şi apare vasospasm pulmonar sunt necesare alte câteva zile de ECMO [6].

ECMO a crescut salvarea nou-născuţilor cu hernie diafragmatică congenitală cu cca 10–15%; în schimb, costurile ridicate ale utilizării metodei ECMO sunt foarte ridicate, făcând în multe situaţii imposibilă utilizarea acestei metode, mai ales în cazul ţărilor în curs de dezvoltare, cum este şi România.

Chirurgii americani au renunţat la utilizarea ECMO, iar pentru chirurgii francezi problema se pune în aceeaşi măsură din punct de vedere financiar.

BIBLIOGRAFIE

1. Fevre M., Chirurgie infantile et orthopedie, Editions Medicales Flammarion, Paris, 1967.
2. Thomas W Sadler, Langman's Medical Embryology, Lippincott Williams & Wilkins; 10 Pap/Cdr edition (March 1, 2006).
3. Keith L. Moore, T. V. N. Persaud, The Developing Human: Clinically Oriented Embryology Philadelphia W. B. Saunders Co., December, 2002.
4. Ashcraft K. W., Holder T. M., Pediatric Surgery, W. B. Saunders, 2000 p. 300–317.
5. Fufezan V, Tepeneu P., Chirurgie pediatrică. Ed. Amacord, 1996.
6. O'Neill JA, Grosfeld JL, Fonkalsrud EE, Coran AG, Caldamone A., Principals of pediatric surgery 2nd Edition Mosby, Year Book, Inc. St. Louis, 2003 p. 457–464.
7. Sabetay C. (sub redacţia), Patologie chirurgicală pediatrică, Ed. Aius Craiova 2004 p. 175–191.
8. Zamfir T., Bâscă I., Jianu M., Chirurgie viscerală, urologie şi ortopedie pediatrică, Ed. Ştiinţifică, Buc., 1996.
9. Vereanu D, Chirurgie infantilă şi ortopedie, Ed. Medicală, Bucureşti, 1973.
10. Rickam PP., Chirurgie neo-natale. Piccin Editore, Padova, 1970.
11. Pellerin. D *et al.*, Techniques de chirurgie pediatrique. Ed. Masson 1978.
12. Dinsmore JE, Maxson RT., Is nasogastric tube decompression necessary after major abdominal surgery in children? Pediatr. Surg. 1997.
13. Swenson O. Pediatric surgery. Meredith Corporation, 1969.
14. Seminars in Pediatric Surgery, vol. 5 No. 4, Nov 1996.

Scanned with OKEN Scanner

Capitolul 10
ATREZIA DE ESOFAG

PAVEL ȚEPENEU, CĂLIN POPOIU, NARCIS ȚEPENEU

DEFINIȚIE. ISTORIC

Atrezia de esofag (AE) reprezintă întreruperea continuității lumenului esofagian datorită unor modificări ale embriogenezei normale esofagiene intrauterine, cu sau fără apariție de fistule esotraheale.

Durston a descris pentru prima dată leziunea în 1670 [1]. Tabloul clinic a fost descris complet pentru prima dată de Gibson în 1697, dar numai în 1913 Richter a prezentat un plan de management al afecțiunii, ce cuprindea întreruperea fistulei esotraheale şi gastrostomie.

Primele două cazuri vindecate au fost publicate de Ladd şi Levin în 1939 iar prima ananstomoză termino-terminală vindecată a fost realizată de C. Haight în 1941 [2]. După acest prim succes, refacerea continuității termino-terminale a esofagului a devenit tratamentul standard al acestei malformații. Evoluția continuă a tehnicii chirurgicale, progresele anestezice, posibilitatea ventilării chiar la nou-născutul cu risc, au scăzut rapid rata mortalității, care astăzi este în jur de 10% [3].

INCIDENȚA

Atrezia de esofag apare cu o frecvență de un caz la 3000–4000 de naşteri, ceea ce face ca aceasta să fie una din cele mai frecvente afecțiuni neonatale cu risc vital care necesită tratament chirurgical de urgență. Raportul pe sexe este sensibil egal [4].

ETIOLOGIE

Etiologia nu se cunoaşte nici la ora actuală, dar trebuie subliniată agregarea familială.

Ca în majoritatea malformațiilor neonatale sunt incriminați factori genetici şi factori de mediu.

Această anomalie apare la gemeni şi la rudele şi copiii adulților care au avut atrezie esofagiană. Aceste constatări sunt sugestive pentru o etiologie genetică, dar până astăzi nu a fost dovedit un model definit [5].

EMBRIOLOGIE

La vârsta gestațională de 20 de zile, pe linia mediană a peretelui ventral al tubului digestiv se dezvoltă un diverticul. Acesta se separă în esofag şi trahee prin unirea marginilor proliferative ale celulelor din stratul endotelial. Separarea traheei de esofag apare prima dată la nivelul carinei şi se extinde în direcție ascendentă[6]. În ziua 26-a de sarcină aceste structuri devin complet separate până la nivelul faringelui. Concomitent cu separarea esofagului şi traheei, esofagul trebuie să crească pentru a se extinde până sub diafragm. Este posibil ca o elongație prea rapidă să reducă țesutul necesar esofagului şi să cauzeze un dezechilibru în creşterea traheei şi esofagului [4].

Mai probabil este că septul esotraheal în loc să se dezvolte transversal, se dezvoltă în direcție oblică, dorsală asfel încât o porțiune a peretelui anterior al intestinului primitiv să fie inclusă în formarea traheei. O tulburare a procesului de separare între trahee şi esofag duce la aparitia fistulei esotraheale (FET).

Fistulele pot fi explicate printr-o lipsă localizată de celule necesare în completarea proliferării endoteliale, esențială pentru separarea completă a esofagului şi traheei.

Uneori vase aberante, precum arcul aortic drept sau variantele sale, o arteră subclaviculară dreaptă

Scanned with OKEN Scanner

care coboară dorsal, prin presiunea pe care le creează pe peretele dorsal al esofagului primitiv, determină apariţia atreziei de esofag.

O oprire completă a dezvoltării extremităţii cefalice a septului dintre esofag şi trahee va duce la o deschidere – o fisură – laringoesofagiană completă. Această eroare de separaţie se poate extinde de la laringe până la bifurcaţia traheală–despicatura laringo-esofago-traheală.

ANATOMIE PATOLOGICĂ

Atrezia de esofag se poate prezenta din punct de vedere anatomo-patologic în multiple variante. S-au încercat numeroase clasificări, prima aparţinând lui Vogt, iar ulterior Ladd şi Roberts (1944) au propus una din cele mai uzitate clasificări:

– **Tipul I:** Atrezia esofagiană fără fistulă traheo-esofagiană;

– **Tipul II:** Atrezia esofagiană cu fistulă traheo-esofagiană proximală;

– **Tipul III:** Atrezia esofagiană cu fistulă traheo-esofagiană distală,

- *tipul IIIa:* cu distanţă mare între bonturile esofagiene
- *tipul IIIb:* cu distanţă mică între bonturile esofagiene

– **Tipul IV:** Atrezia esofagiană cu dublă fistulă traheo- esofagiană.

Cea mai simplă clasificare este în două mari categorii: cu fistulă şi fără fistulă [4, 7].

În general, segmentul proximal este dilatat cu hipertrofie evidentă iar segmentul distal se îngustează la abuşarea în trahee printr-o fistulă de 3–4 mm. Distanţa dintre cei doi poli variază între 0,5–5 cm., dar cel mai adesea este mai mare de 1 cm. În 80–90% din cazuri segmentul proximal se termină la nivelul T_2–T_4, iar segmentul distal se deschide la nivelul bifurcaţiei traheei. Locul vărsării fistulei inferioare în trahee este variabil, cel mai adesea este terminolateral la 0,5–1 cm. peste carină [8]. Forme mai rare au o fistulă izolată superioară (tip II) sau cu fistulă superioară şi inferioară (tipIV) sau se deschide pe stânga. Atrezia esofagiană (AE) şi fistula esotraheală (FET) pot apare ca entităţi separate dar cel mai adesea apar în combinaţie (fig. 10.1).

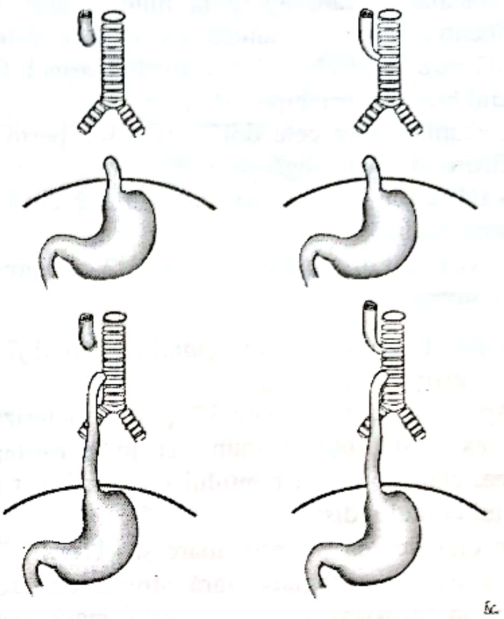

Figura 10.1. Tipuri de atrezie de esofag (legenda în text).

Tipul I: *Atrezia esofagiană fără fistulă traheo-esofagiană.*

Apare cu o frecvenţă de 5%, cele două bonturi esofagiene sunt separate complet, nu există fistulă traheo-esofagiană. Segmentul proximal se termină orb, este dilatat, se termina de obicei în dreptul vertebrei T_3. Segmentul distal mai subţire se termină la câţiva cm deasupra hiatusului esofagian. Distanţa între cele două bonturi esofagiene este de obicei de 5–6 cm (aproximativ 2–3 corpi vertebrali), fapt ce face anastomoza primară termino-terminală deosebit de dificilă.

Tipul II: *Atrezia esofagiană cu fistulă traheo-esofagiană proximală.*

Apare cu o frecvenţă de 1%, bontul esofagian proximal comunică cu traheea printr-o fistulă. Segmentul distal este scurt şi distanţa dintre cele două capete este mare.

Tipul III: *Atrezia esofagiană cu fistulă traheo-esofagiană distală.*

Apare cu o frecvenţă de 86–88 %, fiind de departe cea mai frecventa forma de atrezie de esofag.

Segmentul esofagian proximal se termină în fund de sac la nivelul vertebrei T_3. Esofagul proximal devine dilatat şi hipertrofiat în urma eforturilor pe care fetusul le face pentru a înghiţi lichid amniotic. Punga proximală dilatată astfel formată comprimă traheea şi este probabil cauza

Scanned with OKEN Scanner

traheomalaciei care apare la mulţi nou-născuţi. Segmentul distal comunică cu traheea printr-o fistulă care se deschide fie la nivelul carinei, fie la nivelul bronhiei principale drepte.

Distanţa dintre cele două segmente permite o împărţire în două subgrupe:

– **III a:** cu distanţa mai mare de 2 cm (greu anastomozabil);

– **III b:** cu distanţa mai mică de 2 cm (pretabil la anastomoză primară).

Tipul IV: *Atrezia esofagiană cu dublă fistulă traheo-esofagiană.*

Apare cu o frecvenţă de 3% şi se caracterizează prin existenţa unei comunicări între esofag şi trahee, atât la nivelul bontului proximal, cât şi la nivelul bontului distal.

În clasificarea Roberts apare şi „**Tipul V**", de fistulă traheo-esofagiană fără atrezie de esofag, regăsit în aproximativ 4% din totalul malformaţiilor esofagiene şi cunoscut ca aşa-numita fistulă în „H" – aceasta va fi tratată separat.

MALFORMAŢII ASOCIATE

Pe măsură ce s-au acumulat un număr mare de nou-născuţi cu malformaţii traheo-esofagiene, mulţi cercetători au sesizat existenţa unei asocieri de defecte ce evidenţiază o tulburare generalizată a embriogenezei [10].

Pentru a sistematiza asocierea malformativă în cadrul atreziei de esofag, literatura de specialitate a propus schema **VACTERL** [11]:

V	Prezenţa anomaliilor vertebrale şi de sacru
A	Prezenţa ageneziei anorectale cu sau fără fistulă Rectouretrală, sau rectovaginală
C	Malformaţii cardiovasculare asociate
Te	Asocierea cu fistula traheo-esofagiană
R	Agenezia sau disgenezia renală sau bilaterală
L	Hipoplazia membrelor (limbs)

Aproximativ 50% din nou-născuţii cu malformaţii esofagiene prezintă defecte congenitale majore la nivelul altor sisteme. Malformaţiile congenitale multiple reprezintă cauza cea mai frecventă a complicaţiilor postoperatorii şi a deceselor. Incidenţa anomaliilor majore cardiovasculare variază între 15–28%. Nou-născuţii cu asemenea malformaţii congenitale asociate au de asemenea o greutate la naştere mai mică şi vârstă gestaţională mai mică, factori care contribuie la o mortalitate ridicată [8].

Cele mai comune malformaţii cardiace sunt: persistenţa ductului arterial, defectul septal ventricular, defectul septal atrial şi existenţa arcului aortic drept.

Cea mai frecventă malformaţie gastro-intestinală asociată cu atrezia esofagiană este malformaţia anorectală, de obicei descoperită prima. Alte defecte gastrointestinale asociate pot fi: atrezia intestinală, malrotaţia şi stenoza pilorică.

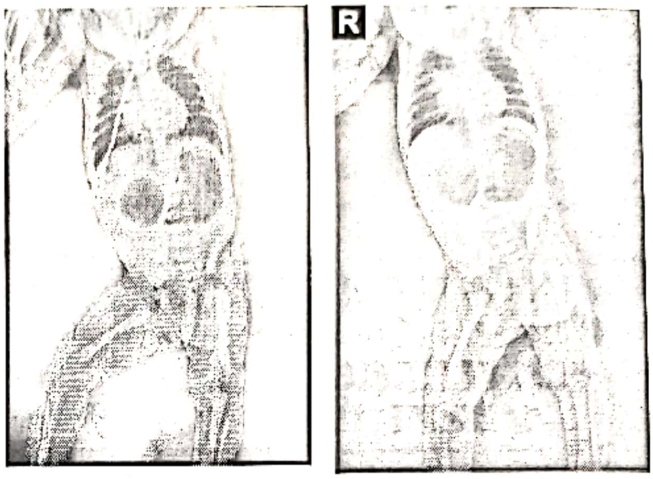

Figura 10.2. Atrezie de esofag asociată cu atrezie de duoden tip II.

Diagnosticarea acestor obstrucţii intestinale poate fi întârziată la examinarea radiologică iniţială pentru leziunea esofagiană, în cazul în care, în examenul radiologic, nu a fost inclus întregul abdomen. În plus, în cazul în care există doar o atrezie esofagiană fără fistulă este important a se plasa în stomac material de contrast în timpul gastrostomiei, pentru a putea detecta atreziile distale. Studiile ulterioare ale radiografiilor nou-născuţilor cu atrezie esofagiană au demonstrat un procentaj crescut al malformaţiilor vertebrale. Aproximativ 75% dintre aceşti nou-născuţi au alte anomalii musculoscheletale: hemivertebre, coaste supranumerare şi anomalii ale extremităţilor.

Anomalii ale organelor genitale externe şi deleţii cromozomiale au fost de asemenea identificate la nou-născuţii cu asocierea VACTERL.

ÎMPĂRŢIREA PE GRUPE DE RISC WATERSON

Pentru supravieţuirea unui copil cu atrezie de esofag valoare predictivă au următorii parametri: asocierea cu alte malformaţii, greutatea de la naştere şi starea pulmonară preoperatorie.

Scanned with OKEN Scanner

Waterson în 1962 [12] a standardizat aceşti factori de risc, care influenţează în mod decisiv rata de supravieţuire a pacientilor, după cum urmează:

- **grupa A**–Gn mai mare de 2500 g, fără malformaţii asociate, fără modificări pulmonare
- **grupa B**–Gn între 1800–2500 g sau Gn mai mare de 2500 g dar se asociază uneori malformaţii şi o pneumonie de severitate medie.
- **grupa C**–Gn mai mică de 1800 g asociat cu malformaţii severe şi o pneumonie gravă.

Prin aspirarea de salivă din capătul proximal, dar mai ales prin regurgitarea lichidului gastric prin fistula esotraheală, la puţin timp de la naştere poate surveni o pneumonie severă şi atelectazii. Asocierea cu prematuritatea, cu alte malformaţii congenitale şi cu fenomenele de alveolită chimică întunecă mult prognosticul postoperator al acestor pacienţi.

FIZIOPATOLOGIE

Modificările anatomice din atrezia de esofag antrenează implicit alterări funcţionale. Atrezia de esofag împiedică în mod evident saliva şi alimentele introduse în gură să ajungă în stomac. După naştere secreţiile salivare stagnează în fundul de sac esofagian superior, pe care îl umplu şi în continuare blochează răspântia aerodigestivă faringiană. Tabloul clinic este dominat de imposibilitatea deglutiţiei şi de tulburările respiratorii. Secreţiile salivare şi mucoase se acumulează în fundul de sac esofagian superior. Undele peristaltice esofagiene expulzează intermitent spre cavum conţinutul salivar. Din faringe, secreţiile sunt antrenate parţial cu respiraţia în trahee. Se produce treptat o inundare bronhoalveolară care blochează progresiv o parte din suprafaţa respiratorie[13]. Odată cu saliva sunt aspiraţi şi vehiculaţi în plămâni şi germeni patogeni. Copiii născuţi cu greutate normală reuşesc un timp să înlăture parţial prin tuse secreţiile aspirate. Prematurii însă, la care reflexul de tuse şi eficacitatea ei sunt slabe, ajung repede la inundare bronhoalveolară.

Tentativele de alimentare, făcute în necunoştinţă de cauză, ca şi administrarea fără discernământ a substanţelor de contrast sunt gesturi cu implicaţii grave asupra prognosticului vital.

Dacă există o fistulă, de la nivelul esofagului proximal lichidele vor trece în trahee. Rezultatul va fi în ambele cazuri detresa respiratorie, atelectazie şi pneumonia de aspiraţie[4].

În AE cu FET apar şi alte fenomene de ordin mecanic şi chimic, care vin să complice situaţia pulmonară (fig. 10.3).

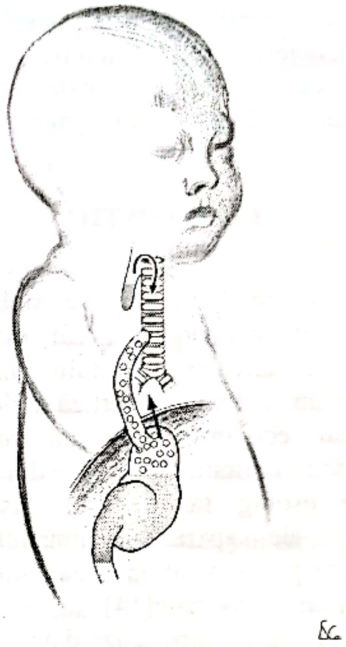

Figura 10.3. Mecanismul leziunilor pulmonare în AE cu FET.

În atrezia de tip III şi IV, o parte din aerul curent pătrunde prin fistulă în stomac şi în restul tubului digestiv, producând distensie abdominală. Distensia gastrointestinală ridică diafragma şi reduce mecanica respiratorie. Cantitatea de aer ce se pierde prin fistulă scade presiunea intrapulmonară şi lasă să persiste zone de atelectazie. Atelectazia prin hipoventilatie se observă aproape constant pe radiografie, mai ales la nivelul lobului pulmonar superior drept.

În timpul plânsului, glota fiind parţial închisă, face ca o parte din aerul expirat sub presiune să ajungă tot în stomac, exagerând distensia acestuia.

Odată cu inspirul, dar mai ales după încetarea plânsului, are loc un reflux gastric prin care este expulzat în trahee odată cu aerul şi lichid gastric. Se ştie că secreţia gastrică ajunge la maxim de aciditate în primele 24 de ore (pH–1,5). Acest suc gastric ajuns prin reflux în trahee în contact cu epiteliile şi alveolele, are acţiune corozivă şi deschide poarta infecţiei pulmonare. Rezistenţa plămânului la asemenea agresiuni este limitată, mai ales la prematuri. Inundaţia bronşică şi

Scanned with OKEN Scanner

atelectazia pulmonară scot din funcție progresiv o mare parte de plămân. Hipoxia duce la acidoza şi permeabilitate capilară anormală. În aceste condiții hipoglicemia, acidoza şi hipoxia prelungite produc leziuni ireversibile. În plus la toate acestea se mai adaugă şi tulburările hidroelectrolitice şi termice care agravează tabloul clinic.

Mai mult, destinderea pungii proximale esofagiene comprimă traheea şi împiedică formarea ei normală, determinând apariția traheomalaciei.

Motilitatea esofagului atrezic este profund alterată, îndeosebi la nivelul fragmentului distal.

DIAGNOSTIC

Gravitatea afecțiunii impune stabilirea unui diagnostic cât mai precoce, cât mai exact al leziunii şi instituirea tratamentului chirurgical de urgență într-un centru cu expertiză în domeniu.

Antenatal, ecografia efectuată mamei poate evidenția polihidramnios în 85 % din cazurile de atrezie de esofag fără fistulă. Asocierea cu malformații ale aparatului renal (cauză de oligoamnios) poate menține o cantitate de lichid amniotic în limite normale[14].

Amniocenteza nu furnizează date importante şi permite doar dozarea alfa-fetoproteinei şi acetilecolinesterazei care pot fi markeri ai afecțiunii.

Înainte de primul prânz trebuie ca nou-născutul să fie sondat gastric cu o sondă sterilă. În caz de atrezie de esofag după 10–12 cm. sonda nu mai pătrunde. Dacă esofagul poate fi sondat atunci trebuie ca prin aspirarea conținutului gastric şi verificarea cu o hârtie de pH să se demonstreze că tubul a ajuns întradevar în stomac şi că nu s-a încolăcit în sacul proximal [7,9,13].

Simptomele clinice sunt puține, impresionante, dar tipice astfel încât diagnosticul poate fi pus în primele ore de viață [15]. Aproape imediat după naştere are loc o salivație abundentă, spumoasă, aerată, pe nasul şi gura nou-născutului, ce nu poate fi înghițită. Cu fiecare respirație se observă bule albe de mucus care ies şi intră din nas, în timp ce din gură se scurge constant salivă. După aspirația oro-faringiană eficientă, nou-născutul pare să fie perfect normal, lucru ce induce în eroare de multe ori.

Tabloul clinic este dominat de imposibilitatea deglutiției şi de tulburări respiratorii. Ansamblul acestor tulburări este foarte sugestiv exprimat de Mallet în formula *„nou-născutul cu atrezie de esofag şi fistulă esotraheală înghite în trahee şi respiră în abdomen"*.

Orice nou-născut care prezintă în primele ore ale vieții o hipersalivație şi o stagnare bucofaringiană a secrețiilor trebuie suspectat de atrezia esofagului. Frecvent se repetă crize de tuse şi de cianoză. Respirația devine zgomotoasă şi dispneea se accentuează cu timpul. Examenul aparatului respirator este dominat de existența unor raluri bronşice generalizate, care, pentru amploarea lor au fost comparate cu *„vântul care bate într-un lan de porumb"* [13,16].

Orice tentativă de alimentare determină o criză dramatică de asfixie cu tuse şi cianoză, însoțită de rejetul alimentelor. Încercările de alimentație sunt erori cu consecințe grave. Este o mare greşeală să evocăm diagnosticul simplu al atreziei esofagului, la capătul unor manevre periculoase pentru viața copilului. Potts afirmă că:*„nou-născutul, care se asfixiează şi respiră greu, al cărui nas şi gură sunt încărcate de secreții excesive, are atrezie de esofag până la proba contrarie"*.

În atrezia esofagiană, pe lângă hipersalivația certă şi imposibilitatea deglutiției, se percep la ascultație ronhusuri pe câmpurile pulmonare şi se evidențiază retracția toracelui, cauzată de obstrucția laringiană. Respirația devine zgomotoasă, încărcată şi progresiv apare dispneea şi polipneea. Prematurii ajung în câteva ore la 60–80 respirații pe minut. Crizele de tuse se repetă tot mai des, mai ales la copii născuți cu greutate normală.

Cianoza devine manifestă pe măsura ce diagnosticul întârzie. Dacă nu există fistulă la nivelul esofagului inferior, abdomenul este scafoid, iar dacă există o fistulă esotraheală ea va forța aerul în stomac şi va determina apariția distensiei abdominale.

DIAGNOSTIC POZITIV

Diagnosticul malformației în prezența simptomelor şi a unui cadru medical avizat este uşor.

Orice nou-născut care prezintă cel mai mic semn de detresă respiratorie sau orice altă dificultate, va fi supus cateterismului prin trecerea unei sonde radioopace prin fiecare nară până în stomac.

Dacă există atrezie esofagiană, sonda se va opri la 10–12 cm de arcada dentară. Distanța normală până la cardia unui nou-născut este de 17 cm.

Scanned with OKEN Scanner

Dacă sonda este moale şi flexibilă, ea se poate rula la nivelul pungii esofagiene superioare şi poate da falsa impresie că a trecut în stomac. De aceea se preferă utilizarea unei sonde mărimea Fr 8, care este uşor rigidă şi de asemenea este şi radioopacă. Dacă se injectează aer pe sonda astfel plasată, şi nu se vor auzii zgomote aerice la nivel abdominal, dar nou-născutul va expulza sonor pe gură aerul astfel introdus trebuie suspicionată atrezia de esofag [17]. Sonda se va fixa cu bandă, iar apoi se vor efectua radiografii antero-laterale şi postero-laterale [4].

Evaluarea statusului respirator va fi dată de numărul de respiraţii /minut, de gradul detresei, de cianoză, de ralurile bronşice şi de radiografia pulmonară. Este important a fi incluse în radiografii şi toracele şi abdomenul. Pe imaginea radiologică trebuie căutate simultan malformaţii ale coloanei vertebrale, apreciată dimensiunea cordului, ca şi starea plămânului [13].

Aspectul distribuţiei aerului în abdomen poate evidenţia şi alte malformaţii de tub digestiv.

Dacă există o fistulă, se va putea evidenţia prezenţa aerului în stomac şi la nivelul tractului gastrointestinal (fig. 10.4 a,b).

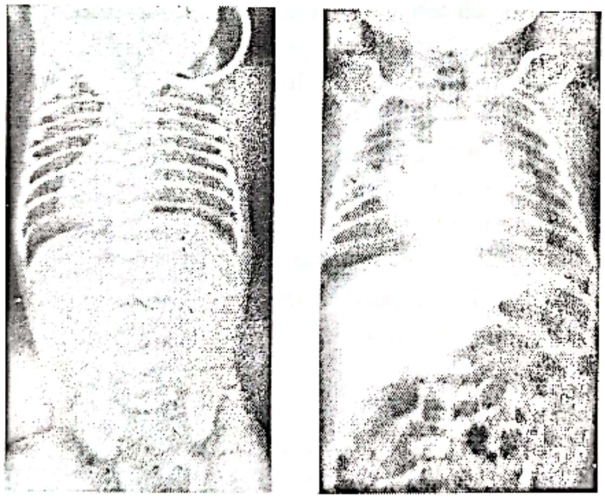

Figura 10.4 a. AE tip I fără FET. B. AE tip III cu FET.

Este important ca întregul abdomenul să fie inclus în radiografie deoarece astfel se permite diagnosticarea altor anomalii gastrointestinale posibil asociate. Nu se recomandă utilizarea substanţelor de contrast la nivelul pungilor proximale, datorită riscului de a reflua în plămân a materialul în exces. Acest lucru este posibil în centre cu expertiză, pentru a evita o incidenţă crescută a pneumoniei iatrogene. Se poate utiliza 0,5–1 ml gastrografin la nivelul pungii superioare sub control fluoroscopic. Existenţa unei pungi proximale mici sau evidenţierea revărsării imediate a materialului de contrast în trahee, sunt sugestive pentru prezenţa unei fistule proximale. Substanţa de contrast trebuie aspirată rapid din pungă de către radiolog. Este posibil să se treacă cu vederea o fistulă proximală, dacă gastrografinul pare a fi aspirat prin laringe. Dacă ajunge material de contrast la nivelul traheei, este indicată efectuarea unei bronhoscopii preoperatorii pentru a determina cu certitudine prezenţa fistulei proximale [18].

Ecocardiografia este o procedură care este utilă atât în diagnosticarea eventualelor anomalii cardiace asociate, cât şi în determinarea părţii pe care este poziţionat arcul aortic. Esofagoscopia şi bronhoscopia au fost înlocuite de utilizarea pe scara largă a CT spiral şi a bronhoscopiei virtuale [14].

DIAGNOSTIC DIFERENŢIAL

Există puţine afecţiuni care pot simula o atrezie esofagiană la nou-născut.

Perforaţia traumatică a hipofaringelui este cea mai importantă. Provocata adesea cu un cateter rigid, sau de către degetul obstetricianului în timpul unui travaliu dificil, determină sindromul de detresă respiratorie. Pacienţii sunt supuşi unor manevre viguroase de resuscitare, care includ fie trecerea unui cateter rigid pentru aspiraţia secreţiilor, fie utilizarea unor manevre traumatice în scopul intubaţiei traheale. Ulterior nou-născuţii se vor înneca şi asfixia cu propria salivă. De obicei, ei prezintă secreţii purulente sau sangvinolente. Datorită spasmului hipofaringian este dificil sau imposibil să se introducă un cateter moale în esofag. Diagnosticul poate fi pus pe baza examenelor radiologice care vor evidenţia existenţa unui pseudodiverticul, ce se întinde de la nivelul hipofaringelui, posterior de esofag, pe distanţe variate. Examenul laringoscopic va evidenţia o ruptură la nivelul mucoasei esofagiene care este plină cu material purulent. Aceşti nou-născuţi necesită suport respirator, antibiotice şi plasarea unei sonde nasogastrice moi pentru alimentaţie sub vizualizare directă. Vindecarea se realizează după închiderea perforaţiei în 2–3 săptămâni, intervenţia chirurgicală fiind absolut necesară pentru a salva copilul.

Scanned with OKEN Scanner

Traumatismele cranio-cerebrale produse cu ocazia naşterii, ca şi tulburările de deglutiţie întâlnite la prematuri pot fi confundate cu tabloul clinic de atrezie a esofagului. Nou-născuţii cu afectarea sistemului nervos central datorită traumatismului cranian de la naştere, adeseori au dificultăţi de deglutiţie datorită incoordonării cricofaringiene. Aceşti nou-născuţi sunt alimentaţi cu dificultate şi adesea se înnecă. Studiile radiologice evidenţiază aspiraţia substanţei de contrast la nivel laringian, ca şi revărsare laringovestibulară. Ei trebuie investigaţi complet, atât radiologic cât şi endoscopic pentru a exclude un eventual inel vascular, reflux gastroesofagian sau fistulă traheoesofagiană. Pacienţii prezintă de obicei semne neurologice evidente, care conduc la un diagnostic corect.

Pseudodiverticulii faringieni congenitali, tapetaţi cu mucoasă, cu originea din peretele faringian posterior pot fi confundaţi cu bontul esofagian proximal din atrezia esofagiană. Cu toate confuziile, nou-născuţii pot înghiţi, dar au simptome de detresă respiratorie. Diverticulii au fost cu uşurinţă diagnosticaţi prin înghiţirea de bariu ca substanţă de contrast.

Uneori se poate confunda AE cu *atrezia choanală* dar se observă la imposibilitatea pătrunderii sondei prin narină.

Hernia diafragmatică congenitală prezintă dispnee, cianoză, abdomen excavat, dar la percuţie se constată hipersonoritate în aria pulmonară. Ascultator se percep zgomote hidroaerice în aria pulmonară iar zgomotele cardiace sunt deviate spre dreapta împreună cu mediastinul. Examenul radiologic toraco-pulmonar tranşează diagnosticul.

TRATAMENT

De îndată ce diagnosticul de atrezie esofagiană este suspectat, se va trece la efectuarea aspiraţiei mucusului şi salivei de la nivelul nasului, gâtului şi pungii superioare, folosind obligatoriu tehnici sterile. Se vor face aspiraţii repetate, care sunt esenţiale pentru eliberarea căilor aeriene superioare. Dacă nou-născutul va fi transferat de la o secţie de neonatologie, o asistentă sau un medic va trebui obligatoriu să însoţească pe drum copilul pentru a continua aspiraţia la nivelul cavităţii bucale şi a pungii esofagiene superioare.

TRATAMENTUL ÎN FAZA DE PRESPITAL

Este o urgenţă, hotărăşte în mare măsura şansa de supravieţuire şi cuprinde:

– aspiraţia bontului esofagian superior cu sondă sterilă la interval de 5–10 min;

– nou-născutul va fi poziţionat în decubit ventral în uşoară poziţie Trendelenburg pentru a evita aspirarea salivei în tractul respirator;

– diagnosticul radiologic (de altfel uşor de pus) nu trebuie să întârzie transportul de urgenţă în clinicile de specialitate ;

– transportul se va face în condiţii de maximă securitate termică, respiratorie asistat de medic, aspirat la interval de 5 min ;

– intubare orotraheală de urgenţă, şi toaleta bronhiilor ;

– montarea unei linii de perfuzie;

– administrare de oxigen pe mască sau sondă de intubaţie.

Pentru a menţine nou-născutul la o temperatură corporală optimă, acesta va fi plasat într-un incubator încălzit şi umidifiat. Înainte de a realiza decompresia stomacului prin gastrostomie, se consideră că este util a se ţine nou-născutul în poziţie ortostatică cu scopul de a preveni aspiraţia conţinutului gastric la nivelul arborelui traheobronşic [19].

Odată cu internarea într-o secţie chirurgicală se vor recolta secreţii faringiene, pentru efectuarea de culturi, şi se vor administra antibiotice. De asemenea se vor trata stările patologice asociate cum ar fi: hiperbilirubinemia, hipoglicemia, pneumonia, iar copilul va fi evaluat din punct de vedere al prezenţei sau nu a altor anomalii congenitale. Se va plasa un tub de plastic prin gură pentru aspiraţie continuă. De obicei sunt necesare câteva ore pentru a evalua şi a stabiliza nou-născutul. În acest interval de timp, aspiraţiile viguroase care stimulează plânsul sau tusea, vor elibera bronhiile şi vor deschide eventualele zone de atelectazie. Dacă există o atelectazie persistentă – de obicei localizată în lobul superior drept – este indicată realizarea aspiraţiei laringoscopice directe.

Copilul intubat preoperator va fi îngrijit pe sectie ATI, i se va schimba des poziţia, iar sacul esofagian proximal va fi des aspirat. În cazul existenţei unei pneumonii de aspiraţie se va începe preoperator tratamentul antibiotic, în rest nu se administrează de rutină antibiotice.

Scanned with OKEN Scanner

În cazul în care copilul este intubat, acesta nu va necesita operație de urgență, ci se va aștepta până când se vor normaliza toți parametrii și se vor clarifica eventualele malformatii asociate.

Ulterior se va lua o decizie cu privire la continuarea cu una din următoarele posibilități:

1. Reparație esofagiană primară, cu sau fără gastrostomie;
2. Gastrostomie cu reparație esofagiană tardivă, ulterioară;
3. Gastrostomie cu întreruperea fistulei sau alte proceduri;
4. Fără intervenție chirurgicală imediată.

Nu există reguli rapide și certe în a alege una dintre alternativele expuse. Cu toate acestea, cei mai mulți chirurgi sunt de acord cu faptul că nou-născuții cu risc crescut, cei cu anomalii multiple, prematurii sau cei cu pneumonie, vor avea o șansă de supraviețuire crescută dacă se va întârzia realizarea reparației esofagiene.

Actualmente nu se practică gastrostomia la nou-născuții la termen care nu prezintă pneumonie sau alte defecte congenitale majore asociate.

O examinare bronhoscopică succintă a traheei în momentul intervenției chirurgicale prezintă o unele avantaje. Acest studiu se poate realiza fie cu un bronhoscop ventilator, fie doar cu unul telescopic cu lentile, și va duce la evidențierea unor fistule neașteptate și a desprinderii esofagului din trahee. Actual, evidențierea fistulelor se face prin bronhoscopie virtuală [14].

PREGĂTIRE PREOPERATORIE

a. Confirmarea diagnosticului de atrezie și a eventualelor malformații asociate
b. Evaluarea statusului pulmonar și tratarea infecțiilor asociate
c. Corecția hipoprotrombinemiei neonatale
d. Asigurarea confortului termic
e. Echilibrarea metabolică, electrolitică, acido-bazică după parametrii biologici de laborator

PRINCIPII

Tratamentul este strict chirurgical, iar indicația operatorie este absolută.

Tratamentul se orientează după starea generală a copilului, după greutatea la naștere, după malformațiile asociate, după tipul de atrezie și după competența echipei operatorii.

Tratamentul se face în anestezie generală cu IOT. O fistulă ET poate complica ventilația.

De câte ori este posibil se va face ligatura fistulei și anastomoză termino-terminală (fig. 10.5,10. 6).

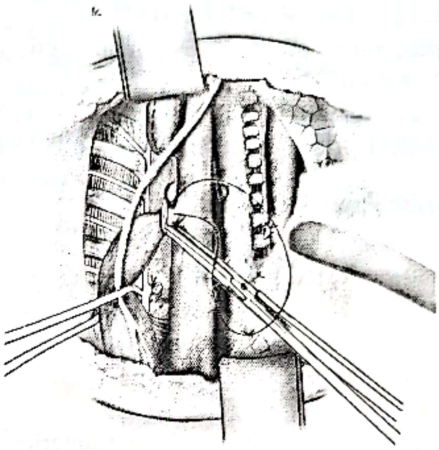

Figura 10.5. Ligatura extrapleurală a fistulei ET.

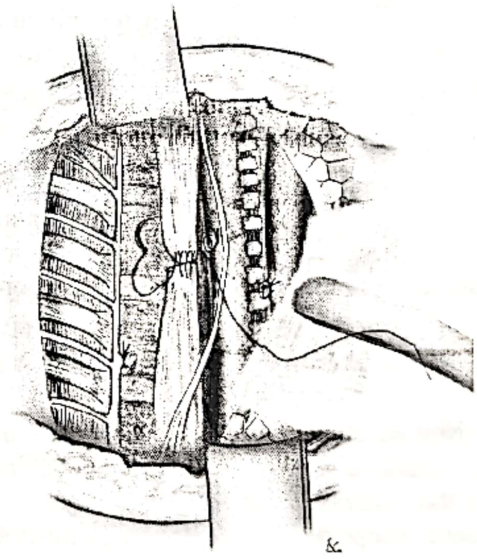

Figura 10.6. Sutură termino-terminală.

La copiii cu Gn < 1800 g se montează de regulă o gastrostomie. Numai în cazuri deosebite facem la cei din grupa C-Waterson o operație în doi timpi. La prima operație ne limităm la ligatura extrapleurală a fistulei și la plasarea gastrostomiei, urmând ca la câteva zile să se facă anastomoza esofagiană [15]. Dacă distanța dintre cele două segmente este > de 2–3 cm, plasăm după ligatura fistulei o esofagostomie cervicală și o gastrostomă și închidem defectul câteva luni mai târziu printr-o esofagoplastie cu colon. După vârsta de un an se

Scanned with OKEN Scanner

procedează la esofagoplastie, de obicei cu colon transvers [4,9,13].

Multe metode alternative s-au descris în literatură în ultimii ani:

- alungirea bontului esofagian superior (Myers);
- alungirea ambelor bonturi (Hasse);
- apropierea ambelor segmente cu magnet (Hendren);
- efectuarea unei fistule dirijate între cele două bonturi prin fire trecute prin ambele bonturi şi apropierea celor două segmente cu olive (Rehbein);
- tratamentul toracoscopic al AE.

Cu toate acestea procedeul descris şi realizat în 1941 de C. Haight de ananstomoză termino-terminală, după suprimarea fistulei eso-traheale, rămâne până astăzi, unul din cele mai clare şi mai de succes procedee.

Metodele alternative menţionate anterior menţin riscul de aspiraţie din segmentul superior, necesitand o îngriire atentă şi de calitate. Până la vindecare, aceşti copii nu pot înghiţi şi ei vor învăţa cu greutate deglutiţia. Un copil cu esofagostomie se poate externa la 15 zile postoperator în caz de evoluţie fără complicaţii. Operaţia plastică de substituţie se va face la 10–12 luni şi la minim 8 kg [9]. Pentru aceasta se poate folosi tehnica Waterson cu grefon colic transvers retrosternal. Probleme suplimentare apar la cei cu malformaţii asociate care au nevoie de operaţii precoce şi simultane (atrezie de esofag, duoden, anorectală).

TEHNICA OPERATORIE [2,4,7,9,18,19,20]

Nou-născutul va fi poziţionat cu partea superioară a corpului mai ridicată, plasat în decubit lateral stâng, cu braţul drept ridicat. Incizia începe de la musculatura paravertebrală, pe sub unghiul scapulei spre anterior. Dacă se stabileşte preoperator ca aorta coboară pe dreaptă, se va face toracotomie stângă. Toracele se va deschide în spatiul 4–5 intercostal drept, pe cale extrapleurală (avantajul este că în caz de insuficienţa a anastomozei cavitatea pleurală ramâne neafectată). Pleura poate fi în cele mai multe cazuri decolată fără efort până la apariţia venei azygos in mediastinul posterior. Micile găuri din pleură trebuie imediat suturate. La nevoie se va ligatura şi rezeca vena azygos pentru a descoperi cu mai multă uşurinţă bontul superior esofagian.

Bontul superior trebuie eliberat de aderenţe din directie proximală, dacă se poate până la domul pleural. Atenţie deosebită trebuie acordată izolării de peretele posterior al traheei pentu a evita lezarea ei. Acest lucru este posibil prin decolare cât mai aproape de esofag. Pentru uşurarea preparării se recomandă plasarea a 2 fire de tracţiune. La prepararea segmentului inferior trebuie mare grijă pentru a nu leza nervul vag sau una din ramurile sale precum şi vascularizaţia şi aşa modestă. Fistula va fi dublu ligaturată la abuşarea în trahee şi apoi secţionată [9,13]. Dacă este posibilă anastomoza se preferă sutura termino-terminală într-un singur strat.

Sutura esofagiană poate fi practicată în trei modalităţi:

- anastomoza telescopată, tehnica Haight [2]
- anastomoza termino-laterală, tehnica Sulamaa
- anastomoza termino-terminală fără telescopare.

Se suturează prima dată peretele posterior (nodurile cad înauntru) apoi se introduce o sondă trans-anastomotică şi apoi se suturează peretele anterior. Sonda se scoate la 10–14 zile postoperator. În apropierea anastomozei se plasează un dren exteriorizat la trei spaţii intercostale sub nivelul inciziei, plasat într-un sistem de aspirare. Cu toate precauţiile, frecvent există riscul dezunirilor.

Multe metode s-au propus în literatură pentru evitarea tensiunii de la locul de anastomoză – miotomia circulara Livaditis[21], consolidarea suturii cu grefon venos din vena azygos sau ombilicală Fufezan [4,7,9,13].

După realizarea anastomozei esofagiene, în funcţie de situaţia locală, fragmentul venos poate fi aplicat longitudinal sau transversal pe semicircumferinţa antero-laterală a anastomozei (fig. 10.7).

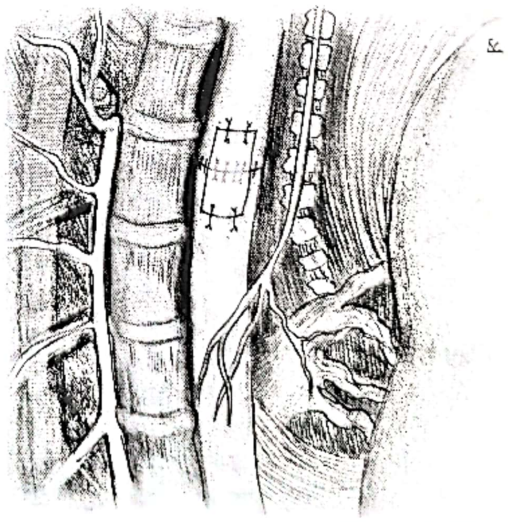

Figura 10.7. Consolidarea suturii esofagiene cu *patch* venos – tehnica Fufezan [9,13].

Scanned with OKEN Scanner

Fixarea venei se va face cu 3 fire pe segmentul superior, respectiv 3 fire pe segmentul inferior esofagian, aproximativ la 1 cm. sub ananstomoză. Vena va fi totdeauna poziţionată cu endoteliul spre exterior. Studiile experimentale şi cazurile vindecate au arătat că vena adera la peretele esofagului, dar nu produce stenoză.

Succesul anastomozei depinde de blândeţea cu care se manipulează ţesuturile, de aportul sangvin, de absenţa tensiunii, şi nu în ultimul rând de o anumită tehnică operatorie. Suturile se plasează la o distanţă de 2 mm între ele şi se vor face eforturi pentru a se realiza inversia mucoasei.

Este dificil a se măsura care este nivelul tensiunii pe care o anastomoză o poate suporta.

Dacă se va evidenţia existenţa unei distanţe considerabile între cele două capete esofagiene, ne vom găsi în faţa unei dileme. Disecţia esofagului distal din punct de vedere al lungimii, trebuie făcută, chiar şi în dauna irigaţiei sangvine. Concomitent este necesar a se încerca obţinerea unei lungimi cât mai mari, prin mobilizarea pungii proximale. Nervul vag trebuie conservat, iar apoi ataşat esofagului distal. Dacă punga esofagiană superioară este localizată la nivelul gâtului, iar distanţa dintre cele două capete esofagiene este de aproximativ 3–4 cm, se va efectua o miotomie circulară la nivelul pungii proximale. Miotomia circulară Livaditis [21] se realizează prin trecerea unui cateter larg în punga superioară şi prin incizia extramucoasa a straturilor musculare. Dacă după realizarea acestei manevre, persistă o tensiune prea mare, se va închide esofagul distal, iar realizarea anastomozei va fi amânată până la un moment ulterior. Se va drena anastomoza cu un tub plasat în spaţiul retropleural. După ce cateterul este fixat în poziţie, coastele se vor apropia utilizând catgut întrerupt, iar muşchii se vor apropia cu catgut continuu 4–0. Închiderea tegumentului se va realiza utilizând fire separate.

Deşi chirurgia minim invazivă este foarte frecventă între tehnicile chirurgicale utilizate la copil, încă nu există decât câteva centre în lume unde are loc rezolvarea toracoscopică a atreziei de esofag.

ÎNGRIJIRI POSTOPERATORII

La sfârşitul intervenţiei chirurgicale, dacă nou-născutul este viguros şi prezintă eforturi respiratorii normale, în prezenţa câmpurilor pulmonare libere auscultatoric, se va îndepărta sonda endotraheală. Majoritatea nou-născuţilor sunt extubaţi imediat, iar apoi transportaţi înapoi în incubatoare încălzite şi umidifiate cu aer ce conţine 30–40%O_2, în funcţie de valorile gazelor sangvine obţinute la examenul de laborator. Personalul sanitar va efectua aspiraţii nazale şi orofaringiene la fiecare 2–3 ore, sau chiar mai des dacă este necesar. Cateterele de aspiraţie se vor marca cu bandă la circa 7 cm, astfel încât cateterul să nu fie împins în jos în anastomoză.

După intervenţie sugarul este transferat într-o unitate modernă bine dotată de terapie intensivă. Aici orice complicaţie pulmonară, insuficienţa anastomozei sau decompensarea malformaţiilor cu risc vital este din timp recunoscută şi tratată.

Poziţionarea nou-născutului, este unul din cei mai importanţi factori ai îngrijirii postoperatorii – nici un nou-născut nu trebuie lăsat în decubit dorsal. În această poziţie, secreţiile de la nivelul gâtului sunt aspirate direct în trahee unde se vor drena preferenţial în lobul pulmonar superior drept. Copilul trebuie întors de pe o parte, pe alta şi trebuie aplecat înainte, cel puţin o parte din timp cu capul şi pieptul înclinate în jos la 15–20°.

În primele 1–2 zile copilul poate fi menţinut şi intubat. Tentativa de detubare va fi încercată dacă starea generală este bună şi imaginea radiologică este normală. După 48 h, se va face fizioterapia toracelui, prin percuţie şi vibraţie, de trei sau patru ori pe zi. În cazul în care se evidenţiază persistenţa unor raluri sau ronhusuri, sau dacă se evidenţiază atelectazia pe radiografia toracică, medicul va aspira traheea direct cu laringoscopul. Nou-născutul, se va ventila pe mască cu oxigen 100 % înainte şi după această procedură. Se vor recolta secreţiile la fiecare două zile pentru culturi, cu ghidarea terapiei antibiotice ulterioare. Nou-născutul cu risc scăzut, va fi extubat numai după ce se constată o respiraţie normală cu prezenţa unor câmpuri pulmonare libere, o presiune parţială arterială a CO_2 sub 50 mm, iar a O_2-ului peste 50 mm.

Copiii operaţi vor fi schimbaţi ca poziţie de mai multe ori pe zi, toracele va fi tapotat, iar antibiotice se vor administa doar dacă pre- sau postoperator au fost demonstrate modificări pulmonare. În caz de formare de secreţii abundente, pneumonii sau atelectazii trebuie aspiraţi endobronşic şi eventual reintubaţi şi respiraţi artificial. În caz de evoluţie necomplicată se începe alimentarea orală încet în doze crescânde, după ziua 7–10-a, iniţial pe sonda nasogastrică trans-anastomotică, iar tubul

Scanned with OKEN Scanner

extrapleural se scoate la 10–14 zile. Înainte de scoatere se verifică etanşeitatea anastomozei prin administrarea per os a 2–4 ml albastru de metil.

NOU-NĂSCUTUL CU RISC CRESCUT

Nou-născuţii cu greutate la naştere sub 1500 g, cei care prezintă boala membranelor hialine, pneumonie de aspiraţie sau alte defecte congenitale majore, tolerează foarte greu intervenţiile chirurgicale propriu-zise, cât şi posibilele lor complicaţii, şi au o rată ridicată a mortalităţii. Utilizarea procedurilor operatorii pe etape, care au permis nou-născutului să câştige în greutate, sau să se recupereze în urma complicaţiilor respiratorii, înaintea realizării reparaţiei esofagiene propriu-zise, a avut un mare succes şi a dus la scăderea ratei mortalităţii la aceşti pacienţi.

Prima etapă realizează secţiunea retropleurală a fistulei şi gastrostomie. Ligaturarea de urgenţă a fistulei poate fi indicată la nou-născutul prematur care necesită o presiune ventilatorie mare la nivelul tubului endotraheal. O alternativă de temporizare a cazului este reprezentată de realizarea unei bronhoscopii cu trecerea unui cateter Fogarty prin trahee în esofag. Inflaţia balonului va duce la obturarea fistulei, fapt ce va permite realizarea ventilaţiei, fără riscul refluxului gastric[22].

Îngrijirea unui nou-născut ce prezintă anomalii multiple trebuie individualizată. O colostomie, realizată în cazul existenţei unei imperforaţii anale, se poate realiza cu uşurinţă prin aceeaşi incizie practicată pentru gastrostomie. De asemenea, corecţia unei atrezii intestinale, se poate realiza simultan, cu condiţia ca nou-născutul să se afle în stare bună din restul punctelor de vedere. Existenţa unei obstrucţii a căilor aeriene superioare, cum ar fi atrezia choanală, sau stenoza laringiană, impune intervenţia, fie prin reparaţie, fie prin *by-pass*, cu realizarea unei traheotomii ce va precede operaţia esofagiană. Malformaţiile congenitale cardiace, de obicei pot fi ţinute sub control medical până ce nou-născutul va fi recuperat ca urmare a intervenţiei de reparaţie esofagiană. De asemenea, în cazul hidrocefaliei, s-a recurs la temporizarea realizării şuntului ventriculo-peritoneal, până după recuperarea completă de pe urma operaţiei esofagiene. Nou-născuţii care prezintă asociere între despicătura palatină şi atrezia esofagiană, reprezintă o situaţie dificilă, datorită faptului că la aceştia este absent mecanismul iniţial de deglutiţie şi în plus prezintă o peristaltică săracă la nivel esofagian. Aceşti nou-născuţi, sunt pasibili de a realiza fenomene de aspiraţie în orice moment. Ei vor trebui alimentaţi prin gastrostomie, chiar şi după realizarea anastomozei esofagiene, până în momentul în care s-a realizat şi o reparaţie satisfăcătoare a despicăturii palatine.

ATREZIA ESOFAGIANĂ FĂRĂ FISTULĂ

Atrezia esofagiană în absenţa fistulei, ridică probleme clinice deosebite. Anastomoza esofagiană primară este rareori posibilă, datorită faptului că distanta dintre cele două capete esofagiene este foarte mare. Odată ce diagnosticul a fost stabilit, se va recurge la efectuarea unei gastrostomii de alimentare, şi concomitent se va injecta material de contrast prin tubul de gastrostomie în stomac. Pe masa de operaţie, se va efectua o radiografie cu un aparat portabil pentru a obiectiva distanţa dintre segmente şi apoi pentru a depista activ eventuale alte malformaţii digestive asociate [9].

Se poate efectua o esofagostomie cervicală precoce, pentru a se drena saliva de la nivel traheal sau se lasă punga proximală intactă în speranţa că aceasta se va putea destinde suficient pentru a o anastomoză. Punga superioară intactă, are tendinţa de a se destinde pe măsură ce saliva este înghiţită, şi poate fi întinsă cu o sondă de mercur. Asistenta medicală va introduce sonda pe gura nou-născutului şi va aplica o presiune asupra pungii proximale timp de 5 minute, la fiecare oră. Nou-născutul trebuie ţinut cu capul în jos, pe perioada cât punga proximală este intactă. Această poziţie favorizează eliminarea salivei din gură contribuind deci la potenţarea efectului tubului de aspiraţie.

Pneumonia de aspiraţie reprezintă o continuă ameninţare. Se va recurge la alimentaţie prin gastrostomie şi se vor efectua radiografii la intervale de timp, cu materialul de contrast în stomac, iar sonda de mercur în esofag. În momentul în care nou-născutul regurgitează, materialul de contrast este regurgitat în punga distală. Intervalul de timp în care se poate realiza elongaţia esofagului până la nivelul la care se poate realiza o anastomoză, poate ajunge din păcate până la 3 luni de zile [23]. Mai mult chiar, în cazurile raportate la care a fost realizată cu succes o anastomoză sub tensiune, a existat o

Scanned with OKEN Scanner

incidență crescută a scurgerilor de la nivelul anastomozei, a stricturilor, herniilor hiatale și anomaliilor de motilitate. În plus spitalizarea de lungă durată nu poate fi un factor benefic, ci are doar urmări negative asupra legăturii reciproce dintre nou-născut și părinți. Nou-născuții care petrec lungi perioade de timp în secțiile de neonantologie sunt întodeauna supuși riscului de a face infecții nosocomiale.

Obiecțiile referitoare la efectuarea esofagostomiei precoce și interpoziția tardivă, s-au centralizat în jurul morbidității și a problemelor funcționale care se asociază oricărei forme de interpoziții intestinale. Dacă în primele două săptămâni se evidențiază un succes cert, se va continua procedeul de elongație a pungii proximale pe o perioadă de încă două săptămâni [24]. În această perioadă majoritatea nou-născuților au înregistrat creșteri considerabile în greutate și au devenit suficient de dezvoltați pentru a putea tolera o intervenție chirurgicală majoră. Se va explora în continuare nou-născutul printr-o abordare retropleurală dreaptă și se vor mobiliza cele două pungi esofagiene. Realizarea suplimentară a unei miotomii circulare a permis efectuarea unei anastomoze complet lipsite de tensiune. În cazul în care acest lucru nu este posibil, se va continua cu efectuarea unei interpoziții de colon imediate, interpoziție ce se realizează între porțiunile proximală și distală a esofagului. Dacă intervenția chirurgicală se realizează la nivelul toracelui drept, această procedură necesită efectuarea unei incizii abdominale suplimentare. Colonul se va aduce la nivelul respectiv prin hiatusul esofagian dilatat.

COMPLICAȚII

1. *Dezunirea anastomozei* apare mai ales la prematuri sau în cazul unei tensiuni crescute la locul anastomozei chiar în cazul unei tehnici foarte bune. Se manifestă frecvent între ziua 5–7. În cazul unui abord strict extrapleural se poate aștepta, montând drenajul pleural la o presiune negativă de 3–5 cm apă. Uneori dehiscențele mici se pot închide spontan [16].

Prezența unei rate respiratorii crescute, a febrei, letargiei sau a oricărei alte modificări spre agravare, constituie un indiciu de a se repeta efectuarea radiografiei toracice simple cu scopul detectării unei pungi de aer sau a lichidului în mediastin. Cu toate acestea, de obicei, primul semn al unei fisuri la nivelul anastomozei este apariția salivei la nivelul tubului intrapleural. Diagnosticul se poate confirma prin administrarea a câțiva mililitri de albastru de metil. În plus, se recomandă un *Ba-pasaj*, pentru a determina magnitudinea scăpării la nivelul anastomozei și pentru a se vedea dacă lichidul este drenat satisfăcător de către tubul de dren.

Se vor face culturi din lichidul drenat și se vor înlocui antibioticele în funcție de studiile de sensibilitate (antibiogramă). Dacă există o scurgere majoră cu drenaj purulent, porțiunea posterioară a inciziei se va deschide pentru a se asigura un drenaj adecvat.

Când o scurgere se produce după o operație transpleurală, este necesar de obicei a se exterioriza esofagul proximal la nivelul gâtului și a se închide esofagul distal.

2. *Recidiva fistulei* trebuie suspicionată atunci când la fiecare nouă realimentare apare tuse, dispnee și cianoză sau pneumonii recidivante, mai ales în lobul superior drept. Dovada unei recidive se obiectivează prin bronhoscopie [12]. Tratamentul este strict chirurgical și vizează înlăturarea fistulei, sutura celor două capte și interpunerea de material de tip pleură, pericard, urmată de drenaj pleural și antibioterapie țintită.

3. *Strictura anastomozei* locul de anastomoză apare pe radiografia cu substanță de contrast în primele săptămâni sau luni mereu îngustat fără ca prin asta alimentarea să fie jenată. Părinții trebuie avertizați să urmărească eventualele prelungiri nejustificate ale timpului alocat alimentației, alimentației incomplete sau asociate cu tulburări respiratorii. Cel mai adesea este lipsită de importanță și se elimină cu timpul spontan. La dilatări nu se recurge decât dacă există simptome clinice de stenoză (apar cam la 20% din cazuri) [25]. Cel mai frecvent sunt suficiente trei dilatări la interval de câteva zile. La anumite cazuri stricturile pot surveni la câteva luni sau ani, dar pot fi și consecința refluxului gastro-esofagian.

4. *Refluxul gastro-esofagian* este mult mai frecvent la copiii operați pentru atrezie esofagiană și poate duce frecvent la pneumonie de aspirație. Apare la aproximativ 50% din copii și se poate manifesta prin scăderea poftei de mâncare, slăbire și episode recurente de pneumonie de aspirație. Tratamentul trebuie să cuprindă regim alimentar, medicație agesivă cu inhibitori H_2, inhibitori ai pompei de protoni, terapie posturală, agenti prokinetici. La nevoie se poate propune realizarea unei fundoplicaturi de tip Thal, Nissen [26].

Scanned with OKEN Scanner

Inv. 18310

5. *Tulburări de motilitate a esofagului*- peristaltismul esfagian este anormal la controalele radiologice după operaţii reuşite încă mulţi ani. Disfagia este una dintre acuzele cele mai frecvente la pacienţii operaţi pentru atrezie de esofag, motivată pe de o parte de peristaltismul deficitar, pe de alta de disecţia locală extinsă din perioada neonatală. Se cunosc cazuri de tuse la alimentaţie, durere şi reţinerea de alimente-blocajul esofagian al fragmentelor de măr, pâine sau carne. Marea majoritate a problemelor apar după vârsta de 2 ani, dar scad în intensitate cu vârsta.

6. *Tuse iritativă* mai mult de 25% din copii cu operaţii reuşite de atrezie de esofag prezintă o tuse iritativă uscată.

7. *Traheomalacia* la traheo-bronhoscopiile de control se poate evidenţia la unii un colaps al peretelui traheal, deasupra vărsarii vechii fistule, ca semn al unei traheomalacii locale. Tusea iritativă dispare practic la toţi copiii până la vârsta de 3 ani.

8. *Deformările toracelui* la pacienţii la care toracotomia a asociat şi rezecţii costale se raportează cu frecvenţă sporită deformări toracice, cu scolioze şi slaba dezvoltare a glandei mamare drepte.

PROGNOSTIC

La cazurile situate în grupele A respectiv B de risc Waterson, la ora actuală vindecările se ridică până la 90% din cazuri, iar la pacienţii din grupa C de risc, mortalitatea a scăzut de la 90% până la 20% din cazuri [12]. Cu toate progresele realizate în chirurgia pediatrică, atrezia de esofag rămâne încă piatra de încercare a acestei minunate profesii.

BIBLIOGRAFIE

1. Puri P., *Newborn surgery,* Oxford University Press, pp. 337–342, 2003.
2. Haight C., Towslev H. A., Congenital atresia of the esophagus with tracheoesophageal fistula. Extrapleural ligation of fistula and end-to-end anastomosis of esophageal segments. Surg. Gynecol. Obstet. 76:672-88, 1943.
3. Touloukian R. J., Long-term results following repair of esophageal atresia by end-to-end anastomosis and ligation of the tracheoesophageal *fistula*. J.Pediatr.Surg., 16:983, 1981.
4. Tepeneu P., Popoiu C. M., în Tratat de patologie chirurgicală, sub redacţia Angelescu N., Edit. Medicală, Bucureşti, cap. Atrezia de esofag, pp. 2637–2644, 2001.
5. Hansmann P. F., Close A. S., and Williams L. P., Occurrence of tracheoesophageal fistula in three consecutive siblings. Surgery 41:542, 1957.
6. Myers N. A., Aberdeen E., The esophagus, in RavitchM.M., Welch K.J., Benson C. D., *et al.* (eds.), Pediatric Surgery, ed. 3., Chicago, Year Book Medical Publishers, 1979.
7. Tepeneu P., Aprodu G., Trancioveanu Monica, Popoiu C.M., Pesamosca Al., în Patologie chirurgicală pediatrică, sub redacţia Sabetay C., Edit. Aius, Craiova, cap. Patologia esofagului, pp. 192–208, 2004.
8. Ashcraft K. W., Holder T.M., Pediatric esophageal surgery, Orlando G&S, pp. 29–52, 1986.
9. Popoiu C. M., Ţepeneu P., Boia E. S., Patologia chirurgicală a esofagului la copil, Edit. Eurostampa, Timişoara, pp. 42–71, 2002.
10. Andrasy H.J., Mahour H., Gastrointestinal anomalies associated with esophageal atresia or tracheoesophageal fistula. Arch. Surg., 114, 1128, 1979.
11. Nora A. H., Nora J. J., A syndrome of multiple congenital anomalies associated with teratogenic exposure: the VACTERL syndrome. Arch. Environ. Health., 30:17-21, 1975.
12. Waterson D. J., Bonham-Carter R. E., Aberdeen E., Oesophageal atresia, tracheoesophageal fistula-a study of susrvival in 218 infants. Lancet 1:819-22, 1962.
13. Fufezan V., Orientări diagnostice în patologia chirugicală a sugarului, Edit. de Vest, Timişoara, pp. 34–47, 1993.
14. Spitz L., Esophageal atresia: past, present, and future. J. Pediatr. Surg., 31:19-25, 1996.
15. Holder T. M., McDonald V. G. Jr., Woolley M. M., The premature or critically ill infant with esophageal atresia. Increased success with a staged approach. J.Thorac. Cardiovasc.Surg. 44:344, 1962.
16. Manning P. B., Morgan R. A., Coran A. G., Fifty years experience with esophageal atresia and tracheoesophageal fistula. Ann.Surg. 204:446-453, 1986.
17. deLorimer A.L., Harrison M. R., Long gap esophageal atresia. J.Thorac.Cardiovasc.Surg. 79:138-144, 1980.
18. Templeton J. M., Templeton J. J., Schnaufer L., Management of oesophageal atresia and tracheoesophageal fistula in the neonate with severe respiratory distress syndrome. J.Pediatr.Surg., 20:394, 1985.
19. Strodel W. E., Coran A. G., Kirsh M. M., *et al.*, Esophageal atresia: A 41-Years experience., Arch.Surg., 114:523, 1979.
20. Beasley S. W., Esophageal atresia:Surgical aspects. In Pediatric Surgery and Urology: Long-term Outcomes, Stringer M., Oldham K., Mouriquand P., Cambridge University Press, 192-197, 2006.
21. Livaditis A., End-to-end anastomosis in esophageal atresia. A clinical and experimental study. Scand. J.Thorac.Cardiovasc.Surg. (suppl 2), 1960.
22. Replogle R. L., Esophageal atresia-Plastic sump catheter for drainage of the proximal pouch. Surgery 54:296, 1963.
23. Hendren W. H., Hale J. R., Electromagnetic bougienage to lenghten esophageal segments in congenital esophageal atresia. N.Engl.J.Med. 293:428, 1975.
24. Mahor G. H., Wooley M. M., Ginn J. L., Elongation of the upper pouch and delayed anatomic reconstruction in esophageal atresia. J.Pediatr.Surg. 9:373, 1974.
25. Pieretti R., Shandling B., Stephens C. A., Resistant esophageal stenosis associated with reflux after repair of esophageal atresia. J.Pediatr.Surg., 9:355, 1974.
26. Bergmeijer J.H.L.J., Tibboel D., Hazebroeck F. W. J., Nissen fundoplication in the management of the gastroesophageal reflux after repair of esophag*eal atresia*. J.Pediatr.Surg., 35:573-576, 2000.

Scanned with OKEN Scanner

Capitolul 11
REFLUXUL GASTRO-ESOFAGIAN LA COPIL (RGE)

EUGEN BOIA, PAVEL ŢEPENEU

DEFINIŢIE

Refluxul gastro-esofagian exprimă pasajul involuntar şi inconstant al conţinutului gastric, prin cardie, în lumenul esofagului inferior, fără a fi implicat un mecanism activ prin contractura musculaturii gastrice.

INTRODUCERE

Pentru foarte mult timp, în literatura de specialitate a existat confuzia unor termeni diagnostici, a căror explicare este necesară încă de la început.

Hernia hiatală reprezintă o traversare transdiafragmatică a cardiei şi a unei porţiuni din stomac, din abdomen în mediastinul inferior. Literatura anglo-saxonă recunoaşte ca termen sinonim *„partial thoracic stomach"*.

Chalazia (*cardia beanta*) este definită ca un reflux gastro-esofagian fără hernie hiatală, secundară unei malpoziţii cardio- tuberozitare.

ISTORIC

Hernia hiatală a fost descrisă în literatură pentru prima oară de Bright în 1836 iar apoi de Tileston în 1906 care descrie mecanismul refluxului gastro-esofagian;

Allison, în 1943, demonstrează că refluxul acid repetat determină o esofagită peptică cu evoluţie invariabilă spre stenoza esofagiană, introducând termenul de esofagită de reflux.

Neuhaster şi Beremberg introduc tratamentul postural [1]. În deceniile VI, VII şi VIII ale secolului nostru s-au adus importante contribuţii în tratamentul chirurgical şi s-au înregistrat progrese marcante în pH-metrie, manometrie, endoscopie esofagiană [2].

ETIOLOGIE

Continenţa sfincteriană cardială este dictată îndeosebi de integritatea anatomică a joncţiunii gastro-esofagiene. Aceasta presupune existenţa unghiului Hiss ascuţit, integritatea mijloacelor de fixare freno-esofagiene (fibrele Juvara, Rouet şi membrana Veimer şi Bertolli) cât şi a valvulei semilunare Von Gubaroff (la unirea mucoasei gastrice cu cea esofagiană). De asemenea, contribuie şi contracţia ritmică a sfincterului esofagian inferior [3] cât şi mărimea hiatusului esofagian diafragmatic. Nu în ultimul rând factorii responsabili de fixarea stomacului (ligamentul gastro-frenic, micul epiplon şi artera gastro-epiplonică stânga prin trepiedul de ancorare Mouchet), dacă sunt slab dezvoltaţi, contribuie la producerea unei hernii hiatale sau la un refluxul gastro-esofagian.

Lungimea esofagului abdominal mai mică de 2,5 cm predispune, de asemenea, la boală.

La nou-născut, în special în primele 10 zile de viaţă există un reflux gastro-esofagian „fiziologic", care dispare progresiv până la finele perioadei neonatale. Nu trebuie considerat patologic la această vârstă. De asemenea, nu trebuie interpretat ca patologic, un reflux gastro- esofagian izolat, mic, nerepetitiv. Capacitatea esofagului de a îndepărta conţinutul endoesofagian constituie clearance-ul esofagian care devine posibil prin unde peristaltice provocate de deglutiţie, unde provocate chiar de conţinutul endoluminal şi unde peristaltice nesistematizate cu un sfincter mai mult

Scanned with OKEN Scanner

fiziologic decât anatomic [4]. Studiile manometrice au demonstrat maturarea sa funcţională de-abia după vârsta de 6–7 săptămâni. Acest sfincter prezintă un tonus de 15–30 mmHg, care poate fi influenţat spre hipertonie (gastrina, ranitidina colinergice, metoclopramid, histamina prostaglandinele F2 alfa, substanţele alfa-adrenergice etc.) sau spre hipotonie (glucagon secretină colecistochinină, prostaglandinele, E1, E2, A2, substanţele beta-adrenergice, anticolinergice, diazepam, vasopresina etc.)

Un alt complex anatomo-fiziologic ce trebuie remarcat, este motilitatea şi integritatea anatomică antro-piloro-duode-nală, care odată alterate pot determina producerea refluxului gastro-esofagian [5].

A confunda hernia hiatală cu refluxul gastro-esofagian este astăzi o gravă greşeală în demersul teoretic al diagnosticianului. După cum am văzut, există hernii hiatale fără reflux gastro-esofagian, după cum există reflux gastro-esofagian în absenţa unei hernii hiatale evidente.

FIZIOPATOLOGIE

Refluxul gastro-esofagian conduce la instalarea unei esofagite de reflux. Dintre factorii care contribuie la apariţia esofagitei remarcăm:

– durata refluxului şi frecvenţa apariţiei lui;
– volumul conţinutului gastric refluat;
– compoziţia conţinutului gastric refluat;
– asocierea cu conţinut bilo-pancreatic;
– capacitatea de clearance esofagian;
– rezistenţa mucoasei esofagiene la agresiunea peptică.

Rolul acidului clorhidric în producerea esofagitei în producerea esofagitei de reflux (peptice) este determinant atât prin acţiunea sa directă prin hidrolizare proteinelor, cât şi prin acţiunea sa indirectă de activare a pepsinei gastrice. Leziunile produse sunt cu atât mai severe cu cât timpul de contact este mai prelungit cu cât refluxul este mai frecvent şi cu cât *clearance*-ul esofagian este mai deficitar.

Clearance-ul esofagian acţionează atât prin îndepărtarea conţinutului acid refulat cât şi prin neutralizarea pH-ului restant prin înghiţirea salivei. Leziunile peptice esofagiene constituite împiedică efectuarea unui *clearance* de calitate constituindu-se într-un cerc vicios devastator [6]. Leziunile ulcerative esofagiene determină microhemoragii repetitive care anemiază bolnavul. În timp aceste leziuni evoluează spre fibrozare şi constituirea unei stenoze esofagiene. De asemenea, refluxul gastro-esofagian este responsabil de infecţii bronho-pulmonare recurente ce au tendinţa de cronicizare, iar în unele cazuri poate fi responsabil de sindromul de moarte subită.

Pe timpul nopţii, refluxul gastro-esofagian important poate refula în căile respiratorii (S. Mendelson) producând obstruarea acestora şi decesul. În cadrul sindromului Roviralta (sindromul freno-piloric), refluxul gastro-esofagian este secundar stenozei hipertrofice de pilor şi nu se tratează prin fundoplicatură, ci doar prin pilorotomie extramucoasă [7].

DIAGNOSTIC

DIAGNOSTIC CLINIC

Simptomatologia clinică este dominată de regurgitaţie şi vărsătură care apar în primele zile de viaţă în 90% din cazuri. Staţionarea în greutate sau o curbă ponderală lentă (60%), asociate cu semne respiratorii (30%), anemie (20%), pirozis şi ruminaţie (5%) pot fi evocatoare pentru stabilirea diagnosticului clinic [8].

Vărsăturile se instalează precoce din primele zile de viaţă. Apar imediat după masă sau pot fi şi mai tardive predominând noaptea. Aspectul vărsăturilor este alimentar în majoritatea cazurilor, dar pot conţine şi striuri maronii (sânge înghiţit) iar în mod excepţional cu aspect bilios (când se asociază un reflux gastro-duodenal).

Stagnarea ponderală se datorează unui aport caloric insuficient (vărsături repetate), unei anorexii secundare asociate, unei disfagii legate de apariţia unei esofagite (la copii mai mari).

Infecţiile bronho-pulmonare repetate, prezente în 30% din cazuri, crizele de apnee, stridorul laringeal pot fi evocatoare pentru RGE.

Sindromul anemic este determinat atât de pierderile mici şi repetate prin microhemoragiile esofagiene, cât şi prin carenţă de aport. Anemia este de obicei hipocromă, microcitară.

Pirozisul este prezent clinic la copiii mai mari şi este descris ca o arsură retrosternală şi epigastrică iar ruminaţia copiilor cu reflux trebuie diferenţiată de cea a copiilor cu boli psihice.

Sindrom Sandifer – la copii există o atitudine posturală a extremităţii cefalice determinată de

Scanned with OKEN Scanner

contractura muşchilor gâtului, poziţie în care copilul poate limita refluxul gastro-esofagian.

DIAGNOSTICUL PARACLINIC

Examinările paraclinice comple- mentare, care vin să confirme diagnosticul clinic, ce se pot efectua sunt:

Explorarea radiologică; a fost pentru mult timp singura în măsură să fie efectuată ca explorare paraclinică în această boală. Aceasta se poate realiza prin radiografii abdominale (simple sau cu substanţă de contrast), cât şi prin examinarea radioscopică. Inconstantă şi cu o concordanţă de 45–85% pe diferita statistici [2], poate genera confuzii în general la nou-născuţii şi sugarii cu reflux gastro-esofagian ocazional. În 1978, Mc Cauley şi colab. au încercat să standardizeze procedeul de explorare radiologică, folosind ca substanţă de contrast sulfatul de bariu diluat în glucoză în părţi egale, care se administrează cu biberonul. Rareori este necesară administrarea prin sondă orogastrică (bolnavi inconştienţi sau cu incoordonare faringo-esofagiană). Se adminstrează întrc 60–200 ml soluţie baritală, urmărindu-se fluoroscopic pasajul esofagian. Bolnavul se examinează în decubit lateral drept, în poziţie Trendelenrburg, în decubit ventral şi din incidenţă oblică. Nu vom efectua manevre prin care să creştem presiunea intraabdominală. Se poate astfel evidenţia existenţa refluxului gastro-esofagian (fig. 11.1) şi se poatc aprecia importanţa acestuia.

Figura 11.1. Pasaj esofagian baritat.

Mc Cauley a clasificat refluxul gastro-esofagian la copil în 5 grade:

– gradul I – reflux limitat la esofagul distal;

– gradul II – reflux ce se extinde proximal până la carină, fără a interesa esofagul cervical;

– gradul III – reflux ce inundă şi esofagul cervical;

– gradul IV – reflux persistent în esofagul cervical asociat cu calazia;

– gradul V – reflux asociat cu aspirarea traheală sau bronho-pulmonară.

Pentru a simplifica din punct de vedere clinic această clasificare, Mc Cauley a împărţit refluxul gastro-esofagian în două forme:

– forme minore de refux – gradul I şi II;

– forme majore de reflux – gradul III, IV şi V.

Explorarea radiologică cu substanţă de contrast permite de asemenea evidenţierea unei esofagite, a unei stenoze peptice, a brahiesofagului şi/sau a bronho- pneumopatiilor asociate.

Esofagoscopia cu biopsia mucoasei esofagiene face parte din toate protocoalele exploratorii recomandate în ultimii ani pentru diagnosticul refluxului gastro-esofagian. Această metodă permite evidenţierea directă a leziunilor esofagitei peptice, putând aprecia şi evoluţia acestora sub tratamentul instituit.

Esofagoscopia trebuie asociată cu puncţia biopsie ce vizează prelevarea unui fragment de mucoasă esofagiană în toată grosimea ei. Se va folosi un fibroscop flexibil de uz pediatric.

Leziunile peptice esofagiene se pot clasifica prin vizualizare directă în 4 stadii (Savary şi Monier) (fig. 11.2):

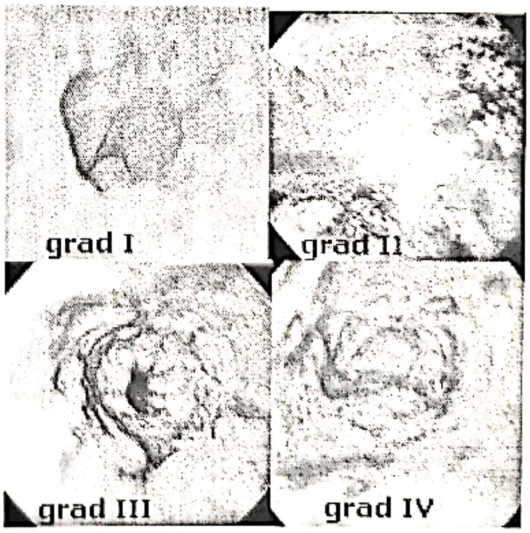

Figura 11.2. Leziunile peptice esofagiene (Savary şi Monier).

Scanned with OKEN Scanner

– stadiul I: evidenţiem una, maximum două leziuni eritematoase, neconfluente cu exudat absent sau minor;

– stadiul II: leziuni erozive confluente, cu exudat, dar care nu interesează circumferenţiar esofagul;

– stadiul III: leziunile interesează întreaga circumferinţă, există exudat abundent, hemoragii şi false membrane;

– stadiul IV: sunt evidente leziuni ulceroase, stenoze, retracţii cicatriciale etc.

Tendinţa actuală este de a aprecia severitatea leziunilor endoscopice utilizând clasificarea Los Angeles adoptată în 1994. Conform acestei clasificări esofagita poate avea patru grade [9]:

Gradul A: una sau mai multe zone de pierdere de substanţă mai mici de 5 mm.

Gradul B: cel puţin o pierdere de substanţă mai mare de 5 mm, dar neconfluentă.

Gradul C: cel puţin o pierdere de substanţă extinsă între 3 sau 4 pliuri de mucoasă, dar necircumferenţială.

Gradul D: pierdere de substanţă circumferenţială.

Biopsia de mucoasă esofagiană evidenţiază un bogat infiltrat celular (limfocitar, granulocitar, plasmocitar) şi importantă hiperplazie bazocelulară (fig. 11.3).

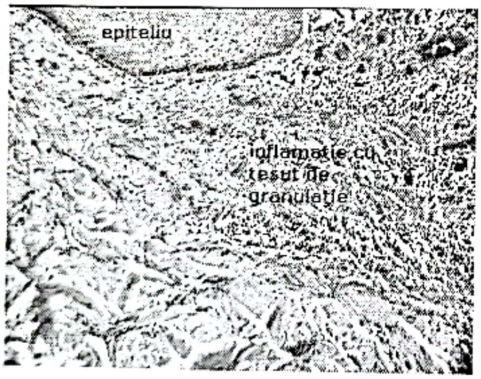

Figura 11.4. Aspect histopatologic în esofagita peptică.

Esofagomanometria a fost introdusă în practica medicală în 1977 de către Euler şi Amend. Se evidenţiază hipotonia sfincterului esofagian inferior.

Valoarea normală a tonusului sfincterian este 15–30 mm Hg. O scădere a acestuia sub 15 mm Hg se poate solda cu apariţia unui reflux, iar o scădere sub 6 mm Hg indică prezenţa unei esofagite.

Scintigrafia eso-gastrică a fost promovată în 1976 de Fisher şi colab. şi se realizează prin administrarea pe cale orală de radioizotopi Tc^{99m} sulfocoloidal.

Ecotomografia a fost introdusă în explorarea refluxului gastro-esofagian în 1984 de Naik şi Moore, prezentând o serie de avantaje specifice metodei.

Bolnavul poate fi examinat pe un interval mare de timp (fără riscuri de iradiere), repetitiv, furnizând detalii anatomice superioare celorlalte explorări.

pH-metria esofagiană /24h. În mod normal ph-ul esofagian trebuie să fie cuprins între 4–5 [10]. Evidenţierea unui pH mai mic de 4 stabileşte existenţa unui reflux gastro-esofagian acid, iar un pH mai mare de 5 poate fi cauza unui reflux alcalin, de asemenea dăunător. Procedeul a fost introdus în practica medicală de Tuttle şi Grosman în 1958 şi perfecţionat în 1974 de Johnson şi De Meester.

EVOLUŢIE

Evoluţia fără tratament a bolnavilor cu refluxul gastro-esofagian a fost bine sistematizată de Carré. Acesta a remarcat că 60% din nou-născuţii cu această boală se vindecă spontan până la 18 luni de viaţă,cu dispariţia refluxului, în special după diversificarea alimentaţiei şi ridicarea copilului iniţial în şezut şi mai apoi în picioare. Doar 30% din pacienţi au prezentat simptome până în jurul vârstei de 4 ani. În absenţa oricărei terapii evoluţia spre deces a fost semnalată doar la 5% din cazuri, la restul instalându-se stenoze esofagiene. Ca atare un tratament chirurgical operator nu este indicat, mai ales dacă nu semnalăm o agravare a cazurilor. Tratamentul medical trebuie însă instituit pentru a preveni instalarea eventualelor complicaţii în această „etapă de aşteptare".

TRATAMENT

TRATAMENTUL MEDICAL

Are următoarele obiective:

- Prevenirea şi reducerea refluxului;
- Creşterea tonusului sfincterului esofagian inferior şi creşterea capacităţii de clearance esofagian;
- Ameliorarea compoziţiei materialului refluant;
- Protejarea mucoasei esofagiene.

Aceste obiective pot fi realizate prin tratament dietetic, postural şi medicamentos:

Scanned with OKEN Scanner

Tratamentul dietetic

Pornind de la observaţia clinică ce evidenţiază o creştere a refluxul gastro-esofagian în caz de distensie brutală a stomacului recomandăm administrarea unor prânzuri mici şi repetate care însă vor trebui să asigure necesarul hidric, electrolitic, caloric şi de principii alimentare esenţiale, specific vârstei [8]. Cu toate că proteinele au un efect pozitiv prin creşterea tonusului sfincterului esofagian inferior, iar lipidele scad acest tonus, rezultatul modificării proporţiei dintre aceste principii în alimentaţie este incert neconcludent.

Alimentaţia nou-născutului şi mai apoi a sugarului mic poate fi „îngroşată" prin introducerea precoce a făinosului şi printr-o diversificare timpurie, cu precauţie pentru a nu perturba funcţia de digestie şi absorbţie a alimentelor. Pentru a preveni refluxul alimentaţia poate fi administrată pe sonda naso-jejunală, minimalizându-se conţinutul gastric şi riscul de reflux.

La copiii mai mari se vor evita alimentele care scad tonusul bazal al sfincterului esofagian inferior precum: ciocolata, menta, cafeaua etc.

Tratamentul postural

Este de departe cel mai vechi procedeu terapeutic al acestei afecţiuni. Până la finele deceniului VIII al secolului nostru poziţia semişezândă în unghi de înclinaţie de 60°, obţinută în scaune speciale, era considerată a fi cea în care refluxul este inexistent. Studiile esomanometrice mai recente au demonstrat însă că menţinerea unui unghi de 30° este suficientă pentru a împiedica refluxul.

Această poziţionare a pacienţilor trebuie menţinută pe tot timpul celor 24 de ore, în special pe timpul nopţii, când tonusul sfincterului esofagian scade, *clearance*-ul esofagian este diminuat şi când aciditatea sucului gastric creşte nefiind tamponată de alimente.

Tratamentul postural se face în paralel cu cel dietetic şi medicamentos, fiind menţinut cel puţin o lună după dispariţia semnelor clinice.

Tratamentul medicamentos îşi propune:

- scăderea acidităţii gastrice;
- îmbunătăţirea *clearance*-ului esofagian;
- creşterea tonusului esofagian inferior;
- favorizarea evacuării gastrice;
- protejarea mucoasei esofagiene;
- corectarea sindromului anemic;
- tratarea intercurenţelor respiratorii.

Metoclopramida – antidopaminergic central şi periferic – (în doză de 0,1–0,5 mg/kgc) creşte tonusul sfincterului esofagian inferior, stimulează peristaltica esofagiană şi favorizează evacuarea pilorică. Administrarea sa în ultimii ani a fost restrânsă datorită efectelor sale secundare (spasme faciale, ale muşchilor globilor oculari cu reflexe oculogire) [11].

S-au mai folosit Domperidom, Cisapride (0,2 mg/m^2). O asociere medicamentoasă posibilă şi utilă este între bicarbonatul de sodiu, hidroxidul de aluminiu şi trisilicatul de magneziu (Gaviscon) care protejează mucoasa esofagiană de agresiunea clorhidropeptică. Se mai pot folosi cu succes inhibitorii receptorilor alfa2-histaminici ca Cimetidina sau Ranitidina [6, 9].

Alături de aceste substanţe care acţionează asupra lanţului patogenic al bolii, se mai pot asocia se va corecta sindromul anemic (dacă este prezent) şi se vor trata intercurenţele respiratorii (dacă este cazul).

TRATAMENTUL CHIRURGICAL

Se va indica doar în cazul:

- eşecului tratamentului medical corect aplicat;
- refluxului gastro-esofagian asociat unei hernii hiatale;
- refluxului gastro-esofagian secundar unei atrezii esofagiene operate;
- intercurenţelor respiratorii repetitive;
- esofagitei grave sau stenozei esofagiene constituite;
- sindromului Sandifer.

Obiectivele tratamentului chirurgical antireflux sunt:

- accentuarea unghiului lui Hiss;
- creşterea porţiunii intraabdominale a esofagului;
- întărirea zonei intracardiale.

Toate aceste obiective vor trebui realizate fără însă a stânjeni deglutiţia fără a perturba motilitatea eso-gastrică şi fără a împiedica eructaţia.

Sunt cunoscute numeroase tehnici chirurgicale pentru tratarea refluxului gastro-esofagian: Nissen, Lortat Jacob, Toupet, Dor, gastropexia anterioară Boerema, fundoplicatură anterioară Thal, modificată de Ashcraft, tehnica Boix-Ochoa, etc. De o largă răspândire în practica chirurgicală este tehnica de fundoplicatură Nissen (1956) pe care o vom descrie în continuare [12, 13].

Scanned with OKEN Scanner

Calea de abord recomandată este calea abdominală. Calea toracică o recomandăm doar la pacienții la care s-a diagnosticat un brahiesofag. Incizia este longitudinală, xifoombilicală. După deschiderea peritoneului se va secționa ligamentul triunghiular al lobului stâng hepatic (fig. 11.4) cu precauție pentru a nu leza vena suprahepatică stângă sau diafragmatica inferioară. Lobul hepatic stâng mobilizat astfel, se va îndepărta cu blândețe spre dreapta (fig. 11.5). Se va încerca mobilizarea fornixului gastric, fiind necesară uneori secționarea între ligaturi a 3–4 vase scurte, directe freno-gastrice (fig. 11.6).

Incizăm apoi peritoneul parietal posterior ce corespunde joncțiunii eso-gastrice și se secționează membrana Leimer-Bertolli, fără a leza nervii vagi ce însoțesc esofagul la acest nivel.

Facultativ pentru o mai bună expunere se poate secționa porțiunea superioară a ligamentului gastro-hepatic (în zona avasculară). În lumenul esofagian se va introduce o sondă pe tot timpul fundoplicaturii, pentru a nu stenoza lumenul esofagian. Tuberozitatea gastrică se va înfășură ca un manșon în jurul porțiunii abdominale a esofagului și se va fixa în această poziție prin câteva puncte de sutură separate, extramucoase, aceasta încheind practic intervenția (fig. 11.7, 11.8).

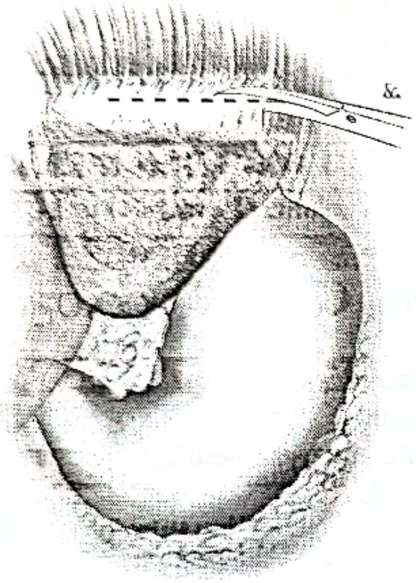

Figura 11.4. Secționarea ligamentului triunghiular.

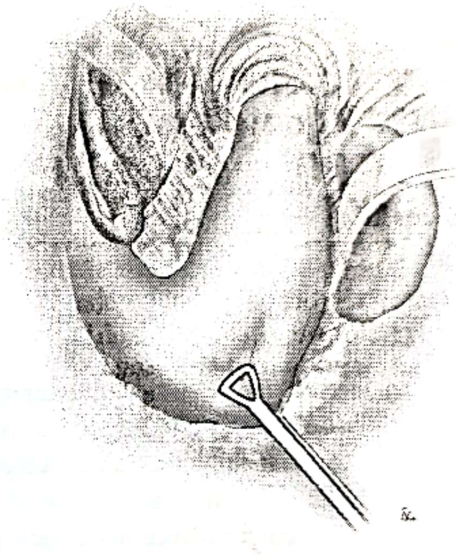

Figura 11.5. Mobilizarea lobului hepatic stâng.

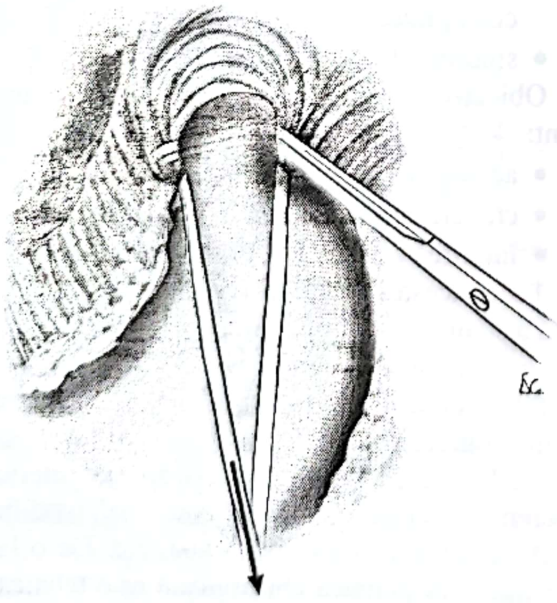

Figura 11.6. Mobilizarea fornixului gastric.

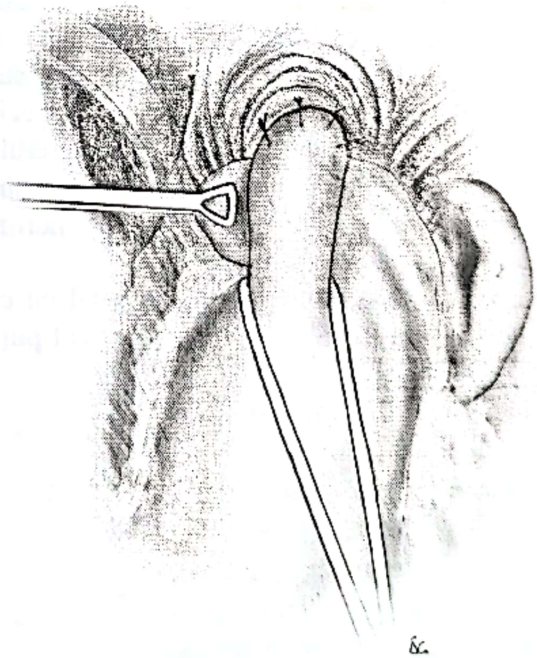

Figura 11.7. Crearea manșonului tuberozitar.

Scanned with OKEN Scanner

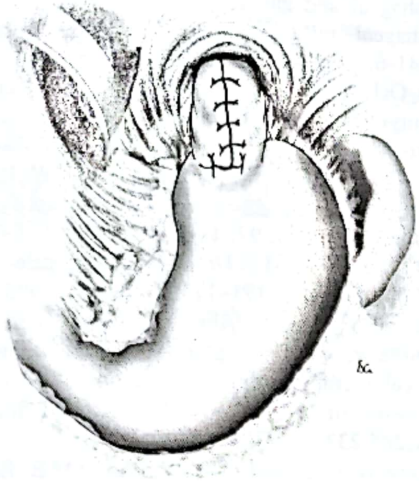

Figura 11.8. Definitivarea fundoplicaturii.

Se poate îngusta facultativ hiatusul esofagian (fig. 11.9). Plaga operatorie se suturează pe planuri anatomice.

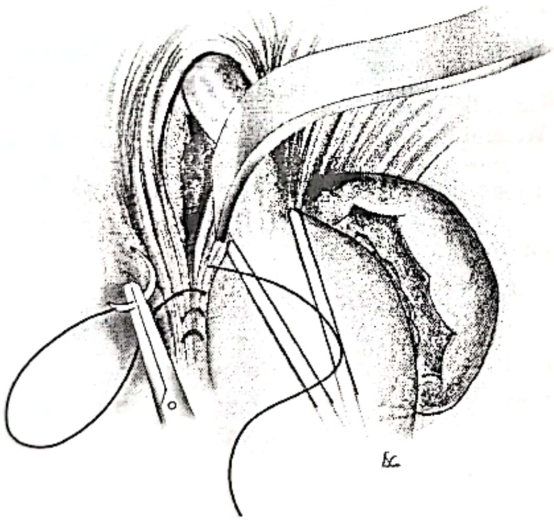

Figura 11.9. Îngustarea hiatusului esofagian.

Tehnicile laparoscopice utilizate în tratamentul refluxului gastro-esofagian respectă aceleaşi principii şi obiective ca în chirurgia clasică. Vizibilitatea este net superioară în abordul laparoscopic dar riscul perforării esofagului este mai mare.

Există mai multe procedee tehnice laparoscopice pentru cura chirurgicală în boala de reflux gastroesofagian si hernia hiatala. Pe cale abdominală, se pot efectua fundoplicaturile totale cu valvă de 360° (Nissen, Rossetti, Floppy-Nissen), fundoplicatură posterioară cu valva de 180° (Toupet), fundoplicatură anterioară (procedeul Dor), cardiopexia Hill [14].

Cel mai frecvent procedeu antireflux laparoscopic practicat este fundoplicatura Nissen. Operaţia Nissen laparoscopică vizează două etape: prepararea hiatusului esofagian şi realizarea valvei antireflux (fig. 11.10).

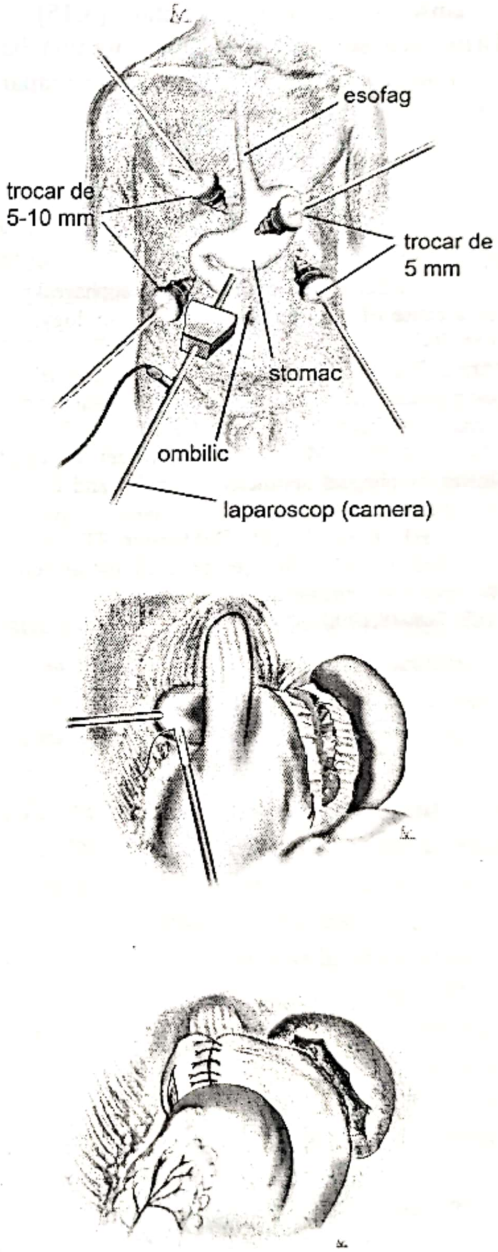

Figura 11.10. Operaţia Nissen – abord laparoscopic.

Scanned with OKEN Scanner

COMPLICAŢII

Alături de complicaţiile comune oricărei laparotomii (ocluzie intestinală prin boală aderenţială, infecţii, sângerare etc.) mai pot apărea postoperator: hernia paraesofagiană prin alunecarea intratora- cică a fundoplicaturii, perforaţia esofagiană sau gastrică, disfagia.

Recidiva refluxului gastro-esofagian este rară (1–3%). O altă complicaţie posibilă este dilataţia acută de stomac ce apare în urma imposibilităţii pacientului de a vomita şi/sau a eructa din cauza unui manşon gastric mult prea etanş [8,15].

Urmărirea se face prin esofagogramă baritată la 3–6 luni postoperator sau în caz de reapariţie a simptomatologiei clinice.

BIBLIOGRAFIE

1. Neuhauser ED, Berenberg W., Cardioesophageal relaxation as a cause of vomiting in infants. Radiology; 48: 480-4861947.
2. Arasu T.S., Wyllie R., Fitzgerald J.F., *et al.*, Gastro-esophageal reflux în infants and children: comparative accuracy of diagnostic methods. J. Pediatr. 96: 798-803;1980.
3. Zaninotto G, DeMeester TR, Schwizer W, *et al.*, The lower esophageal sphincter în health and diseas. Ann. J. Surg.; 155: 104-11;1988.
4. Stein HJ, Eypasch EP, DeMeester TR, Smyrk TC, Attwood SE. Circadian esophageal motor function in patients with gastroesophageal reflux disease; Surgery; 108: 769-78;1990.
5. Hillemeier A.C, Grill B.B, Mc.Callum R., Gryboski J. Esophageal and gastric motor abnormalities in gastro-esophageal reflux during infancy. Gastroenterology; 84:741-6; 1983.
6. Boix-Ochoa J, La Fuente J.M., Gil-Vernet J.M. Twentyfour-hour esophageal pH monitoring in gastroesophageal reflux. J Pediatr Surg; 15: 74-781980.
7. Fonkalsrud E.W., Ament M.E.,Berquist W. E., Surgical management of the gastroesophageal reflux syndrome în childhood. Surgery; 97: 42-8;1985.
8. Boia E., Boia M., Urgenţe chirurgicale neonatale, Ed. Popa's Art, pg. 171–173, Timişoara, 1995.
9. Spechler SJ, Lee E, Ahnen D, Goyal RK, Hirano I, Ramirez F, *et al.* Longterm outcome of medical and surgical therapies for gastroesophageal reflux disease: follow-up of a randomized controlled trial. JAMA 2001;285:2331-8.
10. Berquist W. E., Fonkalsrud E.W., Ament M.E., Effectiveness of Nissen fundoplication on gastroesophageal reflux în children as measured by 24-hour intraesophageal pH monitoring, J. Pediatr. Surg., 16: 872-5; 1981.
11. Bright-Asare P., El. Bassoussi M., Cimetidine, metoclo-pramide or placebo în the treatment of simptomatic gastroesopha- geal reflux, J. Gastroenterol; 2: 149-56;1980.
12. Aschraft K.W., Holder T.M., Amoury R.A. *et al.* – The Thal fundoplication for gastroesophageal reflux, J. Pediatr. Surg., 19: 480-3;1984.
13. Thal A. P., A unified approach to surgical problems of the esophagogastric junction. Ann.J. Surg.; 168: 542-6;1968.
14. Watson D.I., Jamieson G.G., Baigrie R.J. *et al.* Laparoscopic surgery for gastro-esophageal reflux: beyond the learning curve. Br J Surg 1996; 83: 1.284-7.
15. Weber T.R., A prospective analysis of factors influencing outcome after fundoplication. J. Pediatr. Surg., 30: 1061-4;1995.

Scanned with OKEN Scanner

Capitolul 12
STENOZA HIPERTROFICĂ DE PILOR

CORINA ZAMFIR, TUDOR ZAMFIR, MIRCEA ARDELEAN

DEFINIȚIE

Stenoza de pilor este o malformație congenitală care se caracterizează prin hipertrofia musculaturii pilorului, devenind astfel un obstacol în evacuarea gastrică şi determinând un sindrom subocluziv, manifestat prin vărsături şi denutriție.

ISTORIC

Primii autori care au semnalat această afecțiune au fost Amstrong şi Beardsley la sfârşitul secolului XV. Tabloul clinic complet este descris de Hirschsprung în 1888 [1]. Referitor la tratament, meritul cel mai important îl are Fredet, care în 1907 face prima piloromiotomie extramucoasă longitudinală şi o suturează transversal. Ramstedt câțiva ani mai târziu, în 1912, aduce îmbunătățiri tehnicii operatorii a lui Fredet, susținând că nu este necesară închiderea breşei musculare pilorice [2].

INCIDENȚĂ

Stenoza de pilor este mult mai frecventă la populația albă decât la afro-americani şi asiatici. Prevalența este de 1–3/1000 nou-născuți. Băieții sunt de 4 ori mai afectați decât fetele. Copiii părinților care au avut stenoză de pilor sunt mai predispusi de 3–4 ori de a avea aceasta boală față de populația generală, în special primul nou-născut băiat [3].

ETIOLOGIE

Etiologia este încă obscură şi controversată. Există evidența predispoziției genetice şi a influenței factorilor de mediu (modul de hrănire: alăptat la sân sau lapte artificial, varații sezoniere).

Dintre numeroasele supoziții patogenice menționăm câteva:

I. Teoria originii congenitale printr-un defect de dezvoltare al pilorului fetal. Această ipoteză este susținută de posibilitatea de a găsi pilorul hiprtrofiat de la naştere (Desaut a diagnosticat oliva la un făt nascut la 7 luni şi Gravitz la un nou născut de 36 de ore). Studii recente contrazic originea congenitală. Unul dintre ele a evaluat ecografic pilorul, prin măsurarea lui imediat după naştere, la 1400 de nou-născuți consecutivi, prin măsurarea lui, fără a găsi nici o anomalie. Totuşi 9 dintre aceşti copii au dezvoltat o stenoza hipertrofică de pilor [4].

II. Teoria spasmului hipertrofiant datorat unei dereglări a inervației pilorice care ar produce o alterare a relaxarii. S-a constatat o scădere a numărului celulelor nervoase ganglionare Meissner şi Auerbach, dar şi o lipsă de maturare a acestora la nivelul musculaturii circulare [5].

III. Teoria hipertrofiei mucoasei pilorice, a fost considerată o perioadă drept cauză a stenozei de pilor [6]. La trecerea laptelui digerat, transformat în cheaguri, se produce un edem al mucoasei şi submucoasei care ar împiedica evacuarea stomacului şi secundar, ar apărea hipertrofia musculaturii pilorice.

IV. Teoria nivelului crescut al gastrinei ar putea fi considerată cauză a stenozei de pilor.

Scanned with OKEN Scanner

Aceasta este contrazisă de autori care susţin că hipergastrinemia şi hiperaciditatea apar datorită întârzierii în evacuarea stomacului [7].

V. Teoria tulburărilor de inervaţie. Studii recente cu anticorpi monoclonali, au arătat o densitate scăzută la nivelul pilorului hipertrofiat a terminaţiilor nervoase şi neurofilamentelor atât la nivelul musculaturii circulare cât şi longitudinale [8].

VI. Teoria VIP – *Vasoactive Intestinal Peptide*, care produce relaxarea musculaturii netede gastro-intestinale. Studiile pe iepuri au arătat că VIP scade intenstatea şi durata contracţiei pilorice direct proporţional cu cantitatea ei, putând fi o cauză a acestei boli [9].

În concluzie, nici una din aceste teorii nu poate susţine singură etiologia stenozei hipertrofice de pilor, fiind considerată ca multifactorială.

FIZIOPATOLOGIE

Hipertrofia musculară pilorică şi edematierea mucoasei duc la instalarea tabloului clinic (fig. 12. a,b). Apariţia tardivă a simpto-matologiei se explică astfel: mucoasa pilorică este normală în primele zile după naştere. Datorită trecerii forţate a laptelui digerat prin canalul piloric îngustat, mucoasa se edematiază, accentuând fenomenul de obstrucţie (fig. 12.1c). Edemul scade dacă alimentaţia este întreruptă pentru câteva zile sau dacă se administrează numai apă şi ceai. La început vărsăturile sunt în jet, datorită forţei musculaturii gastrice, apoi scad în intensitate, dar cresc în cantitate, deoarece laptelui ingerat i se adaugă secreţia gastrică.

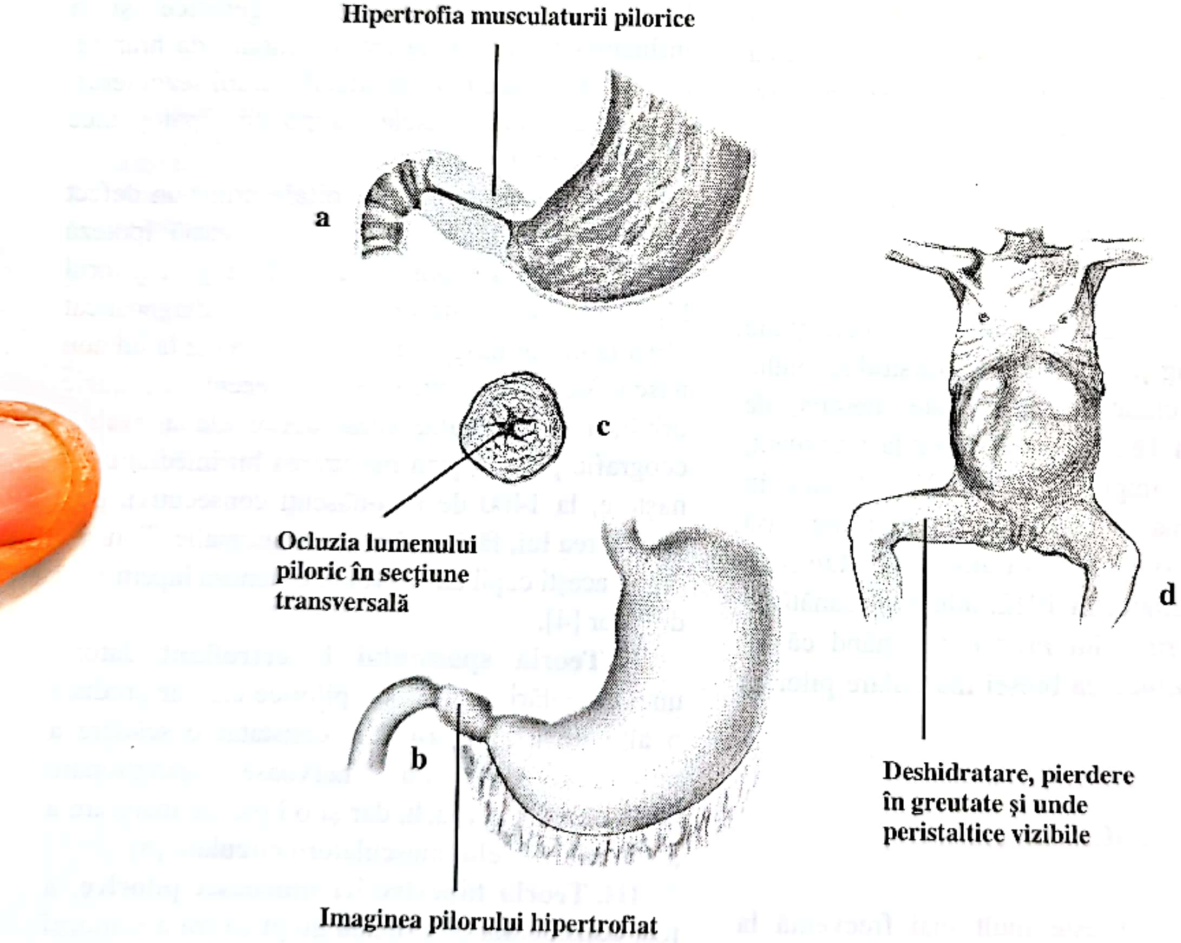

Figura 12.1 (a–d). Fiziopatologia stenozei hipertrofice de pilor.

ANATOMIE PATOLOGICĂ

Din punct de vedere macroscopic pilorul hipertrofiat se prezintă ca o formaţiune cilindro-ovalară, de forma unei măsline cu o lungime de 2–2,5 cm şi un diametru transversal de 1–1,5 cm de consistenţă fermă, denumită şi olivă pilorică. Este de culoare albă-sidefie, cu o vascularizaţie redusă.

Scanned with OKEN Scanner

Pilorul este constituit din mucoasă, submucoasă, musculară şi seroasă. Tunica musculară este formată din fibre circulare şi longitudinale. În stenoza de pilor există o hipertrofie a musculaturii, în special a fibrelor circulare, realizând un tub rigid, cu diametru diminuat, filiform. Tunica mucoasă şi seroasă sunt normale. Porţiunea proximală a pilorului se continuă cu musculatura normală a antrului gastric. Musculatura gastrică este uşor îngroşată iar mucoasa edematiată şi congestionată, putând da naştere ocazional la mici sângerări. La sugarii mai în vârstă, la care diagnosticul se face tardiv, musculatura pilorică devine mai flască. Aproximativ 7% din copiii cu stenoză de pilor au asociate şi alte malformaţii, cele mai frecvente fiind herniile hiatale (sindromul Roviralta) şi inghinale [3].

TABLOU CLINIC

Debutul este variabil între prima şi a opta săptămână după naştere, cel mai des în a doua sau a treia săptămână. Este brusc, cu vărsături după fiecare masă, cu afectarea stării generale. La început, vărsăturile sunt puţin abundente, emise cu forţă, în jet, explozive, apărând imediat după supt şi nu conţin bilă. Vărsătura este formată din lapte, amestecată cu salivă şi mucus. Copilul este agitat, plânge de foame. Pe măsură ce trece timpul, musculatura gastrică oboseşte, stomacul se dilată şi devine aton. Vărsăturile apar mai târziu după masă şi sunt mai abundente cantitativ deoarece laptelui ingerat se adaugă secreţia gastrică. Sugarul are apetitul prezent, este chiar flămând, plânge de foame după fiecare vărsătură, este agitat. Dacă nu se diagnostichează repede şi simptomatologia persistă, copilul scade în greutate, se deshidratează, tegumentele devin uscate, palide, turgorul diminuă, ţesutul subcutanat se reduce, faciesul capătă aspectul de om bătrân, simian (fig. 12.d). Constipaţia este frecventă (scaun la 2–3 zile), urinile sunt hipercrome. Datorită vărsăturilor repetate şi persistente mucoasa gastrică se congestionează, poate apărea gastrita şi mici sângerări, care vor schimba culoarea vărsăturilor, având aspectul maroniu sau „în zaţ de cafea" [10]. O întârziere marcată în stabilirea diagnosticului duce la apariţia letargiei şi a scaunelor diareice („scaune de înfometare").

La examenul local al abdomenului se observă în epigastru undele peristaltice ale stomacului, de la stânga la dreapta, traversând epigastrul. Oliva pilorică se palpează sub rebordul costal drept ca o formaţiune dură, de mărimea unei măsline, mobilă sub degete. Nu este întotdeauna uşor de evidenţiat, doar dacă pacientul este foarte liniştit sau extrem de deshidratat şi slabit. De aceea, se apelează la investigaţii paraclinice pentru a confirma diagnosticul.

INVESTIGAŢII PARACLINICE

A. IMAGISTICE

1. Modern, ecografia este examenul de referinţă în stabilirea diagnosticului. Este rapid, neinvaziv şi nu expune sugarul radiaţiilor. Se observă aspectul stomacului şi al pilorului, făcându-se măsurători. Criteriile pentru confirmarea stenozei de pilor sunt: o lungime a canalului piloric egală sau mai mare de **16 mm** şi o îngroşare a musculaturii egală sau mai mare de **4 mm** (fig. 12.2, 12.3).



Figura 12.2. Secţiune pilorică longitudinală.
Se măsoară lungimea canalului şi grosimea musculaturii pilorului.

Scanned with OKEN Scanner

Figura 12.3. Secțiune transversală a pilorului prin care se evaluează diametrul lui.

2. În cazul în care ecografia nu este disponibilă sau concludentă, se apelează la examenul radiologic, tranzit eso-gastro-duodenal cu substanță de contrast. Semnele sunt directe și indirecte.

Semnele directe: canalul piloric este rigid, alungit, filiform; substanța de contrast stagnează mai multe ore în stomac și este evacuată prin vărsătură dacă nu este aspirată la timp (fig. 12.4).

Semnele indirecte: sindrom de luptă al stomacului, de scurtă durată și regulat, ce alternează cu perioade de acalmie. În formele tardive predomină perioadele de liniște, de epuizare a musculaturii gastrice, stomacul își modifică forma, se dilată, devine aton.

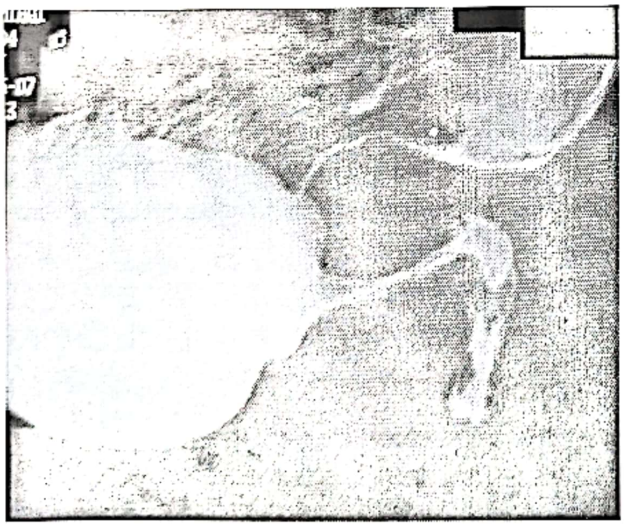

Figura 12.4. Tranzit baritat – imagine din profil a canalului piloric alungit și filiform.

B. LABORATOR

Ionograma și gazele sanguine sunt foarte utile pentru a stabili starea pacientului și reechilibrarea lui înainte de intervenția chirurgicală.

Datorită vărsăturilor se produce o importantă pierdere de lichid gastric, bogat în acid clorhidric dar și de sodiu și potasiu. Astfel apare hipocloremia, hipopotasemia și alcaloza metabolică. Prin continuarea varsăturilor, se accentuează deshidratarea.

Uneori crește bilirubina indirectă, în aproximativ 2% din pacienți determinând icter [3]. Mecanismul nu este foarte clar, se presupune că ar fi din cauza lipsei acute de aport nutritiv și ficatului imatur al nou-născutului. Icterul se rezolvă spontan după intervenția chirurgicală.

DIAGNOSTICUL POZITIV

Se bazează pe datele anamnestice, clince și paraclinice.

Istoric: perioadă de timp liber între naștere și debutul simptomelor, 2–5 săptămâni; predomină la sexul masculin, caracterul exploziv și fără aspect bilios al vărsăturilor ce apar imediat după masă la debut.

Clinic: scădere ponderală, deshidratare, constipație și oligurie. Se palpează oliva pilorică.

Paraclinic: mai ales semnele: ecografice – pilor cu o lungime egală sau mai mare de **16 mm** și o îngroșare a musculaturii egală sau mai mare de **4 mm** sau canal piloric filiform, alungit la tranzitul baritat eso-gastro-duodenal.

DIAGNOSTIC DIFERENȚIAL

Se face cu următoarele afecțiuni:

1. Greșeli de alimentație (schimbarea laptelui praf sau cantități prea mari pentru vârstă);

Scanned with OKEN Scanner

2. Megaesofag – achalazia esofagiană;
3. Refluxul gastroesofagian;
4. Anomalii cardio-tuberozitare (hernii hiatale);
5. Evacuare gastrică intârziată sau spasmul piloric fară etiologie cunoscută şi fără obstrucţie mecanică;
6. Malformaţiile congenitate ale tractului digestiv:
   a. Cu vărsăturile „albe" din: diafragmul antral, atrezia pilorică, duplicaţia antro-pilorică
   b. Cu vărsături bilioase din: atrezia sau stenoza duodenală de cauze intrinseci sau extrinseci, malrotatie cu compresia duodenului prin brida Ladd, duplicaţii pilorice;
7. Gastroenterite însoţite de vărsaturi şi diaree;
8. Boli metabolice;
9. Presiune intracraniană crescută.

EVOLUŢIE

Nediagnosticată şi netratată la timp, stenoza de pilor duce prin deshidratare şi tulburări hidro-electrolitice, la scădere în greutate şi chiar la deces.

TRATAMENT

Poate fi medical şi chirurgical.

TRATAMENTUL MEDICAL

Este mai puţin acceptat şi necesită o spitalizare prelungită. Se poate aplica sugarilor cu stare generală bună şi vărsături moderate. Constă în administrarea antispasticelor (Atropină, Scopolamină) şi mese în cantităţi mici şi dese. Deoarece frecvent acesta nu dă rezultate nu este foarte folosit.

TRATAMENTUL CHIRURGICAL

Necesită o foarte atentă reechilibrarea hidro-electrolitică înaintea intervenţiei. Deoarece stenoza de pilor nu este o urgenţă chirurgicală, se pot acorda 12–24 de ore pentru resuscitare. Nu trebuie făcută agresiv pentru că poate duce la dezechilibre importante şi convulsii. Se pune o perfuzie intravenoasă pentru rehidratare şi corectarea dezechilibrelor hidroelectrolitice cu ser fiziologic, glucoză şi clorură de potasiu.

Se întrerupe alimentatia şi se introduce o sondă nazo-gastrică pentru a menţine somacul gol. Se monitorizează urina şi electroliţii serici prin efectuarea analizei gazelor sanguine.

Tehnica chirurgicală unanim folosită este piloromiotomia extramucoasă Ramstedt-Fredet. Clasică este incizia transversală în hipocondrul drept. Pentru că dă mai bune rezultate cosmetice, în ultima vreme a câştigat teren incizia arciformă supraombilicală, eventual prelungită vertical (fig. 12.5). Aceasta are unele inconveniente: dificultăţi în exteriorizarea olivei pilorice (fig. 12.6), cu deşirarea seroasei gastrice şi uneori infecţie a plăgii operatorii datorită proximităţii ombilicului [11]. După punerea în evidenţă a pilorului se practică piloromiotomia extramucoasă Frédet într-o zonă avasculară situată pe faţa anterioară, secţionând seroasa şi musculara printr-o incizie longitudinală de la limita cu duodenul, în vecinătatea venei pilorice până la 0,5–1 cm de musculatura normală a antrului piloric (fig. 12.7).

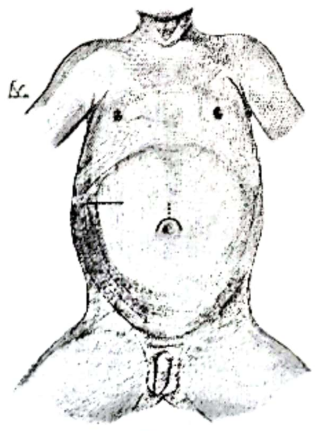

Figura 12.5. Tipuri de incizii.

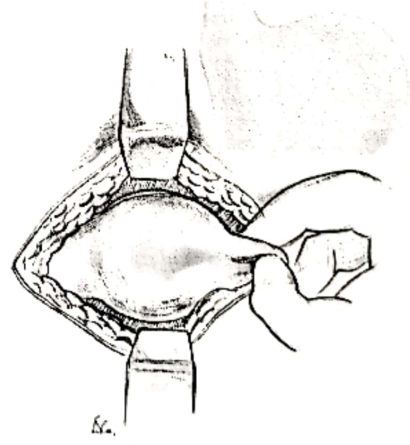

Figura 12.6. Exteriorizarea olivei pilorice.

Scanned with OKEN Scanner

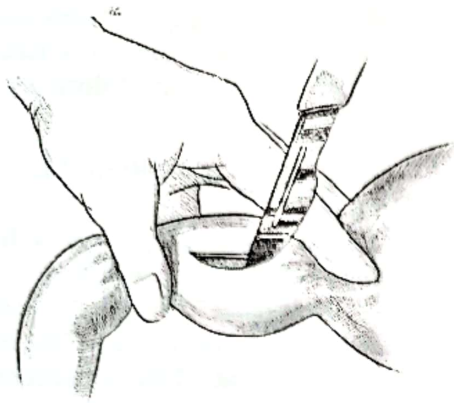

Figura 12.7. Incizia olivei pilorice în zona avasculară.

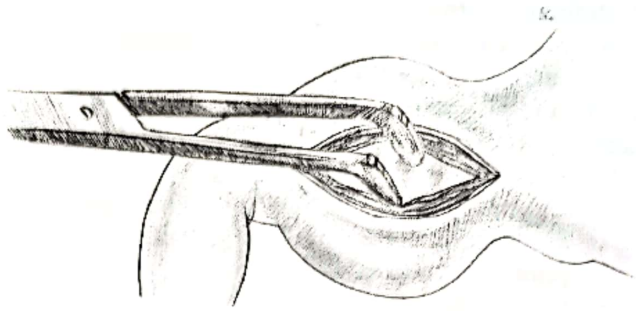

Figura 12.8. Mărirea breşei musculare.

Se măreşte breşa musculară folosind un instrument bont, disectorul Benson sau partea convexă a unei pense Halstedt (fig. 12.8, 12.11). Trebuie acordată mare atenţie extremităţii distale a inciziei unde, de obicei, se produce perforaţia gastrică. Pentru a elimina o asemenea suspiciune se cere anestezitului să injecteze aer prin sonda nazo-gastrica şi se observă dacă se exteriorizează lichid gastric sau bule. Semnul dispariţiei obstacolului piloric este expansionarea mucoasei gastrice (fig. 12.9). Dacă s-a produs o perforaţie a mucoasei, aceasta se suturează şi se creează un lambou din musculatura pilorului care se roteză pentru a o acoperi – artificiul Lamson (fig. 12.10). Închiderea peretelui abdominal se face în mai multe straturi.

Recent a câştigat din ce în ce mai mult teren abordul laparoscopic deoarece dă mai bune rezultate cosmetice, datorită inciziilor mici şi spitalizării mai scurte (fig. 12.12–12.15). Dezavantajele ar fi timpul operator mai lung şi costul mai ridicat. În ceea ce constă rata perforaţiei mucoasei gastrice (aceasta depinzînd foarte mult de experienţa operatorului) sau a realimentării postoperatorii sunt uneori comparabile [12].

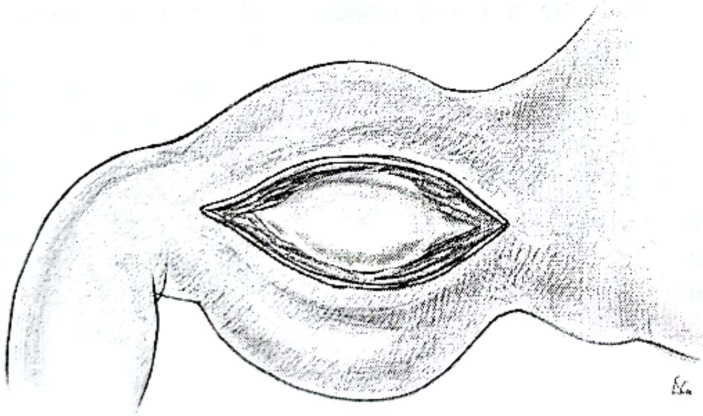

Figura 12.9. Expansionarea mucoasei prin breşa musculară creată.

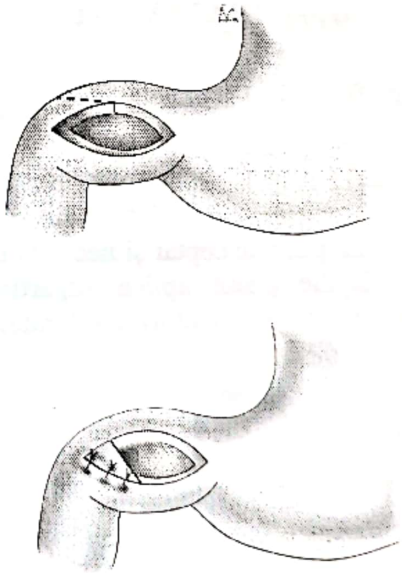

Figura 12.10. Artificiul Lamson pentru repararea perforaţiei mucoasei gastrice.

Scanned with OKEN Scanner

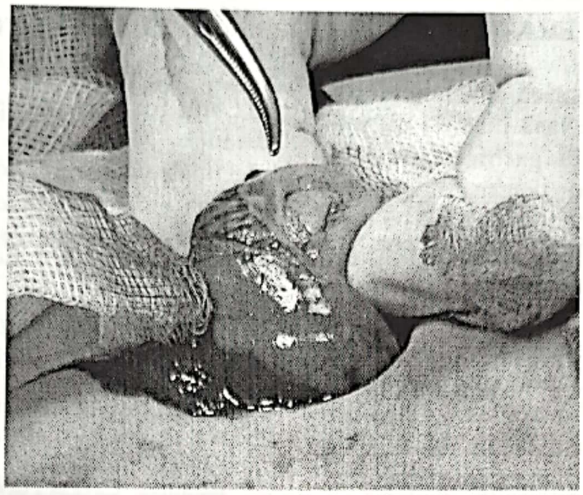

Figura 12.11. Imagine intraoperatorie – oliva pilorică este ţinută între degetele operatorului; la vârful pensei se observă breşa musculară şi mucoasa gastrică care expansionează dar şi deşirarea seroasei datorită dificultăţilor de exteriorizare printr-o incizie supraombilicală.

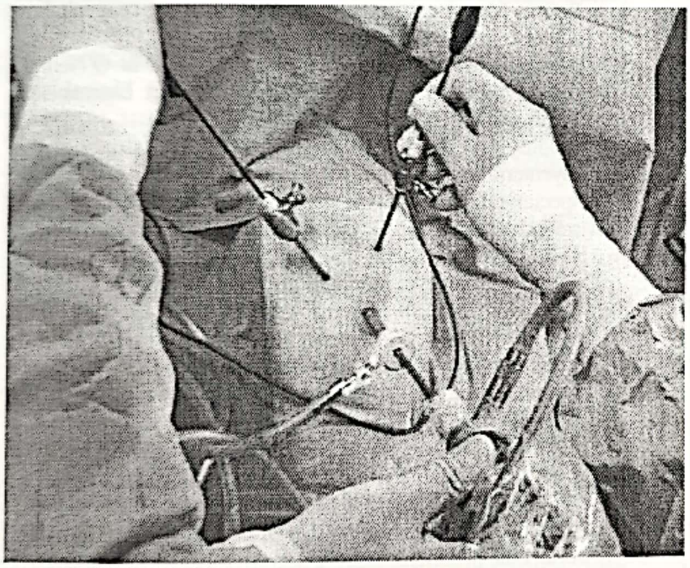

Figura 12.12. Dispoziţia trocarelor.

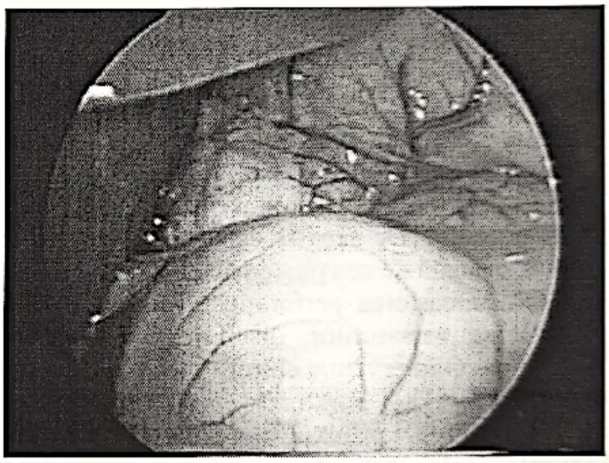

Figura 12.13. Aspectul olivei pilorice.

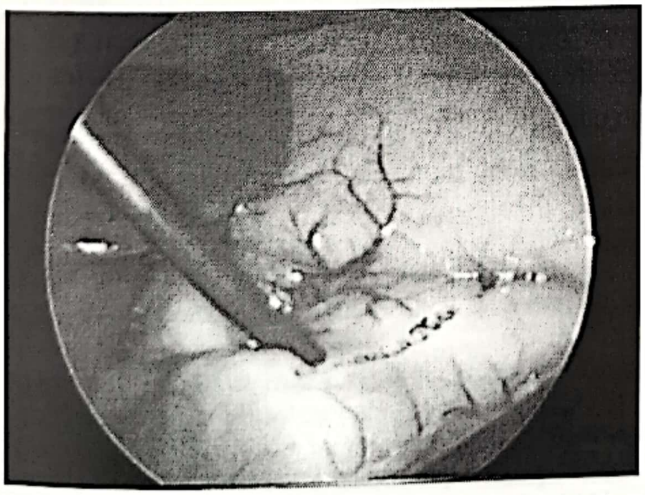

Figura 12.14. Incizia musculaturii pilorice în zona avasculară.

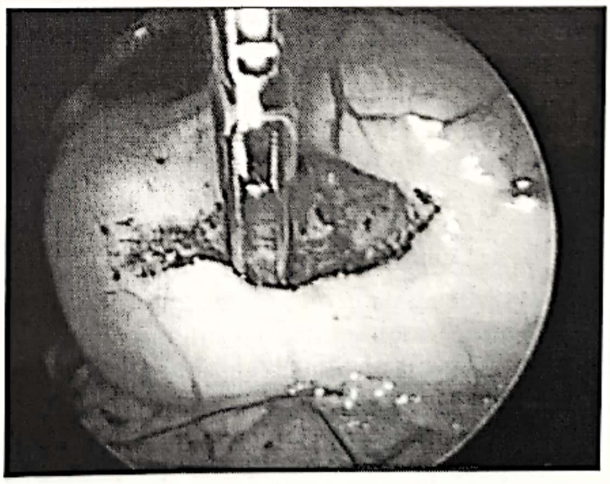

Figura 12.15. Lărgirea breşei musculare.

Scanned with OKEN Scanner

ÎNGRIJIRI POSTOPERATORII

Se scoate sonda nazo-gastrică. Pacienţilor la care s-a perforat mucoasa se lasă încă 24 de ore pentru a asigura decompresia gastrică. Fluidele intravenoase sunt mentinute pentru a asigura hidratarea până se reia alimentaţia. La 4–6 ore după trezirea din anestezie se poate începe administrarea orală de soluţii hidrozaharate în cantităţi mici, 15–20 ml, care sunt crescute progresiv. Dacă sunt bine tolerate, după 12–24 ore se poate alimenta cu lapte. Uneori mai pot apare mici regurgitaţii care se rezolvă spontan. Dacă s-a produs efracţia mucoasei gastrice lichidele sunt introduse după 24 ore, urmând aceeaşi schemă dar cu mai multă precauţie. Odată alimentaţia normală restabilită şi reluarea creşterii în greutate (după 2–3 zile), pacientul poate fi externat.

COMPLICAŢII

Piloromiotomia incompletă se manifestă prin persistenţa simptomatologiei. Un tranzit baritat poate confirma acest lucru, o noua reintervenţie fiind necesară. De aceasta dată incizia pilorică se face la distanţă de cea precedentă.

Nerecunoaşterea perforaţiei mucoasei duce la persistenţa varsaturilor, distensie abdominală şi peritonită. O interventie chirurgicală trebuie facută în urgenţă.

Gastrita şi refluxul gastro-esofagian sunt cauzele cele mai frecvente ale persistenţei vărsăturilor după 7–10 zile în postoperator.

REZULTATE POST-OPERATORII

Sunt foarte bune pe termen scurt dar şi la distanţă. Morbiditatea este scazută (legată de infecţii ale plăgii şi perforaţia gastrică) şi mortalitatea aproape nulă. De obicei decesul apare la copii cu multiple anomalii.

BIBLIOGRAFIE

1. Dufour H, Fredet P, La stenose hypertrophique du pylore chez le nourisson et son traitement chirurgical, Rev Chir 37:208,1908.
2. Ramstedt C, Zur Operation der angeborenen Pylorus Stenose, Med Klinik 8: 1702,1912.
3. Fonkalsrud E, Hypertrophic Pyloic Stenosis; în O'Neill J, Grosfeld J, Fonkalsrud E, Coran A, Caldamone A: Principles of Pedatric Surgery, Second Edition, Mosby 2003.
4. Rollins MD şi colaboratorii, Pyloric stenosis, congenital or aquired, Arch Dis Child, 64:138,1989.
5. Schwartz M, Hypertrophic Pyloric Stenosis; în O'Neill J, Rowe M, Fonkalsrud O, Coran A, Grosfeld J: Essentials of Pediatric Surgery, Hardcover, Mosby 1995.
6. Belding HD, Kernohan JW, A morphologic study of the myenteric plexus and musculature of the pylorus with special reference to the changes în hypertrophic pyloric stenosis, Surg Gynecol Obstet 97:322, 1953.
7. Lynn HB, The mechanism of pyloric stenosis and its relationship to preoperative preparation, Arch Surg 81: 453, 1960.
8. Spitz L, Zall SS, Serum gastrin levels în congenital hypertrophic pyloric stenosis, J Pediatr Surg 11: 33, 1976.
9. Ozak T şi colaboratorii, Abnormal distribution în nerve terminals în infantile hypertrophic pyloric stenosis, J Pedatr Surg 29: 655, 1994.
10. Grison E, De Augustin JC, Kalhan SC, Vasoactive intestinal polypeptide causes relaxation of the pyloric sphincter în the rabbit, J Pediatr Surg 28/ 1117, 1993.
11. Zamfir T, Stenoza hipertrofică de pilor., Curs de chirurgie şi ortopedie pedatrică; Editura Stiinţfică 1991, pag. 67–69.
12. Fujimoto T, Hypertrophic Pyloric Stenosis; în Puri P, Hollwarth M. Pediatric Surgery, Springer 2006; 34: 171-180.
13. Lobe T, Laparoscopic Treatment of Pyloric Stenosis În Coran A, Spitz L: Pediatric Surgery, Rob&Smith Operative Surgery, Chapmann&Hall Medical 1995.

Scanned with OKEN Scanner

Capitolul 13
ATREZIILE ŞI STENOZELE DUODENALE NEONATALE

CORNELIU SABETAY, OVIDIU CIOBANU, ANDREI ZAVATE

CADRU NOSOLOGIC

Atreziile şi stenozele duodenale neonatale realizează forma tipică de ocluzie intestinală înaltă la nou-născut.

Particularitatea acestor atrezii şi stenoze duodenale neonatale decurge din marea frecvenţă a anomaliilor asociate, în special cromozomice (trisomie 21), care condiţionează prognosticul acestei embriopatii.

Remarcăm interesul depistării prenatale prin recunoaşterea malformaţiei, aceasta permiţând un bilanţ precis al anomaliilor asociate prin ecografie şi cariotip fetal.

Asocierile malformative neviabile sau trisomia 21, pot propune chiar întreruperea terapeutică a sarcinii. Recunoaşterea malformaţiei permite o atenţionare imediată a nou-născutului.

Atrezia este cea mai comună cauză a obstrucţiei intestinale congenitale şi reprezintă aproape 1/3 din toate cazurile de obstrucţie intestinală la nou-născut.

Distribuţia pe sexe este aproximativ egală.

Incidenţa totală a atreziei intestinale a fost estimată la 1/2710 naşteri vii, făcând această anomalie de două ori mai comună decât atrezia de esofag sau hernia diafragmatică congenitală şi de aproape trei ori mai obişnuită decât boala Hirschsprung [1].

Atrezia este obstrucţia totală a lumenului şi trebuie diferenţiată de stenoza intestinală, care este o obstrucţie incompletă, adesea cu o prezentare întârziată a semnelor clinice.

Cu toată relativa frecvenţă a anomaliei, primul supravieţuitor al anastomozei pentru atrezia de intestin subţire nu a fost menţionat până în 1922.

Într-un bilanţ de 1498 cazuri raportate până în 1950 au fost mai puţin de 10% supravieţuitori [1].

Rata de supravieţuire a crescut rapid până la aproape 90% odată cu introducerea tehnicilor chirurgicale moderne şi a nutriţiei parenterale totale.

Rata de supravieţuire de 93% din 110 cazuri operate de atrezie şi stenoză intestinală, tratate în unitatea specială de îngrijire a nou-născuţilor din *Yale – New, Haver Hospital* în Connecticut între 1970–1989 reflectă importanţa reanimării neonatale asupra rezultatului tratamentului acestora şi asupra altor anomalii congenitale [1].

ISTORIC

La începutul secolului aceste cazuri erau totdeauna mortale, astăzi prognosticul de supravieţuire al obstrucţiei duodenale congenitale se apropie de 90%.

Calder a fost primul care a descris o atrezie duodenală în 1733, Tiedemann a descris primul pancreas inelar în 1818, iar la sfârşitul secolului XIX sunt citate primele tentative chirurgicale, nou-născuţi trataţi prin gastrostomie sau duodeno-stomie cu o mortalitate de 100%.

În 1905, Vidal, chirurg francez, salvează primul nou-născut cu stenoză duodenală practicând o gastro-jejunostomie [6,12].

Ernst, chirurg danez, a practicat câţiva ani mai târziu duodeno-jejunostomia cu succes pentru un caz cu un diafragm la nivelul D2.

La începutul anilor 1960 procentajul de supravieţuire globală era cam în jur de 50% (1941 – Ladd şi Gross menţionează supravieţuire 50%, 1968 – Carlioz o supravieţuire de 50%) [6,12].

Succesul în rezolvarea ocluziilor duodenale neonatal: apare după anul 60 al secolului nostru, odată cu apariţia reanimării neonatal: în special a celei a prematurului.

Scanned with OKEN Scanner

Folosirea gastrostomiei, a nutriției parenterale cu debit constant, apoi a alimentației parenterale exclusive, prelungită prin cateter central, marchează o ameliorare decisivă a rezultatelor chirurgicale.

Al doilea mare succes istoric pentru rezolvarea acestor malformații l-a constituit introducerea metodelor de diagnostic antenatal, în special ecografia.

Houlton (1974) este primul care a descris imaginea „*in utero*" a atreziei duodenale.

FRECVENȚA

Ocluzia duodenală congenitală este rară; până la 1970 se aprecia ca fiind 1 caz la 10 000 – 1 caz la 40 000 nou-născuți.

Rickham menționează o cifră de 1 caz la 6 000 nașteri observată la Liverpool între 1967–1975 [10].

ETIOLOGIE

A. FACTORI GENETICI

Au fost descrise câteva cazuri familiale.

Ocluziile duodenale sunt adesea asociate anomaliilor cromozomiale (30%). În mod practic, sfatul genetic este important, considerându-se că această afecțiune este o tulburare de organogeneză având o probabilitate de recurență nulă.

Dacă este asociată unei anomalii cromozomice, sfatul genetic este important de recomandat prin studierea cariotipului părinților și efectuarea cariotipului fetal la o naștere ulterioară [9].

B. FACTORI NONGENETICI

Lenz (1963) a publicat o observație legată de frecvența mare a acestei afecțiuni la o mamă care a primit ca tratament Thalidomidă între a 30-a și a 40-a zi de gestație, perioadă care corespunde dezvoltării duodenului. Acest medicament foarte teratogen poate să fie incriminat în patogeneza acestei malformații.

C. EMBRIOPATIE

Factorul cel mai important nu este atât agentul teratogen, cât momentul când a acționat în dezvoltarea embrionară. Această perioadă se situează între a 5-a și a 7-a săptămână, perioadă în care se formează și alte organe ca: inima, metanefrosul ce se transformă în rinichiul definitiv, aparatul locomotor [11–13].

Toate malformațiile care interesează aceste organe se asociază cu o mare frecvență la malformațiile duodenale, ceea ce sugerează intervenția unui proces patogen unic pe timpul perioadei mai sus menționate.

EMBRIOLOGIE

Duodenul ca derivat endoblastic, are o dublă origine embriologică:

– din intestinul anterior, care este vascularizat prin ramuri din trunchiul celiac, până la nivelul deschiderii coledocului;

– din intestinul mijlociu vascularizat de ramuri din artera mezenterică superioară, până la unghiul lui Treitz.

Pe o perioadă de două luni se produc următoarele fenomene:

– obliterarea lumenului digestiv prin proliferarea celulelor endoblastice, apoi canalizarea sa prin vacuolizare progresivă (teoria lui Tandler, 1900);

– apariția burjonului hepatic în a 4-a săptămână intrauterină pe fața ventrală a duodenului, la joncțiunea între intestinul anterior și intestinul mijlociu. Căile biliare au o origine endoblastică.

Dezvoltarea duodenului deplasează deschiderea coledocului înapoi și spre stânga pentru a face ca situația ampulei lui Vater să fie pe fața internă a lui D2.

În timpul celei de-a 5-a săptămâni intrauterine, lumenul canalului biliar este obstruat prin celulele epiteliale, recanalizarea efectuându-se ca și pentru duoden, în a 6-a săptămână:

– apariția de canale pancreatice în timpul celei de a 5-a săptămâni pornind de la doi muguri endoblastici.

Formarea duodenului și pancreasului se încheie la sfârșitul săptămânii a 7-a care marchează sfârșitul perioadei embrionare.

CLASIFICARE

Atrezia și stenoza duodenală au loc fie proximal, fie distal de ampula Vater.

O distincție clinică poate fi făcută examinând conținutul gastric, pentru a observa prezența sau absența bilei.

Scanned with OKEN Scanner

Obstrucţia preampulară este mai puţin comună, fiind raportată în 99 din 503 pacienţi cu obstrucţie congenitală duodenală, din 65 de spitale alese de secţia chirurgicală a „Academiei Americane de Pediatrie" în 1969 [14].

Un diafragm producând obstrucţie parţială a fost găsit la 206 pacienţi.

Cazurile neobişnuite de obstrucţie includ o atrezie în formă de cordon şi o absenţă completă a segmentului duodenal.

O membrană ce obstruează lumenul are mai multă importanţă clinică datorită tendinţei de a se confunda cu obstrucţia duodenală distală şi datorită apariţiei frecvente a unui duct biliar anormal ce intră de-a lungul marginii sale mediane.

Un pancreas inelar a fost găsit la 21% dintre pacienţii văzuţi de membrii secţiei chirurgicale.

Această constatare reprezintă un defect embriologic asociat cu o obstrucţie duodenală întinsă intrinsecă, dar nu este prima cauză a obstrucţiei.

O posibilitate există încât anomaliile de tract biliar pot fi considerate mai mari decât se suspecta odată, deoarece chirurgul acum examinează mai atent locul obstrucţiei înainte de a realiza chirurgia corectivă.

Malformaţiile duodenului sunt clasificate în două categorii:

– extrinseci;

– intrinseci.

Între malformaţiile extrinseci se situează viciul de rotaţie şi bride (bride Ladd) cu volvulus sau fără volvulus, cudura exagerată şi a colonului prin bride ale unghiului Treitz, pancreas inelar, duplicaţii ale duodenului.

Ca în malformaţii intrinseci: atrezia duodenului şi diafragmul duodenal incipient [8].

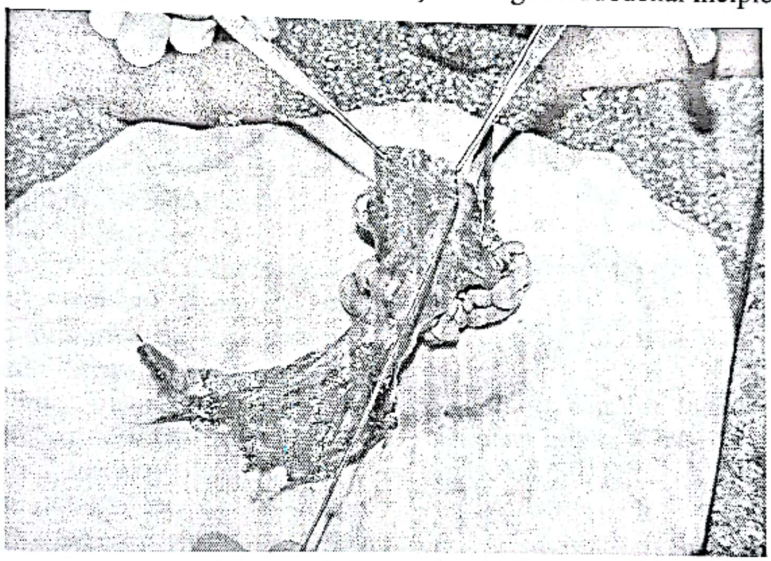

Figura 13.1. Atrezie duodenală prin diafragm complet (colecţia proprie).

PATOLOGIE

A. GENEZA ATREZIILOR ŞI STENOZELOR DUODENALE

Ele sunt legate de un defect de recanalizare, cu atât mai mult cu cât ele survin mai frecvent în regiunea perivateriană.

Un defect de recanalizare total va duce la o atrezie, iar un defect parţial va duce la stenoză.

Anumite forme de atrezie ale căilor biliare ar putea fi datorate de asemenea unui defect de recanalizare, ceea ce ar explica asocierea lor cu o atrezie duodenală, evenimente petrecute rar [4,9].

Există şi păreri că ar putea fi incriminate accidente vasculare fetale, aşa cum au fost observate în atreziile de intestin subţire (Louw şi Barnard).

B. PATOGENIA PANCREASULUI INELAR

Este explicată prin:

– ipoteza lui Lecco care arată că mugurele ventral aderă la faţa ventrală a duodenului înainte de denigraţia sa;

– teoria hiperplaziei celor doi lobi care fuzionează în jurul duodenului;

– persistenţa unui lob stâng accesoriu;

Scanned with OKEN Scanner

– formarea unui inel pancreatic din țesut aderent periduodenal [15,16].

Elliot și Klimann consideră că pancreasul inelar este un semn de anomalie al dezvoltării duodenului, mai mult decât o cauză de compresiune extrinsecă.

Aspectele patologice importante ale tuturor formelor de atrezie intestinală și stenoză sunt: dilatarea marcantă a segmentului proximal prin obstrucție și diametrul mic al segmentului distal.

Diferența de diametru a lumenului, variază de la 2–3 până la 15–20, depinzând de obstrucția completă și proximitatea sa față de stomac.

Studii experimentale asociate cu cele pe oameni arată o deficiență în coordonarea peristalticii în zonele dilatate. Aceste rezultate sunt explicate probabil de hiperplazia celulelor ganglionare în segmentul proximal dilatat, cu modificări de involuție în aria de maximă distensie.

La capetele segmentelor proximale orb și distal atrezic activ acetil-colinesteraza este absentă, ganglionii colinergici și nervii nu sunt identificați și straturile musculare sunt înlocuite de țesut cicatricial.

ANATOMIE ȘI PATOLOGIE

A. NIVELUL OBSTRUCȚIEI

Obstrucția își are sediul cel mai frecvent la nivelul lui D2, în special în regiunea vateriană (83% – Boyden, 80% – Rickham) [10], dar cel mai adesea supravateriană (77% – Fonkalsrud, 56% – Rickham).

Nivelul obstrucției se situează uneori exact la înălțimea papilei; însoțește astfel o bifiditate a căilor biliare, un canal deschizându-se în segmentul superior.

B. NATURA OBSTRUCȚIEI

Se disting clasic atrezii și stenoze.

Atreziile realizează o obstrucție completă. Ele sunt de trei tipuri:

– atrezie completă, unde există o soluție de continuitate între cele două funduri de sac; în unele cazuri este un „defect" mezenteric;

– atrezie cordonală, unde cele două funduri de sac sunt reunite printr-un cordon fibros;

– diafragm complet, obstacol intraluminal mucos, fără întrerupere de continuitate externă, traducându-se printr-o schimbare bruscă a calibrului între fundul de sac superior dilatat și duodenul distal.

Stenozele realizează o obstrucție incompletă. Astfel, avem:

– stenoze simple, marcate printr-o schimbare de calibru extern și intern;

– diafragm incomplet, uneori simplă schiță circulară, uneori diafragm perforat, perforația putând fi centrală sau periferică, unică sau multiplă [11].

Există în literatură diverși autori care nu se înțeleg asupra termenului de atrezie sau de stenoză. Astfel, Fonkalsrud clasează diafragmele incomplete în atrezii, iar Lynn le plasează în cadrul stenozelor.

Este însă logic a separa obstacolele complete, de obstacolele incomplete și a desemna termenul de atrezie și de stenoză.

Într-o serie a lui Rickham sunt notate 54% atrezii, 40% stenoze și 6% cazuri nedeterminate. Fonckalsrud notează 49% atrezii complete, 40% diafragme parțiale și 10% stenoze [10].

Pe o serie de 68 cazuri (Bienaimé) s-au observat 66 atrezii (60%) și 24 stenoze (40%).

PANCREASUL INELAR

Termenul a fost introdus în 1862 de Ecker. Este vorba de un inel pancreatic înconjurând complet D2. Uneori nu este decât un simplu țesut pancreatic difuz care se opune feței anterioare a lui D2, fără a fi un veritabil inel.

Într-un anumit număr de cazuri, se pot pune în evidență insule pancreatice aberante în peretele duodenal, pe un studiu microscopic efectuat asupra piesei de rezecție a fundului de sac sau a diafragmului.

A fost mult timp clasificat în cadrul obstrucțiilor extrinseci. Se pare că se poate clasifica și în obstrucțiile intrinseci.

Helliot crede că pancreasul inelar este într-adevăr consecința unei anomalii de dezvoltare a peretelui duodenal.

Frecvența variază între 21–30% [12].

ANOMALIILE CĂILOR BILIARE

Chiar dacă sunt relativ rare (1–2% din cazuri), anomaliile căilor biliare trebuie să fie cunoscute și recunoscute în cadrul unei indicații terapeutice. În caz de atrezie completă se pot observa forme cu atrezii de căi biliare (atrezia căii biliare principale, a veziculei biliare, a canalului cistic).

Scanned with OKEN Scanner

În caz de diafragm, toate varietățile sunt posibile. Papila se poate situa pe una din fețele diafragmului sau pe linia de inserție sau la nivelul perforației sale. În caz de stenoză, care este aproape întotdeauna situată la nivelul lui D2, calea biliară principală se poate deschide la nivelul acestui segment stenozat.

Apare deci interesul față de o analiză minuțioasă și radiografică a anatomiei căilor biliare în cursul unei intervenții pentru ocluzie duodenală.

O anomalie rară își merită însă un loc particular și anume – vena portă preduodenală care poate într-un anumit număr de cazuri să realizeze o stenoză duodenală.

Aproximativ 30% din copiii cu atrezie duodenală a una sau mai multe anomalii majore cardiace, renale, musculo-scheletice sau de sistem nervos central, în timp ce mai puțin de 10% din copii cu atrezie jejuno-ileală au o malformație asociată majoră.

Trisomia 21 a fost detectată la 30% dintre copiii trecuți în revistă de „Academia Americană de Pediatrie" și în 19 din 60 cazuri (31%) dintre copii cu atrezie duodenală văzuți în seriile noastre [14].

Sfatul și consimțământul parental trebuie să fie obținut înaintea operației datorită ratei crescute de mortalitate și impactului pe care îl are defectul genetic asupra creșterii, dezvoltării și supraviețuirii. Dacă este o problemă de diagnostic se obține și un cariotip. Copilului i se acordă o nutriție parenterală periferică și sucțiune nasogastrică până când este disponibilă această informație.

Boala congenitală de inimă este cea mai importantă anomalie de organ sistemic unic și este găsită la 20% dintre copiii cu atrezie duodenală.

Anomalii cardiace foarte grave: canal atrio-ventricular (80% dintre copii cu trisomia 21). Alți pacienți cu avut leziuni mai mult sau mai puțin corectabile ca: defect septal sau duct arterial.

Sindromul Vater este o asociere neîntâmplătoare de anomalii incluzând defecte vertebrale, atrezie anală, fistulă traheo-esofagiană cu atrezie esofagiană, displazie de radius și defecte renale.

MALFORMAȚIILE ASOCIATE

Aceste malformații sunt frecvente, frecvență care poate merge până la 70%.

Anomalia cea mai frecvent asociată unei obstrucții duodenale și cea mai gravă este trisomia 21 (30% dintre cazuri).

Constarea unei anomalii duodenale printr-o ecografie antenatală trebuie să ducă la practicarea unui cariotip fetal, înainte de a practica o întrerupere terapeutică de sarcină.

Un alt tip de malformație frecvent întâlnită în ocluziile duodenale este **malrotația intestinală** (între 6–33%) [13].

Malformațiile cardiace și ale vaselor mari sunt de asemenea malformații frecvente (până la 33%).

Între alte malformații citate ca asociate menționăm: atrezia de esofag, imperforația anală, malformațiile renale și genitale, malformațiile vertebrale.

CLINICA

Se acceptă în unanimitate o mare frecvență a existenței hidramniosului în timpul sarcinii (incidență cunoscută între 17–57%).

Hidramniosul survine în medie în cursul celei de a 30-a săptămâni de sarcină; acest hidramnios este întâlnit și în alte cauze de ocluzie digestivă înaltă: atrezie de esofag, atrezie jejunală.

Hidramniosul este responsabil de un înalt procentaj de nașteri premature (75%).

Greutatea medie la naștere este în general în jurul a 2000 grame.

Hidramniosul, prematuritatea și greutatea mică la naștere sunt elemente particulare frecvent întâlnite pentru această afecțiune. În afara lor: incompatibilitatea factorului Rh, metroragii în primul trimestru de sarcină, disgravidia toxemică și infecțiile materno-fetale sunt menționate de diverși autori.

DIAGNOSTIC

Se distinge:

– un diagnostic antenatal stabilit prin ecografie sistematică sau la indicația existenței unui hidramnios care este un veritabil semn de alarmă;

– diagnostic postnatal din ce în ce mai rar în zilele noastre.

Diagnosticul antenatal – se poate pune din a 29-a săptămână de viață intrauterină, dar de regulă între a 31-a și a 34-a săptămână [12].

Imaginea ecografică este aceea a unei duble „imagini hidroaerice" vizibilă pe cupele transversale ale abdomenului, semnalând dilatația stomacului și a fundului de sac superior a duodenului. Aceste

Scanned with OKEN Scanner

două imagini lichidiene sunt încercuite fin şi se disting uşor de alte clarităţi digestive. Ele sunt situate de o parte şi de alta a rahisului pe o cupă transversală a părţii superioare a abdomenului. Dacă avem o asemenea constatare, trebuie să practicăm un nou examen după 30 minute pentru a verifica imaginile respective fixe şi caracterul lor patologic, apoi un alt examen după 15 zile pentru a confirma diagnosticul.

În unele cazuri se pot pune în evidenţă mişcări de regurgitaţie sau de vărsătură „*in utero*".

Suspiciunea ecografică a unei atrezii duodenale trebuie să conducă la o puncţie amniotică, nu numai pentru dozarea alfafeto-proteinei şi bilirubinei sau a lipazei amniotice, dar pentru a stabili şi cariotipul fetal, căci se asociază frecvent cu trisomia 21.

Cariotipul fetal se poate obţine şi prin puncţia directă a cordonului decât printr-o amniocenteză care este mai riscantă.

Se pot căuta prin ecografie şi alte malformaţii.

DIAGNOSTICUL PRENATAL

Detectarea tulburărilor fetale ameninţătoare de viaţă prin:

1. Detectarea nivelelor de alfa-fetoproteină în lichidul amniotic şi în serul matern.
2. Observarea anomaliilor structurale prin ultrasunet.
3. Probe de lichid amniotic şi sângele fetal pentru cariotipul fetal care s-a dovedit important şi efectiv nu numai pentru decizia privind întreruperea sarcinii, dar şi pentru a ghida mamele cu risc crescut în obţinerea îngrijirii adecvate obstetricale şi neonatale [12].

Polihidramniosul are loc la aproximativ jumătate din totalul nou-născuţilor cu atrezie duodenală şi jejunală proximală, dar este mai scăzut la nou-născuţii cu obstrucţie ileală sau colonică.

Polihidramniosul este o indicaţie clară pentru ecografie. Această informaţie sugerează că lichidul amniotic este normal absorbit de intestinul subţire distal şi pune întrebarea dacă sau nu anumiţi constituenţi ai lichidului amniotic pot fi modificaţi în obstrucţia intestinală proximală şi detectaţi prin amniocenteza practicată în trimestrul III.

Rezultatele studiilor compoziţiei lichidului amniotic obţinut la termen din oaie având un fetus cu atrezie intestinală produsă experimental nu arată vreo diferenţă semnificativă în osmolaritate, uree, electroliţi, bilirubină, amilază, lipază – din aceste animale sau animalele de control.

Concentraţia acidului biliar în lichid amniotic provenind de la două mame cu polihidramnios, una cu copil cu atrezie duodenală iar cealaltă cu atrezie ileală a fost de 30,3 şi 83,1 micromoli/l, respectiv comparat cu normalul de 1,2–2,4 micromoli/l.

Nivelele de bilirubină şi amilază în lichidul amniotic au fost normale. Cercetătorii au crezut că acest rezultat poate fi explicat pe baza unei diferenţe de concentraţie mare între sucul duodenal şi lichidul amniotic pentru acizii biliari, faţă de cea pentru bilirubină şi amilază şi pe un *turnover* mai scăzut de acizi biliari decât bilirubina în lichidul amniotic.

Ecografia maternă ca metodă de investigaţie ar avea avantajul de a fi noninvazivă şi a aduce informaţii despre inimă şi dezvoltarea sistemului nervos central, în plus apreciază tractul gastro-intestinal [12].

Diagnosticul de *situs inversus* parţial, atrezie de duoden, hernie diafragmatică congenitală dreaptă prin orificiul Bochdalek sunt puse prin ecografie.

Această extrem de rară stare a devenit cunoscută ca sindromul malrotaţiei de organe multiple (MOMS).

DIAGNOSTICUL POSTNATAL

Confirmarea diagnosticului prenatal al obstrucţiei intestinale este esenţial deoarece ecografia maternă ocazională poate fi interpretată greşit ca fiind anormală.

Din acest motiv o aspiraţie naso-gastrică trebuie să fie pusă după naştere. Un lichid gastric de culoarea bilei sau un volum rezidual mai mare de 25 ml este sugestiv pentru obstrucţia intestinală.

Copiii cu atrezie duodenală şi jejunală proximală încep să verse lichid biliar foarte repede după naştere, în timp ce aceia cu atrezie distală nu varsă decât la câteva ore până la 1–2 zile mai târziu [1,11,12].

Copilul cu un abdomen scafoid sau cu abdomen în aparenţă normal, care varsă bilă după naştere trebuie să fie considerat a avea o obstrucţie

Scanned with OKEN Scanner

duodenală sau a jejunului proximal, până ce evaluările ulterioare dovedesc altceva.

Lipsa de trecere a meconiului trebuie să sugereze obstrucția intestinală, dar aproximativ 30% dintre pacienții cu atrezie duodenală și aproape 20% dintre cei cu atrezie jejuno-ileală evacuează un scaun meconial normal puțin după naștere.

Acolo unde ecografia nu a permis stabilirea unui diagnostic prenatal, diagnosticul de obstrucție duodenală congenitală se poate pune în primele ore de viață, în special pentru obstacolele complete.

SEMNE RADIOLOGICE

Când diagnosticul antenatal a fost pus, este important să confirmăm printr-un examen radiografic acest lucru.

Abdomenul fără pregătire, fără apariția semnelor clinice necesită o examinare radiologică în picioare. Apare imaginea clasică de „cameră de aer dublă", semnificând dilatația gastrică și duodenală cu niveluri hidroaerice în stomac și fundul de sac duodenal dilatat. Această imagine este patognomonică pentru obstrucție digestivă înaltă (fig.13. 2).

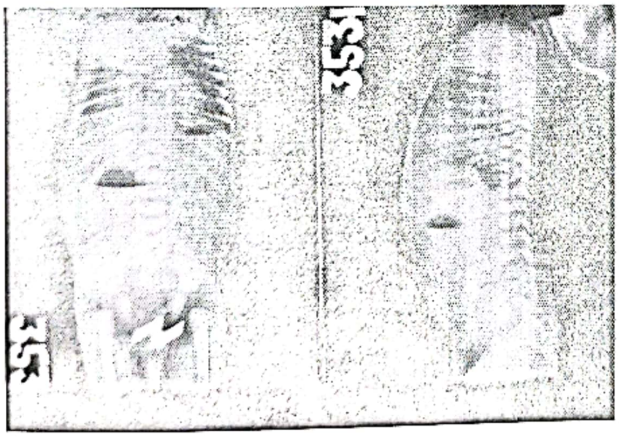

Figura 13.2. Radiografie abdominală simplă.
Imagine în „talere de balanță", față și profil (colecția proprie).

Când obstacolul este complet abdomenul este în totalitate opac, iar când obstacolul este incomplet se observă o aerație a restului tubului digestiv (fig. 13.3).

În cazul unor îndoieli de diagnostic se pot introduce câțiva cm^3 de aer în stomac printr-o sondă gastrică sau câțiva cm^3 de bariu pentru a elimina un volvulus pe mezenter comun (fig. 13.4).

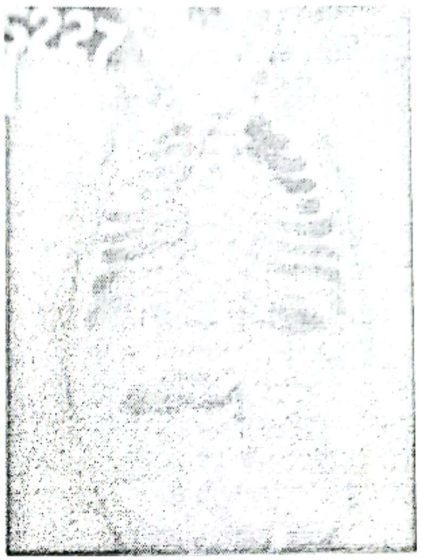

Figura 13.3. Stenoză duodenală prin diafragm incomplet.

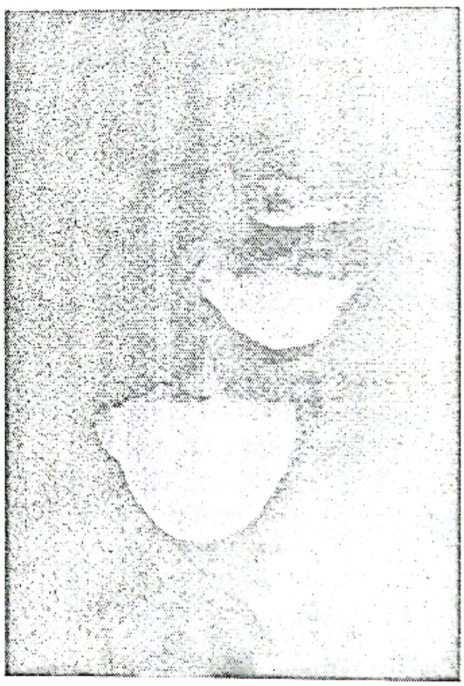

Figura 13.4. Stenoză duodenală.
Radiografie cu sulfat de bariu (colecția proprie).

SEMNELE CLINICE

Aceste semne apar din primele ore odată cu tentativele de alimentare și anume: vărsături verzui, obstrucția fiind de cele mai multe ori subvateriană sau vărsături incolore sau albe când obstrucția este supravateriană.

Abdomenul este escavat sau uneori bombează numai în regiunea epigastrică, restul abdomenului fiind plat.

Scanned with OKEN Scanner

Există eliminare de meconiu sau uneori un scaun modificat, verzui în locul meconiului.

Sunt citate chiar fenomene de hematemeză în unele cazuri.

DIAGNOSTICUL DIFERENȚIAL

Acest diagnostic se poate face în cazul unei obstrucții incomplete cu: volvulus pe mezenter comun care poate da o ocluzie intestinală extrinsecă.

Diagnosticul diferențial trebuie să se facă de asemenea între diversele tipuri de obstacole (complet sau incomplet) ale unei obstrucții duodenale.

TRATAMENT

Odată diagnosticul stabilit tratamentul chirurgical trebuie efectuat fără întârziere. Nu este vorba despre o urgență extremă, dar în orele care preced intervenția chirurgicală trebuiesc decelate alte anomalii (cardiace, boala membranelor hialine etc.).

Se introduce o sondă naso-gastrică care permite evacuarea stomacului, reechilibrarea hidro-electrilitică și termică după care se efectuează intervenția chirurgicală. Calea de abord este supraombilicală, orizontal și începe cu explorarea și bilanțul malformativ.

Sonda gastrică poate să ajute la localizarea obstacolului în special în cazul diafragmului; explorează D3 și D4 pentru punerea în evidență a unor obstacole situate la acest nivel [2].

În cadrul explorării duodenale trebuie să căutăm eventuale leziuni asociate (malrotație, bride etc.). Tubul digestiv este examinat în totalitate ca și căile biliare printr-o puncție a veziculei și injectare directă a unui produs de contrast (cholangiogafie peroperatorie).

Se poate injecta chiar albastru de metilen pentru a permite localizarea exactă a papilei în caz de îndoieli. Tratamentul chirurgical are la dispoziție o serie de metode care depind de sediul obstacolului și de natura.

Unele tehnici nu mai sunt utilizate la ora actuală [5]:

– duodeno-jejunostomie retrocolică, căci lasă un lung segment digestiv exclus care favorizează staza și complicațiile postoperatorii (fig. 13.5);

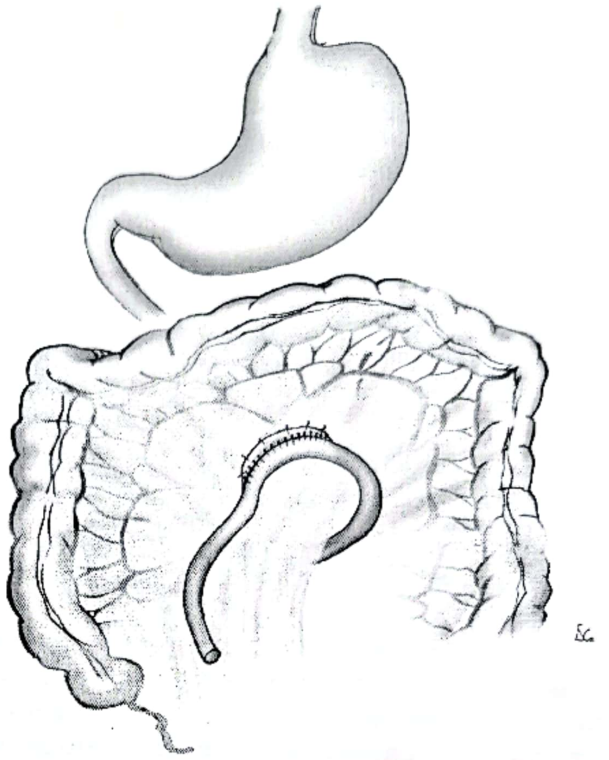

Figura 13.5. Duodeno-jejuno-anastomoza latero-laterală.

– gastro-jejunostomia care are riscul unui ulcer peptic.

Tehnicile curente sunt următoarele [5]:

– duodeno-duodenostomie prepancreatică utilizată în majoritatea cazurilor. Este tehnica de bază pentru obstacolele cu sediul la nivelul lui D2, adică cele mai frecvente (fig. 15.6).

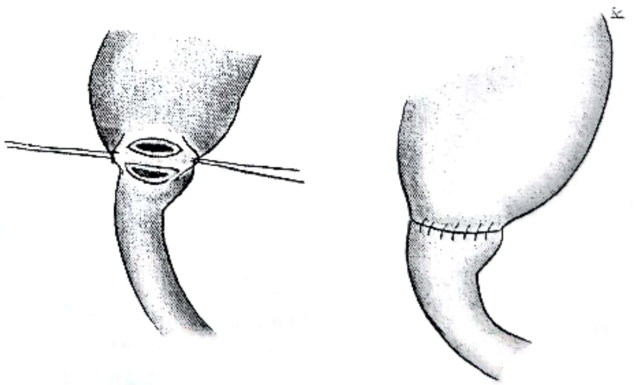

Figura 13.6. Duodeno-duodeno-anastomoza latero-laterală.

O variantă a acestei tehnici propusă de Weitzman și Brennan (1974), ca și de Andrassy (1980) constă în anastomoză duodeno-duodenală latero-laterală după mobilizarea completă a unghiului duodeno-jejunal:

Scanned with OKEN Scanner

– pentru un obstacol la nivelul lui D3 sau D4 unde dispoziţia anatomică se pretează, se poate realiza o rezecţie a porţiunii obstruate urmată de o anastomoză termino-terminală, care are avantajul restaurării unui cadru duodenal intact (fig. 13.7);

– excizia diafragmului, după reperarea acestuia cu precizarea bazei sale de implantare, care nu este deloc facilă, şi practicarea unei duodenotomii longitudinale centrată pe această bază şi cu excizia diafragmului. Duodenotomia se închide într-un mod transversal, lărgind anastomoza (fig. 15.8) [5,7];

– duodenoplastie modelantă după anastomoză duodeno-duodenală (Aubresby);

– duodeno-duodenostomie prepancreatică pentru pancreas inelar.

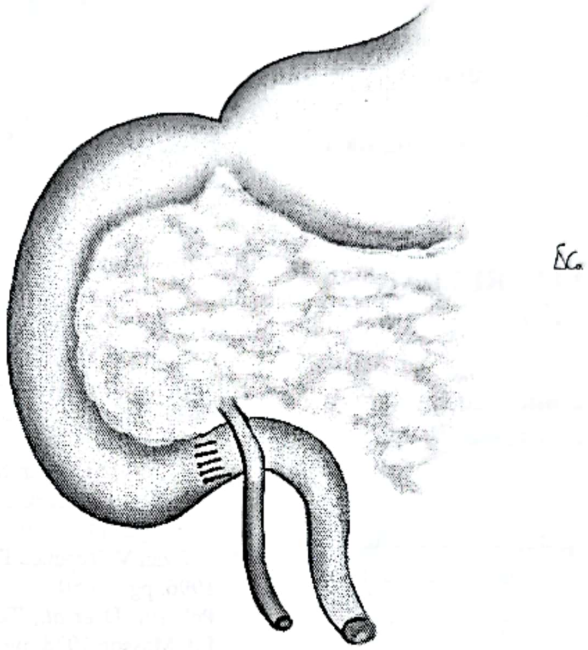

Figura 13.7. Duoden-duoden anastomoza termino-terminală.

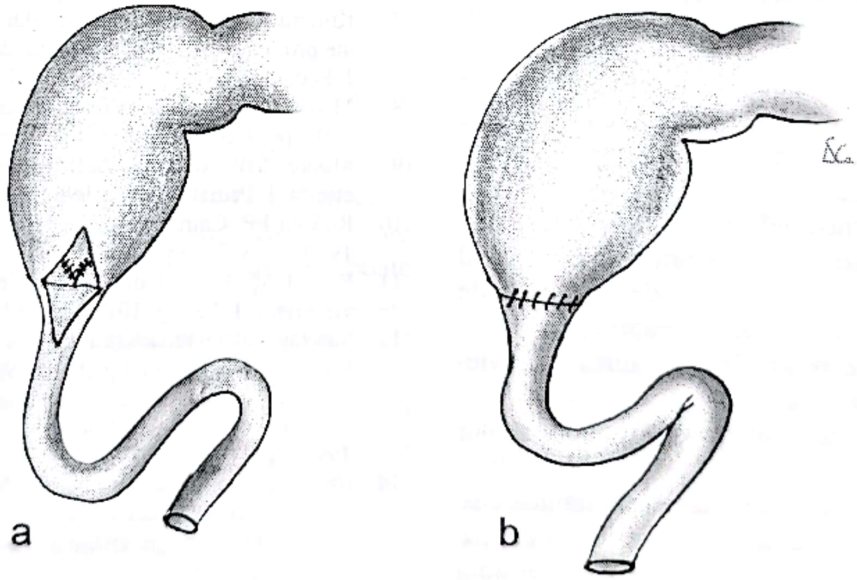

Figura 13.8. Excizia diafragmului duodenal şi duodenoplastie.

Când se asociază cu atrezia de esofag, aceasta se rezolvă în primul timp urmată de leziunea duodenală care se operează după câteva zile:

– alte anomalii de intestin (malrotaţie, atrezie de intestin subţire) se tratează în acelaşi timp operator;

– asocierea cu o malformaţie ano-rectală înaltă sau intermediară sau o atrezie se rezolvă prin colostomie sau ileostomie.

Scanned with OKEN Scanner

ÎNGRIJIRI POSTOPERATORII

Cheia îngrijirii postoperatorii este: decompresia intestinală adecvată cu sonda nasogastrică de mărime potrivă şi nutriţia parenterală totală la copii cu prematuritate sau malabsorbţie prin reducerea suprafeţei de absorbţie sau când ileusul anastomotic întârzie hrănirea peste 5 zile.

Nutriţia parenterală periferică este de rutină pentru toţi pacienţii în prima zi postoperatorie. Există o corelaţie directă între necesarul de nutriţie parenterală totală, tipul de atrezie jejuno-ileală, severitatea malabsorbţiei postoperatorii şi lungimea intestinului rezidual.

MODALITĂŢI DE DRENAJ ŞI RELUAREA ALIMENTAŢIEI

– Rămânem fideli unei tehnici de plasare a unui cateter trans-anastomotic şi reluarea precoce a alimentaţiei enterale;

– Nu indicăm gastrostomia;

– Pledăm pentru o nutriţie parenterală exclusivă în primele 10–15 zile cu aspiraţie gastro-duodenală susţinând anastomoza [12].

PROGNOSTIC

Cea mai obişnuită cauză a morţii la copii cu atrezie duodenală este prematuritatea şi boala pulmonară cronică sau anomalii majore asociate, în special leziunii cardiace.

Morbiditatea însoţind obstrucţia intestinală funcţională sau disfuncţia anastomotică conducând la probleme de nutriţie severă şi de menţinere de lichid ar trebui supravegheată îndeaproape.

Motivele majore pentru îmbunătăţirea supravieţuirii includ următoarele:

1. Diagnostic prenatal al aproape tuturor copiilor cu atrezie duodenală.

În majoritatea cazurilor mama ar trebui să se adreseze unei unităţi de îngrijire a mamelor cu risc crescut, afiliată unei unităţi speciale de îngrijire a nou-născutului şi unui chirurg pediatru.

2. Îngrijire de sprijin într-un centru regional de neonatologie.

3. Recunoaşterea momentului adecvat pentru operaţie la prematuri şi cei cu anomalii majore asociate.

4. Refacerea primară folosind tehnici chirurgicale moderne care scad complicaţiile anastomozei şi sindroamele de intestin scurt şi buclă oarbă.

5. Nutriţie parenterală totală pe termen lung, necomplicată, în cazurile de funcţie anastomotică întârziată sau prematuritate.

Decesele postoperatorii sunt neobişnuite, dar când sunt raportate sunt rezultatul unor anomalii severe cardiace ca defect endocardial, trisomia 21, boală pulmonară cronică respirator dependentă, aspiraţie acută pulmonară prin ulcer sau obstrucţie.

BIBLIOGRAFIE

1. Ashcraft K. W., Holder T. M., Pediatric Surgery, W. B. Saunders, 2003 p. 406–424.
2. Dinsmore JE, Maxson RT., Is nasogastric tube decompression necessary after major abdominal surgery in children? Pediatr. Surg. 1997, pg. 984–985.
3. Fevre M, Chirurgie infantile et orthopedie, Editions Medicales Flammarion, Paris, 1967.
4. Fufezan V, Tepeneu P. Chirurgie pediatrică. Ed. Amacord, 1996, pg. 76-80
5. Pellerin. D *et al.*, Techniques de chirurgie pediatrique. Ed. Masson 1978. pg. 269–283.
6. Helardot P, Bienayeme J, Bargy F. Chirurgie digestive de l'enfant. Ed. Doin 1990, pg. 397–403.
7. Kimura K. Elliptical seromuscular resection for tapering the proximal dilated bowel in duodenal or jejunal atresia. J. Pediatr. Surg., 1996, pg. 1405–1406.
8. Mikaelsson C. Membranous duodenal stenosis. Acta Pediatr. 1997, pr. 953–955.
9. Moore SW. Immune deficiencyin familial duodenal atresia. J. Pediatr. Surg., 1996, pg. 1733–1735.
10. Rickam PP. Chirurgie neo-natale. Piccin Editore, Padova, 1970, pg. 317–335.
11. Robert M. Manuel de chirurgie pediatrique (Chirurgie viscerale), 1998, pg. 101–108.
12. Sabetay C. (sub redacţia), Patologie chirurgicală pediatrică, Ed. Aius Craiova 2004 p. 269–279.
13. Samuel M. Does duodenal atresia and stenosis prevent midgut volvulus in malrotation ? Eur. J. Pediatr. Surg., 1997, pg. 11–12.
14. Swenson O. Pediatric surgery. Meredith Corporation, 1969, pg. 614–634.
15. Vereanu D, Chirurgie infantilă şi ortopedie, Ed. Medicală, Bucureşti, 1973
16. Zamfir T., Bâscă I., Jianu M., Chirurgie viscerală, urologie şi ortopedie pediatrică, Ed. Ştiinţifică, Bucureşti, 1996.
17. Sabetay C., Tratat de patologie chirurgicală, sub redacţia Angelescu N., Edit. Medicală, Bucureşti, 2001 p. 2659–2667.

Scanned with OKEN Scanner

Capitolul 14
ATREZII ŞI STENOZE CONGENITALE ALE JEJUN-ILEONULUI

CORNELIU SABETAY, ANDREI ZAVATE, GABRIEL APRODU

Prima descriere a unei atrezii ileale este a lui Goeller (1683). Abia în 1946 se poate vorbi de o reuşită a rezecţiei-anastomoză într-o atrezie colică (Potts).

Louw şi Barnard (1955) fac dovada experimentală a etiologiei vasculare în majoritatea atreziilor jejuno-ileale.

15 ani mai târziu apariţia nutriţiei parenterale totale a modificat complet prognosticul şi atitudinea terapeutică.

EPIDEMIOLOGIE, EMBRIOLOGIE

Frecvenţa acestei malformaţii este apreciată la 1 caz pentru 330 nou-născuţi (Hais) şi o atrezie pentru 20 000 nou-născuţii (Webb).

Aceste mari variaţii ale frecvenţei fac ca în realitate adevărul să se situeze între cele 2 cifre.

Pe plan embriologic teoria lui Tandler care explică atreziile şi stenozele duodenale, nu poate explica bine şi atreziile jejuno-ileale. După această teorie, după faza de proliferare epitelială, vacuolele prin coalescenţă formează canale iar un defect de revacuolizare este responsabil pentru atrezie şi stenoză. Acest lucru s-ar petrece în a 8-a săptămână de viaţă intrauterină; dar majoritatea atreziilor jejuno-ileale apar mult mai târziu.

Obişnuit se găseşte la nivelul intestinului distal bilă, lanugo, celule epiteliale care nu pot fi prezente decât după trei luni de viaţă intrauterină.

Louw şi Barnard dau o explicaţie pentru majoritatea atreziilor jejuno-intestinale, legând vasele mezenterice la feţii de câini şi realizând atrezii identice cu cele care se observă la nou-născut.

Această întrerupere vasculară prenatală este responsabilă de dispariţia mezenterului în aval, adică în jos şi de întreruperea şi necroza tubului digestiv care se poate perfora şi provoca peritonite meconiale. Zona de intestin devascularizat se transformă într-un cordon fibros sau se rezoarbe.

Diverse forme de atrezie pot să fie explicate şi prin importanţa circulaţiei colaterale pentru că într-un anumit număr de cazuri se observă atrezii cordonale cu întrerupere mezenterică, dar există o circulaţie colaterală printr-o arteră recurentă.

Locurile de stenoză şi atrezie ale jejunului şi ileonului sunt egal distribuite dincolo de ligamentul Treitz până la joncţiunea ileo-cecală.

La nivelul jejunului proximal (31%), jejunul distal (20%), ileonul proximal (13%), ileonul distal (36%).

Stenoza a fost găsită în aproximativ 20% din toate cazurile examinate.

CLASIFICAREA

Clasificarea propusă aici este similară celei propuse de Louw şi Barnard, Hays, Martin şi Zerella [1], dar a fost uşor modificată pentru a include leziunea de „măr decojit" ca un subtip al tipului 3, 4, 5 şi atrezia multiplă jejuno-ileală ca al 4-lea tip.

Tipul I este un diafragm intralumenal cu continuarea straturilor musculare a segmentelor proximale şi distale şi reprezintă aproape 20% din cazuri (fig. 14.1).

Tipul II este atrezia cu un segment tip cordon între capetele oarbe ale intestinului (35%) (fig. 14.2).

Scanned with OKEN Scanner

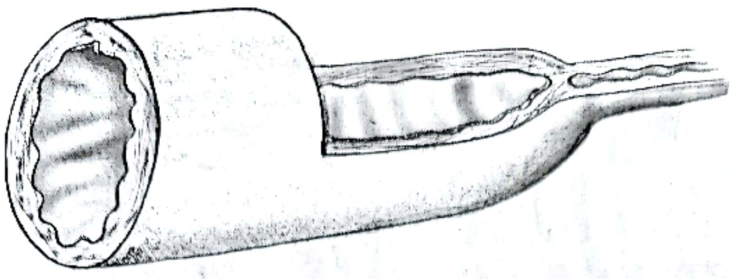

Figura 14.1. Tipul I de atrezie de intestin.

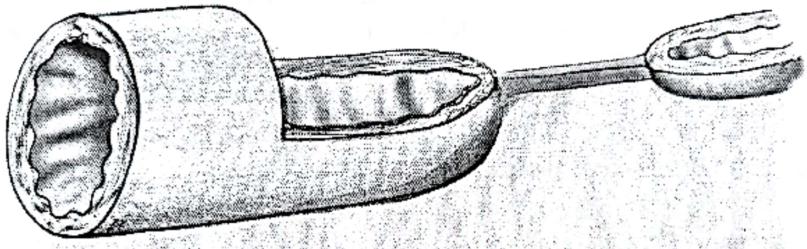

Figura 14.2. Tipul II de atrezie de intestin.

Tipul III A este atrezia cu separarea completă a capetelor oarbe însoțite de un defect mezenteric în formă de „V" – (35%) (fig. 14.3).

Tipul III B este atrezia cu defect mezenteric extins la ileonul distal, având suportul sangvin direct dintr-o arteră ileo-colonică. Intestinul distal se răsucește în jurul vasului dând impresia unei diformități de „măr decojit". Anomalia are însemnătate specială deoarece însoțește o prematuritate extremă, intestinul distal este neobișnuit de mic și prezintă o scurtare a lungimii totale.

A fost raportată predispoziția ereditară a acestei forme.

Tipul IV este atrezia multiplă a intestinului subțire – 6% din cazuri.

DIAGNOSTIC

Ecografia prenatală poate suspecta o atrezie jejuno-ileală prin existența unei mase lichidiene în abdomenul fetal [2].

Diagnosticul nu este totdeauna foarte ușor, căci o masă lichidiană poate fi și de origine renală.

Mecanismul de producere a atreziei fiind tardiv în cursul vieții intrauterine, ecografia poate să nu îl surprindă.

Al doilea element existent în aproape 1/4 dintre cazuri îl reprezintă existența unui hidramnios.

Suspiciunea de atrezie jejuno-ileală prin ecografia prenatală nu modifică cu nimic condițiile nașterii, numai transferul foarte rapid într-un mediu chirurgical.

Scanned with OKEN Scanner

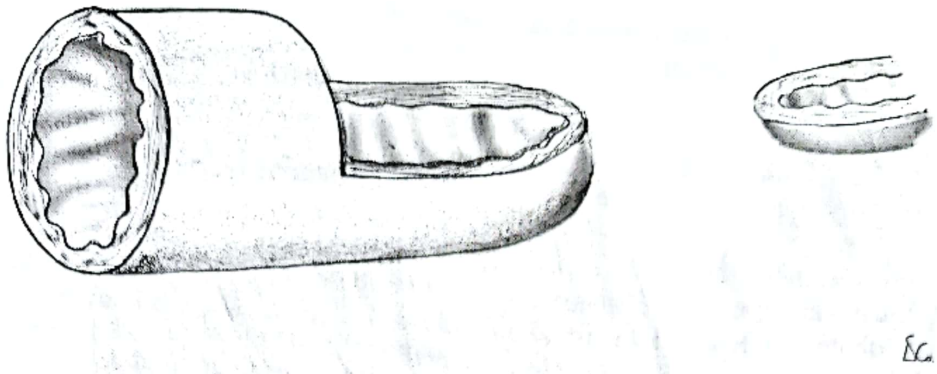

Figura 14.3. Tipul III de atrezie de intestin.

Vărsăturile bilioase precoce evocă diagnosticul de ocluzie neo-natală. Aceste vărsături bilioase sunt cu atât mai precoce cu cât atrezia este mai înaltă şi se asociază şi cu o întârziere în eliminarea meconiului.

În locul unei emisii de meconiu poate exista o emisie de scaune modificate provenind din resturile existente în regiunea colonului.

Examenul abdomenului evidenţiază un meteorism simetric pentru atrezia ileală, iar în atreziile jejunale înalte abdomenul poate fi plat.

Tuşeul rectal arată un microrectum [3].

La palpare abdomenul poate evidenţia o masă tumorală în raport cu un fund de sac proximal destins sau chiar un chist meconial în caz de peritonită meconială asociată.

Se pot remarca pe suprafaţa abdomenului unde peristaltice.

În cursul *examenului radiologic* trebuie respectate câteva precauţii: aspiraţie, încălzirea bolnavului, măsuri de asepsie.

Existenţa unor nivele hidroaerice perfect orizontale şi absenţa aerului sub acestea permit a afirma diagnosticul de atrezie de intestin subţire.

În prezenţa unor calcificări intraperitoneale avem diagnosticul de perforaţie prenatală (peritonită meconială) [4].

Radiografia abdomenului pe gol este suficientă în majoritatea cazurilor pentru un diagnostic de atrezie jejuno-ileală (fig. 14.4).

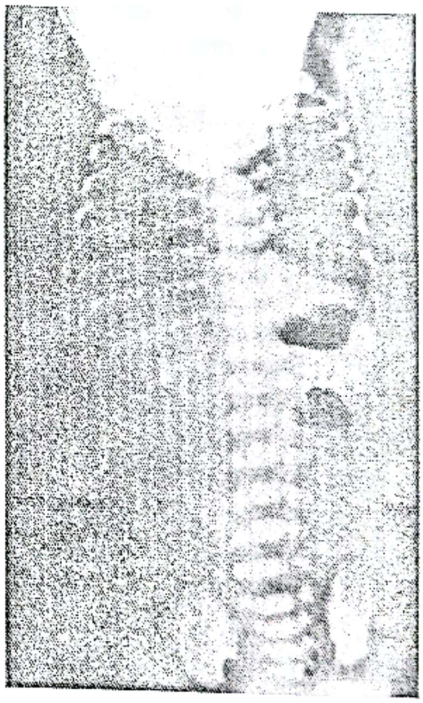

Figura 14.4. Radiografie abdominală simplă. Atrezie de intestin subţire. Nivele hidroaerice supraetajate pe hemiabdomenul stâng (colecţia proprie).

DIAGNOSTIC DIFERENŢIAL

În atreziile jejunale înalte diagnosticul diferenţial se va face cu o atrezie duodenală atât clinic cât şi radiologic.

În atreziile ileale trebuie să diferenţiem un ileus meconial, o boală Hirschsprung totală (investigaţia cu bariu este utilă) (fig. 14.1).

Scanned with OKEN Scanner

Lungimea intestinului la tipul I este normală, la tipul II este un intestin posibil scurt iar tipurile III şi IV de atrezie jejuno-ileală intestinul este scurt [4].

Studiile histologice de atrezie jejuno-ileală au demonstrat hipertrofia vilozităţilor în segmentul distal obstrucţiei şi vilozităţi normale în segmentul proximal.

Vilozităţile din segmentul distal nu sunt numai semnificativ lărgite, dar sunt de asemenea sinuoase şi adesea răsucite, obliterând lumenul îngust al segmentului distal atrezic.

Modelul de hipertrofie este similar hipertrofiei bilioase compensatorii după rezecţie intestinală majoră, dar mecanismul exact este complicat prin scurtarea neobişnuită a intestinului.

Diagnosticul diferenţial trebuie făcut şi cu un volvulus prenatal cu origine printr-un defect de acolare [5].

Diagnosticul diferenţial trebuie să se facă cu atreziile multiple care evocă o transmisie autosomală recesivă precum şi cu peritonita meconială, existenţa calcificărilor intraperitoneale pledând pentru acest diagnostic.

ANATOMIE PATOLOGICĂ ŞI CLASIFICARE

A. ATREZII

Se înţelege prin aceasta absenţa unei comunicări, deci, o obstrucţie completă.

Atreziile pot fi jejunale sau ileale, frecvenţa lor fiind aproape egală [6].

Întâlnim forme de atrezii unice şi forme particulare în care sunt descrise atrezii multiple sau etajate.

Din punct de vedere al fundului de sac proximal el este considerabil destins, cu un perete îngroşat. Această distensie se întinde adesea foarte sus şi este cu atât mai dificil de apreciat cu cât atrezia este mai proximală. Fundul de sac distal are aspectul de intestin de pui lăsând să se destindă moderat.

Studii recente (Hamdy) au arătat că anomaliile fundului de sac superior (anomalii musculare cu hipertrofie, anomalii ganglionare şi nervoase cu diminuarea activităţii acetil-colinesterazei) erau relativ localizate la cele două extremităţi ale atreziei şi păreau în anumite cazuri reversibile.

Ori aceste anomalii sunt responsabile de dificultăţile terapeutice deoarece există un prost peristaltism al fundului de sac superior care antrenează o anastomoză nefuncţională.

Autorii au arătat că aceste anomalii erau mult mai importante pe marginea antimezenterică decât pe marginea mezenterică ceea ce justifică plastiile intestinale de reducere în special a jejuno-plastiilor.

Autorii pledează pentru o ameliorare a anastomozelor prin practicarea unor rezecţii întinse în zona sănătoasă a fundului de sac superior.

B. STENOZELE CONGENITALE

Acestea se găsesc cam în 8–10% din cazuri şi ca şi atreziile necesită o intervenţie în urgenţă.

C. MALFORMAŢII ASOCIATE

Acestea pot fi:
– mucoviscidoza;
– omfalocelul;
– laparoschizisul.

TRATAMENTUL

În condiţiile unui diagnostic precoce se aplică o sondă gastrică, perfuzii şi antibioterapie. Precauţiile de asepsie sunt deosebite.

Din tratamentul preoperator menţionăm:
– prelevări bacteriologice multiple din lichidul de aspiraţie digestivă;
– încălzirea bolnavului;
– oxigenare;
– reechilibrare circulatorie;
– vitamina K.

Toate aceste măsuri se vor instala pentru o perioadă de 1–4 ore.

Incizia poate să fie mediană sau transversală urmată de bilanţul lezional cu evidenţierea distensiei fundului de sac proximal iar rezecţia acestui fund de sac superior s-a dovedit întotdeauna insuficientă.

Fundul de sac inferior este deschis şi ne asigurăm de distensia sa verificând permeabilitatea intestinului subţire în jos şi injectând cu o mică sondă serul în lumenul intestinal.

Permeabilitatea este astfel verificată până la rect.

Decizia chirurgicală constă în două procedee [7]:
– rezecţia-anastomoză;
– derivaţie.

Scanned with OKEN Scanner

Rezecţia-anastomoză este tehnica cea mai satisfăcătoare căci permite a regla de la început toate problemele şi de a micşora la maximum durata spitalizării. Inconvenientele ei sunt: necesitatea unei rezecţii largi a fundului de sac superior, incongruenţa între intestinul proximal şi intestinul distal, urmările postoperatorii legate de riscurile fistulei şi proasta funcţionare a anastomozei.

Cea mai bună anastomoză este o anastomoză termino-terminală.

Când atrezia este jejunală înaltă şi rezecţia nu se poate face pe o lungime mare se practică o jejuno-plastie pe marginea antimezenterică a jejunului.

Derivaţia poate pune la dispoziţie diverse tipuri: Bischop-Koop, Santulli, Rehbein [8].

Dintre cazurile particulare menţionăm: atrezii jejuno-ileale asociate cu un ileus meconial, atrezii multiple, sindromul de intestin nefuncţional.

În cazurile de atrezie jejuno-ileală segmentul distal este examinat pentru a decela alte localizări posibile de obstrucţie. Această manevră este cel mai bine realizată instilând ulei salin sau mineral în lumen chiar dincolo de atrezie şi evacuând meconiu prin valva ileo-cecală (fig. 14.5, 14.6)

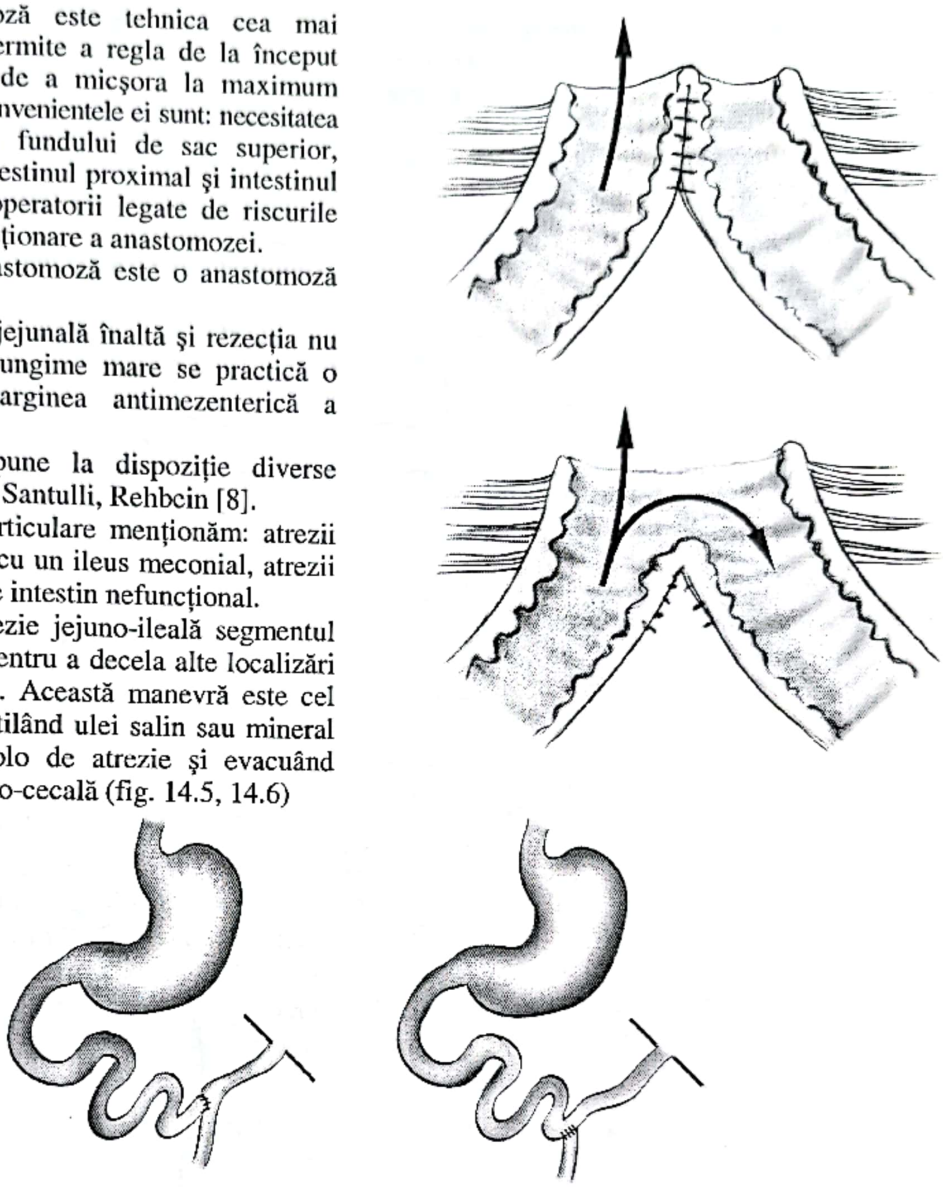

Figura 14.5. Tipuri de enterostomii.

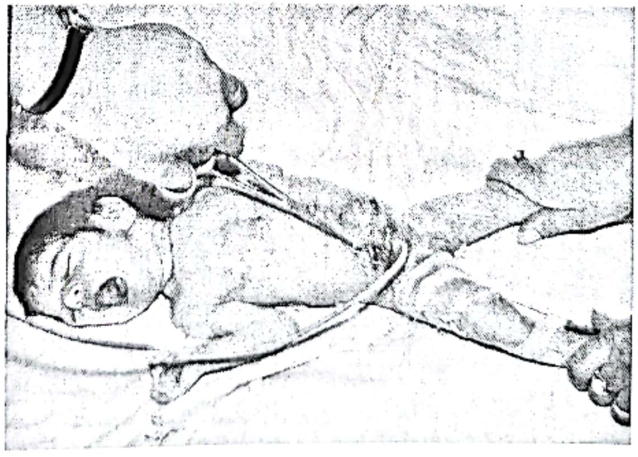

Figura 14.6. Atrezie de intestin subţire. Ileostomie Miculicz (colecţia proprie).

Scanned with OKEN Scanner

Conceptele actuale de anastomoză intestinală s-au dezvoltat în ultimii 20 de ani şi sunt bazate pe faptul că rezultatul refacerii „cap la cap" este superior unei anastomoze latero-laterale utilizată anterior.

Problemele nefuncţionalităţii anastomozei au fost evitate prin rezecţia capătului mult dilatat proximal, ceea ce înseamnă sacrificarea a 15–20 cm de intestin şi realizarea unei anastomoze cu „artificii" privind incongruenţa celor două capete [5–7] (fig.14.7).

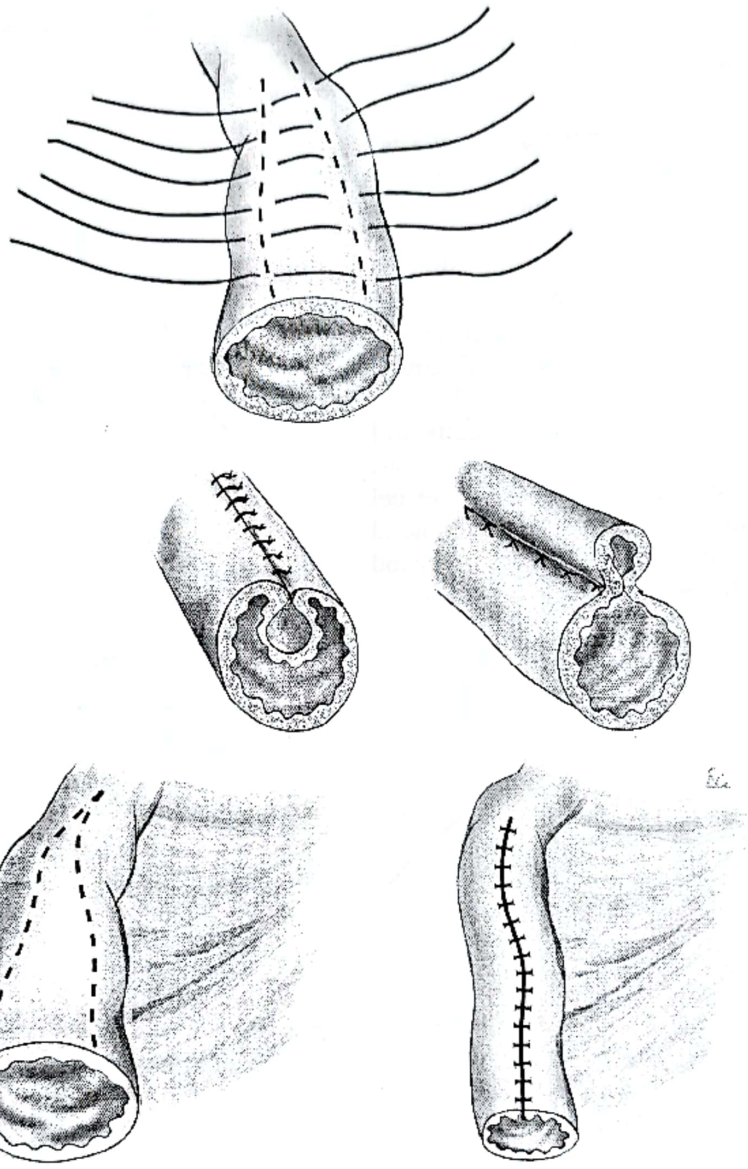

Figura 14.7. Tipuri de enteroplicaturi.

Anastomozele de tip „cap – oblic" au eliminat dezvoltarea unui sindrom de buclă oarbă, adesea întâlnit în anastomoza latero-laterală.

Segmentul distal trebuie rezecat rezonabil şi pe cât posibil să fie menţinut cât mai mult din intestinul distal, deoarece ileonul terminal realizează absorbţia vitaminelor liposolubile şi intervine în circuitul entero-hepatic al sărurilor biliare.

O rezecţie oblică la un unghi de 45° către peretele antimezenteric cu extindere ulterioară este de obicei necesară pentru a obţine un diametru adecvat şi a face o bună anastomoză.

Anastomoza este realizată într-un singur strat cu fire inversate.

Avantajul acestui procedeu este de a permite intestinului obstrucţionat să se decompreseze şi să revină la mărimea normală înainte de închidere.

Scanned with OKEN Scanner

EVOLUȚIA POSTOPERATORIE

În caz de realizare a unei anastomoze din primul moment se urmărește peristaltismul și reluarea tranzitului după 5 până la 15 zile. Se menține o aspirație digestivă continuă, realimentare pe cale parenterală.

În cazul unei derivații este necesară asigurarea unei nutriții parenterale totale. Restabilirea continuității digestive se va face după pneumatizarea celor două segmente intestinale la un interval cuprins între 15–45 de zile, în funcție de starea copilului [9].

Capătul superior al intestinului este instilat cu lapte de mamă, iar capătul inferior cu o soluție glucozată sau lapte de mamă.

COMPLICAȚII POSTOPERATORII

În caz de practicare a unei derivații, complicațiile sunt: prolapsul și stenoza derivației care necesită o reluare chirurgicală.

Complicațiile după o anastomoză pot fi:
– fistula și anastomoza nefuncțională.
– sindromul de intestin scurt (SIS).

Acesta este o complicație importantă specifică la copiii cu atrezie jejuno-ileală extinsă. Această condiție este o stare funcțională datorată unei pierderi semnificative de intestin subțire, severă în absența ileonului distal și valvei ileo-cecale.

Încercările de alimentație enterală conduc de obicei la diaree promptă, steatoree, deshidratare severă și eventual malnutriție. Nutriția parenterală totală în timpul acestei faze de diaree este esențială pentru supraviețuire.

Copiii cu atrezie jejuno-ileală de tip 3 și 4 sunt mai dispuși la SIS, datorită faptului că au suferit antenatal pierderea unei porțiuni majore a intestinului subțire și necesită rezecție extinsă pentru volvulus gangrenos sau au peritonită meconială severă cu prinderea mai multor anse ale intestinului subțire.

Copiii cu rezecție de intestin subțire mijlociu au prognostic mai bun decât cei cu pierderea valvei ileo-cecale.

Copiii care au pierdut valva ileo-cecală necesită aproximativ 40 cm de intestin subțire pentru o șansă de supraviețuire rezonabilă.

Vârsta gestațională – este un alt factor important care influențează rezultatul datorită dublării lungimii intestinului în timpul trimestrului III.

Un copil de vârstă mică la naștere cu o atrezie intestinală sau ileostomie poate prezenta adaptare intestinală mai precoce, decât un copil la termen cu lungimea identică a intestinului subțire rezidual.

Deficitul de acid folic a fost detectat la 5–6 ani și a fost corectat cu folați.

Este necesară o alimentație parenterală totală după operație, administrare de vitamină D, acid folic, vitamina B12, vitamină K.

Tratamentul de durată la pacienții cu SIS este esențial, iar familia trebuie susținută cu suport emoțional în timpul acestei lungi și dificile perioade de recuperare a copilului.

PROGNOSTICUL

Acesta depinde de trei factori:
– de sediul atreziei;
– terenul bolnavului;
– lungimea intestinului subțire restant.

Supraviețuirea este mai mare în atreziile ileale (80%) decât în cele jejunale (61%). Acest prognostic mai slab al atreziilor jejunale se explică prin dificultățile de anastomoză pentru această localizare și de asocierea cu alte malformații ale acestui tip de atrezie.

În ceea ce privește terenul, asocierea cu alte malformații determină șanse de supraviețuire mai mici, la fel ca și prematuritatea.

În ceea ce privește lungimea intestinului subțire restant se pare că sub 35 cm există șanse mult mai puține de supraviețuire. În intestinele subțiri scurte nutriția parenterală trebuie prelungită timp de mai multe luni (12–18 luni) pentru a putea permite o alungire progresivă a intestinului subțire [10].

O problemă deosebită o ridică copiii care nu mai prezintă valvula ileo-cecală.

În atreziile jejuno-ileale alături de cauzele de deces reprezentate prin septicemie și intestinul scurt reprezintă o cauză de deces.

Se poate vorbi astăzi, însă și despre transplantul de intestin subțire. Acest tratament aduce avantaje deosebite dacă este efectuat concomitent cu transplantul de ficat (experiența școlii franceze de chirurgie pediatrică, 1998).

Scanned with OKEN Scanner

BIBLIOGRAFIE

1. Ashcraft K. W., Holder T. M., Pediatric Surgery, W. B. Saunders, 2000, p. 406–424.
2. Fufezan V, Tepeneu P. Chirurgie pediatrică. Ed. Amacord, 1996, pg. 104–107.
3. Pellerin. D *et al.*, Techniques de chirurgie pediatrique. Ed. Masson 1978, pg. 286-313, 304-313.
4. Helardot P, Bienayeme J, Bargy F. Chirurgie digestive de l'enfant. Ed. Doin 1990, pg. 397–403.
5. Robert M., Manuel de chirurgie pediatrique (Chirurgie viscerale), 1998, pg. 101–108.
6. Sabetay C. (sub redacţia), Patologie chirurgicală pediatrică, Ed. Aius Craiova, 2004 p. 365–370.
7. Swenson O., Pediatric surgery. Meredith Corporation, 1969, pg. 634–649.
8. Zamfir T., Băscă I., Jianu M., Chirurgie viscerală, urologie şi ortopedie pediatrică, Ed. Ştiinţifică, Buc., 1996.
9. O'Neill JA, Grosfeld JL, Fonkalsrud EE, Coran AG, Caldamone A., Principals of pediatric surgery 2nd Edition Mosby, Year Book, Inc. St. Louis, 2003 p. 491–498.
10. Seminars in Pediatric Surgery, vol.10 No.2, Feb 2001.

Scanned with OKEN Scanner

BIBLIOGRAFIE

1. Ashcraft K. W., Holder T. M., Pediatric Surgery, W. B. Saunders, 2000, p. 406–424.
2. Fufezan V, Tepeneu P. Chirurgie pediatrică. Ed. Amacord, 1996, pg. 104–107.
3. Pellerin. D *et al.*, Techniques de chirurgie pediatrique. Ed. Masson 1978. pg. 286-313, 304-313.
4. Helardot P, Bienayeme J, Bargy F. Chirurgie digestive de l'enfant. Ed. Doin 1990, pg. 397–403.
5. Robert M., Manuel de chirurgie pediatrique (Chirurgie viscerale), 1998, pg. 101–108.
6. Sabetay C. (sub redacţia), Patologie chirurgicală pediatrică, Ed. Aius Craiova, 2004 p. 365–370.
7. Swenson O., Pediatric surgery. Meredith Corporation, 1969, pg. 634–649.
8. Zamfir T., Bâscă I., Jianu M., Chirurgie viscerală, urologie şi ortopedie pediatrică, Ed. Ştiinţifică, Buc., 1996.
9. O'Neill JA, Grosfeld JL, Fonkalsrud EE, Coran AG, Caldamone A., Principals of pediatric surgery 2nd Edition Mosby, Year Book, Inc. St. Louis, 2003 p. 491–498.
10. Seminars in Pediatric Surgery, vol.10 No.2, Feb 2001.

Scanned with OKEN Scanner

Capitolul 15
BOALA MECONIALĂ A COPILULUI

CORNELIU SABETAY, OVIDIU CIOBANU, ALIN STOICA, MIHAI CIUCĂ

Boala meconială a copilului: ileusul meconial, sindromul dopului de meconiu şi peritonita meconială nu pot fi separate în entităţi distincte; pentru a simplifica prezentarea lor am încercat să ne ocupăm de fiecare boală într-un subcapitol separat.

Ileusul meconial, peritonita meconială şi sindromul dopului de meconiu, apar ca obstrucţii intestinale neonatale.

Ileusul meconial este de obicei asociat cu fibroza chistică (FC), cu toate că au apărut şi rapoarte prezentând cazuri de ileus meconial fără fibroză chistică.

Sindromul dopului de meconiu, de regulă, apare în absenţa fibrozei chistice (FC), dar a fost raportat şi în prezenţa sa.

Ileusul meconial poate să aibă o evoluţie simplă sau să se complice prin apariţia peritonitei meconiale.

FC este o stare determinată genetic şi caracterizată prin mucoviscidoza secreţiilor exocrine. Ileusul meconial este o obstrucţie intralumenală, care are loc în timpul perioadei de nou-născut şi se datorează condensării meconiului ce populează intestinul.

Echivalentul ileusului meconial este o obstrucţie mecanică datorată scaunului condensat, îngroşat, de aspect chitos, prezent în intestin. Aceasta se observă la orice vârstă după perioada de nou-născut la bolnavii cu FC.

Sindromul dopului de meconiu apare ca o obstrucţie a colonului la nou-născut şi se datorează meconiului condensat sub formă de dop.

Motilitatea colonului care este diminuată face ca să apară un dop intralumenal tenace, şi explică această situaţie la nou-născut. Dar, starea de dop meconial poate fi corelată sau nu cu sindromul de colon scurt neonatal [1].

Peritonita meconială reprezintă o formă de peritonită chimică, prin perforaţie prenatală a intestinului subţire sau gros, revărsatul peritoneal fiind abacterian. Perforaţia poate fi produsă datorită prezenţei ileusului meconial, sau din cauza altor boli congenitale care produc obstrucţie intestinală.

Aceste entităţi prezentate mai sus vor fi discutate sub forma unui subcapitol aparte.

Nu se poate vorbi despre ileus meconial decât dacă sunt reunite 4 condiţii:

– o ocluzie intestinală completă, legată de un obstacol intraluminal reprezentat prin meconiu anormal, vâscos şi concreţiuni meconiale;

– sediul acestei ocluzii este la nivelul ileonului terminal;

– apariţie de la naştere;

– existenţa unei mucoviscidoze.

Această definiţie ne permite să eliminăm un anumit număr de sindroame ocluzive prin obstacol intraluminal, uneori în raport cu mucoviscidoza, dar care pun probleme diagnostice şi terapeutice total diferite.

Astfel, se pot observa obstrucţii incomplete în cadrul mucoviscidozelor autentice, dar care nu au sediul totdeauna la nivelul ileonului, uneori chiar la nivelul colonului, putând simula un dop meconial sau un sindrom de mic colon stâng.

De asemenea, ocluzii intraluminale se pot observa şi la copii purtători de mucoviscidoză, în afara perioadei neo-natale. În acest caz problemele diagnostice şi terapeutice sunt total diferite.

Diagnosticul de mucoviscidoză poate fi pus în perioada prenatală în două situaţii diferite:

1. dacă există în familie între fraţi un caz asemănător, mutaţia este atunci identificată şi diagnosticul poate fi făcut precoce prin biopsia trofoblastului;

2. alteori, cu ocazia semnelor ecografice, poate fi evidenţiat diagnosticul de mucoviscidoză: intestinul este hiperecogen în al doilea trimestru

Scanned with OKEN Scanner

de sarcină, iar atrezia intestinului subțire se evidențiază mai târziu.

Studiul enzimelor digestive în lichidul amniotic este posibil a fi făcut între săptămânile 15–19 de amenoree.

Dacă aceste lucruri nu sunt posibile pentru evidențierea ileusului meconial al mucoviscidozei, trebuie efectuat studiul genetic care uneori este dificil în absența unui caz asemănător.

FIBROZA CHISTICĂ

Fibroza chistică este o boală sistemică. Deoarece fibroza chistică este transmisă autosomal recesiv, amândoi părinții trebuie să fie heterozigoți fără a avea boala. Fiecare din descendenții lor au o șansă de 1/4 de a dezvolta boala [2,3].

Este una din cele mai obișnuite boli întâlnite la rasa albă, o boală gravă și transmisă genetic. Aproximativ 5-6% din populație se estimează a fi heterozigotă.

În familiile în care primul copil a avut un ileus meconial, 29% din frații care urmează cu fibroză chistică au ileus meconial, comparativ cu 6% dintre frați în familiile în care primul copil cu fibroză chistică nu are ileus meconial [4].

Glandele exocrine sunt afectate în totalitate. Cele mai severe manifestări clinice determină obstrucția pasajului de aer în plămân, în ductele pancreatice și intestin printr-o secreție mucoasă groasă și vâscoasă.

Alte organe afectate sunt: glandele salivare, glandele sudoripare, ficat, membranele mucoaselor nazale și organele reproductive.

Afectarea pancreasului începe prenatal cu o obstrucție progresivă a ductelor pancreatice, care conduce la o atrofie acinoasă.

Scăderea secrețiilor și eventual fibroza care determină atrofie acinoasă, conduc cum am spus mai sus, la scăderea secrețiilor și eventual fibroză și modificări grave ale țesutului exocrin.

Datorită acestor efecte majoritatea copiilor cu fibroză chistică prezintă insuficiență pancreatică exocrină extensivă.

Aproximativ 85–95% din pacienții cu fibroză chistică au avansate leziuni pancreatice în perioada de sugar, datorate absenței enzimelor pancreatice în sucul duodenal [5].

Secreția intestinală a unui mucus hipervâscos începe de asemenea în perioada prenatală. Meconiul îngroșat începe să obstrueze intestinul încă din perioada intrauterină. Meconiul pacienților cu ileus meconial are un conținut scăzut de apă și conține câteva anormalități biochimice.

Astfel, creșterea cantității de proteine și scăderea cantității de carbohidrați au fost găsite în ileusul meconial, comparat cu meconiul de la un nou-născut normal.

Multe dintre aceste extraproteine s-au dovedit a fi albumine. Detectarea albuminei în meconiu a fost utilizată ca un test *screening* pentru fibroza chistică.

Deficiența enzimelor pancreatice nu este probabil cauza majoră a apariției unui meconiu anormal, deoarece nu există o corelație strânsă între ileusul meconial și severitatea bolii pancreatice.

Ileusul meconial apare ca fiind principalul rezultat al secreției intestinale anormale, leziunea pancreatică jucând un rol secundar.

Plămânii sunt normali la naștere dar boala pulmonară difuză progresivă se dezvoltă ca un rezultat al dopului de mucus situat în căile aeriene și al infecției secundare. Nivelele de sodiu și clor în sudoare sunt crescute de la naștere și sunt necorelate cu severitatea sau distribuția organului implicat.

Tulburările electroliților în sudoare sunt datorate impermeabilității epiteliului la ionii de clor. Când Na este pompat afară activ în lichidul lumenal, clorul nu-i poate urma. Acest efect are tendința de a reține Na înapoi în lumen.

DIAGNOSTICUL FIBROZEI CHISTICE

Testul sudorii

Fibroza chistică se poate diagnostica simplu prin testul sudorii.

Deși testul este precis în timpul primelor zile de viață nu poate fi posibilă colectarea unui volum adecvat de sudoare și trebuie așteptat până când copilul este mai mare.

Metoda ionoforezei de pilocarpină produce o estimare cantitativă a nivelelor de Na și Cl pe o cantitate colectată de sudoare necontaminată de la antebrațe, membrele inferioare sau spate.

Pilocarpina este un medicament colinergic care stimulează producerea de sudoare. Un curent electric introduce pilocarpina în piele.

Sudoarea este colectată în ora următoare cu hârtie de filtru fixată pe suprafața tegumentului cu o bandă etanșă pentru a preveni evaporarea.

Concentrația de Na și CI mai mare de 60 mEq/l pune diagnosticul dacă s-au colectat cel puțin 100 ml

Scanned with OKEN Scanner

de sudoare. Deoarece copiii normali pot să aibă nivele ridicate de electroliți în timpul primelor zile de viață se repetă testul după 4–6 săptămâni [6].

Testul prin bandeletă de hârtie Boehringer-Mannheim

Acest test a fost utilizat ocazional ca un test filtru *(screening)* pentru fibroza chistică.

Testul demonstrează nivelele excesive de albumină în meconiu. Copii normali rareori au mai mult de 3 mg albumină/g meconiu, în timp ce copii cu fibroză chistică au adesea 80 mg albumină/g.

Deoarece acest test dă frecvent rezultate fals pozitive, nu este un test specific.

Aspiratul duodenal

Aspiratul prin drenaj duodenal poate demonstra scăderea activității enzimelor pancreatice ca: tripsina, amilaza și lipaza.

Aceste studii nu s-au dovedit încă patognomonice.

ILEUSUL MECONIAL

ISTORIC

Prima descriere a modificărilor patologice găsite într-o obstrucție intestinală la nou-născut asociată cu meconiu condensat a fost făcută de Landsteiner (1905) [7].

Fibroza chistică a fost inițial descrisă ca o asociere a insuficienței pancreatice și a bolii pulmonare cronice în 1936.

Fanconi a sugerat termenul de boală fibro-chistică a pancreasului, asociind unei insuficiențe pancreatice și leziuni pulmonare [8].

Doi ani mai târziu, ileusul meconial a fost descris ca o manifestare precoce a fibrozei chistice. Meconiul anormal a fost atribuit naturii vâscoase, groase a secreției mucusului în fibroza chistică. Nici o formă de terapie chirurgicală nu a fost găsită disponibilă pentru ileusul meconial până în 1948, când Hiatt și Wilson au tratat cu succes 5 din 8 pacienți cu irigații saline ale meconiului, printr-o ileostomie.

În 1953 Gross a raportat o evoluție favorabilă a obstrucției după rezecție și o enterostomie tip Mikulicz [9].

În 1957 Bischop și Koop [10] au descris rezecția și anastomoza termino-laterală, cu o stomă distală, pentru a permite irigația postoperatorie (fig. 15.1).

De atunci s-au folosit o varietate de soluții diluate și tehnici chirurgicale pentru a înlătura meconiul anormal.

Noblett (1969) a raportat vindecări de cazuri de ileus meconial prin spălături cu gastrografin.

În ultimii 25 de ani, mortalitatea operatorie a scăzut de la 70% la 20% datorită unui diagnostic precoce și a abordării chirurgicale și medicale îmbunătățite la asemenea bolnavi cu ileus meconial.

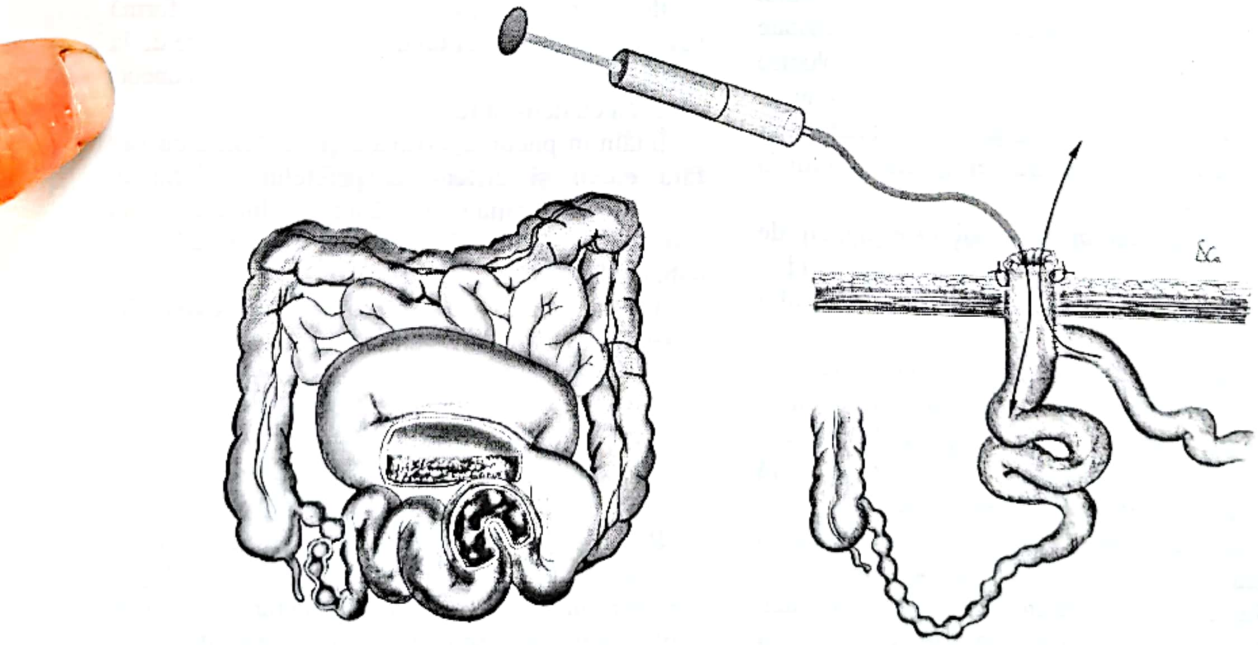

Figura 15.1. Aspect de ileus meconial. Montaj tip Bishop-Koop.

Scanned with OKEN Scanner

INCIDENȚĂ

Ileusul meconial reprezintă cea mai precoce manifestare clinică a fibrozei chistice şi apare la cca. 10–15% din pacienții cu această stare.

Ileusul meconial reprezintă în unele serii din literatura de specialitate 1/3 din bolnavii cu obstrucție intestinală neo-natală.

Nu există diferențe între sexe.

Boala este rară la negrii americani, nu este întâlnită la africanii şi asiaticii nativi, incidența fibrozei chistice la albi variază de la 1/1 150–1/2 500 de nou-născuți vii [11].

FRECVENȚĂ, PATOGENIE

Mucoviscidoza atinge în jur de 1–7 nou-născuți la 1000 naşteri.

Din 100 nou-născuți purtători de mucoviscidoză, 10 vor face o ocluzie neo-natală.

Consecința mucoviscidozei este o anomalie a secrețiilor tuturor glandelor exocrine care se caracterizează prin secrеții mucoase anormal de vâscoase şi prin secrеții vâscoase anormal dc concentrate.

Primele organe atinse sunt pancreasul şi intestinul, de unde se explică faptul că prima manifestare a bolii poate fi un ileus meconial, apoi leziunile pulmonare a căror apariție este mai târzie.

Meconiul îngroşat, filant, vâscos aderă la mucoasa ileală. În porțiunea cea mai distală poate antrena chiar un veritabil calcul meconial cu sediul în ultimii centimetri de ileon. Această vâscozitate importantă a meconiului explică imaginile radiologice care în porțiunea distală a tubului digestiv arată nivele de lichid care nu sunt perfect orizontale, ci concave în sus din cauza aderenței meconiului la peretele digestiv [12].

La nivelul jejunului aspectul este numai de ocluzie banală căci meconiul este mult mai fluid.

Consecințele acestei vâscozități a meconiului sunt de 4 grade:

1. În ceea ce priveşte ocluzia simplă prin obstacol intraluminal trebuie să ştim că vâscozitatea meconială sau „calculul" meconial pot fi de gravitate variabilă. Într-un număr de cazuri numai o spălătură simplă cu soluții hidrosolubile poate permite fluidificarea meconiului, iar în alte cazuri chiar spălături repetate nu pot înlătura aspectul de ocluzie.

2. Ocluzia poate determina un volvulus prenatal, în condițiile existenței şi a unei atrezii de intestin subțire.

3. Atrezia de intestin subțire este responsabilă de producerea unei peritonite meconiale. Peritonitele meconiale pe fondul unei mucoviscidoze nu dau calcificări intraperitoneale în unele cazuri.

4. După naştere volvulusul ansei destinse stă la originea perforației post-natale.

Un caz din trei de ileus meconial este complicat.

CLINICĂ

O proporție de 10–33% din bolnavii cu ileus meconial au un istoric familial de fibroză chistică, care este o anomalie genetică cu transmitere autosomal recesivă.

Deoarece obstrucția intestinală produsă prin ileusul meconial are loc în uter, lipsa nutrienților din lichidul amniotic poate să explice greutatea mai mică la naştere la pacienții cu ileus meconial.

Existenta bolii hidramniosului la 10–20% dintre pacienți se întâlneşte mai frecvent în forma complicată a ileusului meconial. Rareori sunt asociații de anomalii congenitale. Severitatea obstrucției variază de la o formă uşoară care se poate vindeca prin irigație rectală, până la forma de obstrucție completă şi precoce.

Ileusul meconial simplu apare în primele 24–48 ore cu distensie abdominală şi vărsături biliare.

Nu există emisie de scaun. Adesea sunt observate anse destinse la palpare, rectul şi anusul au dimensiuni mici şi pot fi interpretate greşit ca stenoze sau atrezie anală.

Ileusul meconial complicat, reprezintă o formă severă. Are de obicei un debut acut în 24 ore de la naştere, cu distensie abdominală progresivă, uneori asociată cu detresă respiratorie.

Întâlnim pneumoperitoneu şi peritonită cu sau fără edem şi eritem al peretelui abdominal. Edemul şi colorația roşietică a peretelui abdominal semnifică, de obicei prezența unui pseudochist subiacent sau peritonită.

Tabloul clinic este marcat prin hipovolemie, aspectul sever al stării generale şi starea septică.

DIAGNOSTIC

Diagnosticul radiologic

Radiografia abdominală în ileusul meconial arată adesea un model de anse destinse, multiple, ale intestinului, sugerând obstrucția intestinului subțire şi poate să se confunde cu atrezia ileală sau alte forme de obstrucție [13].

Scanned with OKEN Scanner

Există o variabilitate în ceea ce privește dimensiunea anselor intestinale: unele sunt dilatate enorm, altele sunt moderat destinse, altele sunt de mărime relativ normală.

Adesea, există aspecte în „bulă de săpun", aspect granular datorată amestecului bulelor de aer în meconiul gros.

Rezultatul acesta mai este descris ca „pământ văzut prin ochean" datorită aspectului fin, granulat, al întregului abdomen.

Uneori, avem foarte puține nivele de lichid – aer în ileusul meconial, deoarece o mare parte a intestinului este plină complet cu lichid sau cu meconiu condensat.

Acest aspect se poate întâlni și în alte forme de obstrucții intestinale.

Nivele hidro-aerice pot fi văzute cu ocazia unei radiografii abdominale în poziție ortostatică. Nici un semn de complicație nu poate fi văzut în 1/3 din radiografiile abdominale la bolnavii cu ileus meconial complicat (fig. 15.2 a,b).

Radiografiile abdominale care arată calcifieri indică o perforație prenatală cu peritonită meconială. Apariția unei mase voluminoase, dense, cu granule de calciu în ea poate semnifica un pseudo-chist. Nivelele hidroaerice proeminente pot indica atrezie sau volvulus. Ascita și pneumoperitoneul pot fi produse prin perforație postnatală a colonului. Când aspectul clinic și radiografia abdominală sugerează ileus meconial, se face o clismă baritată pentru diagnostic, urmată de o clismă cu un agent de contrast hiperosmolar, hidrosolubil și chiar în scop de tratament. Preferăm să folosim un agent de contrast hipertonic hipersolubil și pentru diagnostic și pentru tratament.

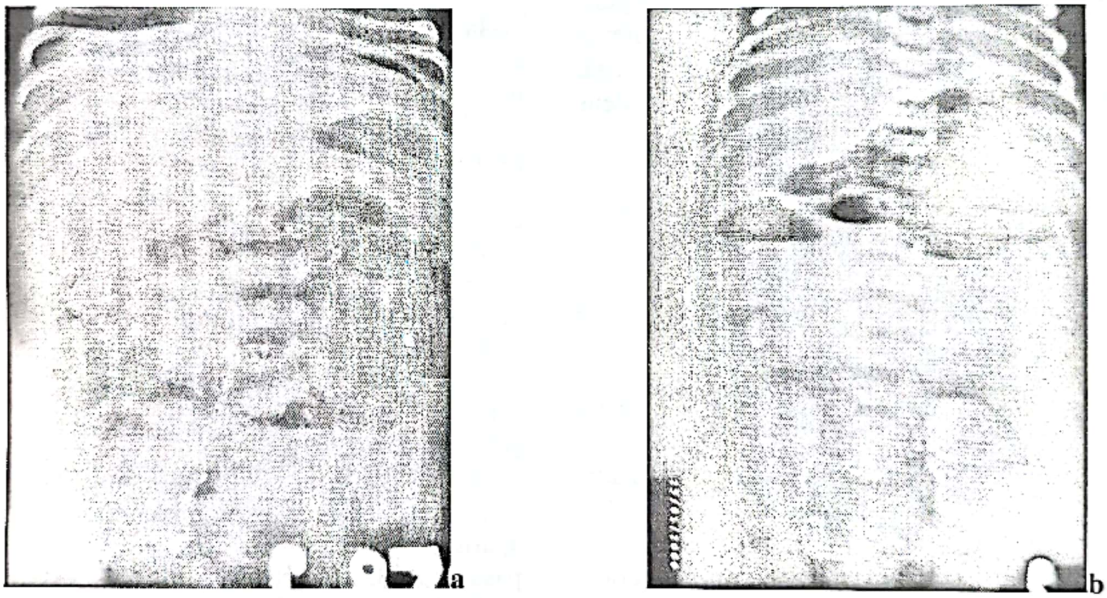

Figura 15.2 a,b. Radiografii abdominale simple în ileusul meconial (colecția proprie).

Refluxul agentului de contrast în ileon ajută la identificarea localizării obstrucției și demonstrează un colon mic anormal.

Materialul de contrast nu trebuie administrat oral în cazurile suspecte de ileus meconial.

Microcolonul poate fi văzut și cu ocazia altor boli ca: boala Hirschsprung, sindromul dopului de meconiu, sindromul colonului mic stâng, atrezia ileală sau colonică și imaturitatea funcțională a intestinului în boala Hirschsprung sau într-o aganglionoză colonică totală.

Substanța radiologică ar trebui să treacă prin microcolon și ileonul dilatat fără a lăsa imagini de perle de mucus condensat.

O biopsie rectală poate fi necesară pentru a determina prezența sau absența celulelor ganglionare.

În ileusul meconial, bolusul de meconiu condensat este schițat ca un larg defect de umplere, în timp ce în boala Hirschsprung conținutul intestinului este mai mult lichidian.

În plus, nivele hidroaerice sunt vizibile în intestinul subțire dilatat pe o radiografie în ortostatism. Dacă există o atrezie intestinală, materialul de contrast nu trece de segmentul atrezic și diagnosticul este confirmat.

Atrezia și ileusul meconial pot coexista. Aceasta se poate confirma prin laparotomie.

Scanned with OKEN Scanner

În anumite cazuri de ileus meconial complicat, simptomele de complicație (volvulus) pot predomina și ileusul meconial poate fi descoperit numai incidental la operație [14].

În alte cazuri, determinarea ileusului meconial poate fi făcută de medicul anatomo-patolog prin examinarea unui fragment rezecat chirurgical.

Tabloul clinic este al unei ocluzii de intestin subțire distal.

Ileusul meconial necomplicat nu este chirurgical.

Diagnosticul trebuie să fie evocat în două circumstanțe:

– la un copil la care nu există un antecedent familial, tabloul este cel al unei ocluzii de intestin subțire distal evocată prin ecografie prenatală sau la naștere prin apariția vărsăturilor biliare, meteorism abdominal, absența eliminării meconiului.

Se efectuează o radiografie abdominală pe gol.

– a doua circumstanță o reprezintă existența unei familii cu antecedente de mucoviscidoză, condiție la care ne gândim de la început la un ileus meconial, iar radiografiile abdominale pe gol trebuie făcute imediat după naștere.

Radiografiile abdominale pe gol evidențiază o ocluzie distală cu nivele lichidiene care nu sunt perfect orizontale ci curbilinii cu concavitate superioară din cauza aderenței meconiului la peretele intestinal.

Uneori, în fosa iliacă dreaptă se poate evidenția un aspect granulat legat de prezența de bule de aer în meconiu.

Confirmarea diagnosticului se face prin spălătură cu substanță radioopacă (bariu, nu se utilizează și produse hidrosolubile). Această spălătură cu substanță radioopacă evidențiază un microcolon care după ce depășește valvula lui Bauhlin se mulează pe „calculul meconial".

Deci, în afara antecedentelor familiale, radiografia abdominală pe gol și spălătura cu substanță opacă pot suspecta diagnosticul de ileus meconial.

O a doua chestiune care se pune este aceea – dacă este vorba de un ileus meconial banal sau de un ileus meconial complicat.

Atrezia intestinului subțire asociată cu un ileus meconial realizează un tablou de ocluzie a intestinului subțire și aceasta este singura situație în preoperator când diagnosticul de ileus meconial poate fi suspectat.

Volvulusul postnatal poate fi mult mai dificil evidențiat ca diagnostic; el poate fi suspectat prin spălătură cu substanță radioopacă.

Diagnosticul diferențial

Diagnosticul preoperator poate fi făcut de obicei prin examenul clinic, cu examenul abdomenului în ortostatism sau în decubit dorsal, examenul radiologic și istoricul bolii.

Diagnosticul diferențial trebuie să țină cont de: 1. aganglionoza congenitală (mai ales aganglionoza colică totală), 2. hipotiroidismul.

Ileusul meconial complicat cu perforație și peritonită este mai greu de diagnosticat față de o aganglionoză colică totală, de un colon stâng mic, o imaturitate funcțională a intestinului, atrezie colică, atrezie ileală sau chiar sindromul de dop meconial.

TRATAMENT

Tratamentul medical

În 1969, Noblett a introdus clisma cu Gastrografin ca o formă neoperatorie de tratament în cazurile necomplicate de ileus meconial.

El a descris ileusul meconial necomplicat la un pacient cu semne de ileus meconial fără o simptomatologie clinică sau radiologică, de tipul unor complicații ca perforația sau peritonita.

Pacienții prezentând volvulus, gangrenă, perforație consecutivă peritonitei sau atreziei de intestin mic necesită operația imediată.

Gastrografinul este o soluție apoasă, hiperosmolară, de diatrizoat de meglumină, conținând 0,1% polisorbat 80 (Tween 80), un agent umectant și 37% iod.

Soluția hiperosmolară (1900 mosm/l) drenează fluidul în lumenul intestinului din plasmă cu apariția unei diarei osmotice care se oprește după pasajul de Gastrografin.

Pacientul trebuie să fie bine hidratat înaintea acestui procedeu pentru prevenirea hipovolemiei.

Administrarea antibioticelor se începe înainte de acest procedeu, chirurgul trebuie să examineze pacientul înainte de începerea clismei. Gastrografinul este administrat printr-un tub de cauciuc drept introdus în rect, fesele fiind legate strâns. Clisma este administrată folosind control fluoroscopic. Rezistența este întâlnită când colonul este mic, nefolosit și se încearcă umplerea sa. Când materialul de contrast ajunge în ileonul terminal este schițat un dop mare de meconiu. După ce copilul a evacuat Gastrografinul se repetă clisma pentru a curăți meconiul rămas. Când copilul se întoarce la unitatea neo-natală sunt administrate clisme calde saline conținând 1% acetil cisteină pentru a ajuta evacuarea completă [15].

Scanned with OKEN Scanner

Dacă este necesar, clisma cu Gastrografin se poate repeta când se observă continuarea distensiei sau obstrucția meconială persistentă.

Pentru a preveni perforația rectală se recomandă un cateter drept mai degrabă decât un cateter cu balon care va fi folosit pentru studiul colonului.

Perforația intestinală tardivă a ileonului sau ceculuí a fost raportată între 12–48 ore după administrarea clismei.

Factorii care pot conduce la o perforație tardivă sunt legați de distensia intestinală mare prin proces osmotic sau o leziune a peretelui intestinal produsă de către materialul de contrast.

Tratamentul chirurgical

Intervenția operatorie este necesară la pacienții cu ileus meconial complicat sau la cei la care există eșecul tratamentului prin clisma cu Gastrografin.

Scopul abordării chirurgicale în ileusul meconial simplu este evacuarea completă a meconiului din intestin. Există o varietate de tehnici chirurgicale de la enterectomia simplă cu irigație la rezecție cu sau fără stomă.

Primii supraviețuitori al intervenției chirurgicale pentru ileus meconial au fost raportați în 1948. S-au descris enterectomii cu irigații și îndepărtarea meconiului și s-au raportat modificări diferite ale tehnicilor folosind diferite soluții de irigații cu 1–4% N-acetil cisteină, soluție de diatrizoat, peroxid de hidrogen, enzime pancreatice și sanguine [16].

Folosirea peroxidului de hidrogen a fost abandonată datorită posibilității perforației sau embolusului gazos Enzimele pancreatice nu s-au dovedit eficiente în lichefierea acută a conținutului intestinal.

Un număr de abordări chirurgicale au fost susținute de-a lungul anilor astfel:

– în 1953 Gross a raportat o ameliorare a obstrucției după rezecția ileonului dilatat și crearea unei enterostomii Mikulicz [1, 14].

– în 1957 Bishop și Koop au descris rezecția și anastoza termino-laterală cu o stomă distală pentru a permite irigația postoperatorie [12, 14].

– în 1961 Santulli a descris rezecția și anastomoza Roux în „y" cu enterostomie proximală „în coș" [12].

Acest procedeu constă în rezecția segmentului celei mai dilatate porțiuni a ileonului și o anastomoză termino-laterală conectând partea laterală a extremității proximale cu partea laterală a extremității distale, capătul intestinal proximal fiind folosit în crearea unei enterostome.

– în 1962, Swensson a recomandat rezecția, irigația și anastomoza termino-terminală [15].

– în 1963, Harberg a prezentat o tehnică de ileostomie cu tub în „T". În 1981 el a raportat experiența prin tehnica sa, cu un cateter în „T" numărul 14, care este plasat printr-o ileostomie cu una dintre extremități în segmentul proximal dilatat, cealaltă extremitate în ileonul distal mic ce conține meconiul condensat [1].

Tubul „T" și ileonul sunt fixate la peretele anterior abdominal și aduse afară printr-o incizie în cadranul inferior drept.

A doua zi după operație intestinul este irigat cu enzime pancreatice prin tubul „T". Acest tub se îndepărtează după 10–14 zile postoperator.

– în 1970, O'Neill a raportat ameliorarea obstrucției folosind cu succes un tub de enterostomie și irigație postoperatorie.

K. Ashcraft și T. Holder folosesc în ileusul meconial care nu a răspuns la tratamentul medical o hidratare adecvată. Se administrează 1 mg vitamină K, iar pacientul este luat în sala de operație și i se face o incizie transversală subombilicală largă. Se face o ileostomie și un cateter este trecut proximal și distal. Se încearcă irigația cu acetil cisteină (Mucomyst) (fig. 15.3), acest procedeu singur putând să ofere pasajul prompt de meconiu și ameliorarea obstrucției cu o manipulare blândă [10].

Irigația cu un tub „T14" francez (Harberg) a dat, în general, rezultate satisfăcătoare și nu necesită un al doilea procedeu pentru închiderea ileostomiei.

Rezultate bune s-au obținut și prin tehnica descrisă de Fitzgerald: după apendicectomie s-a irigat intestinul cu un cateter trecut prin bontul apendicelui. Meconiul a fost îndepărtat prin bont și bontul s-a închis.

Mulți chirurgi cred că ileusul meconial fără perforație sau atrezie poate fi abordat fără stomă prin una din tehnicile deja descrise.

Dacă copilul prezintă volvulus intestinal, atrezie sau gangrenă, preferăm rezecția intestinului neviabil cu o ileostomie terminală și fistulă mucoasă.

Stoma poate fi irigată cât este necesar și făcută o reanastomoză în a doua operație după 2–3 săptămâni. Nu am realizat o anastomoză primară în aceste cazuri.

Postoperator, pacientul primește antibiotice mai multe zile. Drenajul naso-gastric este continuat până ce se modifică aspectul lichidului drenat de la bilios la clar și scade volumul său.

Scanned with OKEN Scanner

Obişnuit, după 5–10 zile funcţia intestinală este reluată. În aceste condiţii pacientul este trecut la alimentaţie. Enzimele pancreatice sunt, de asemenea, instituite în acest timp. Necesarul nutriţional este adus prin metode parenterale centrale sau perfuzie în timpul perioadei „nimic pe gură".

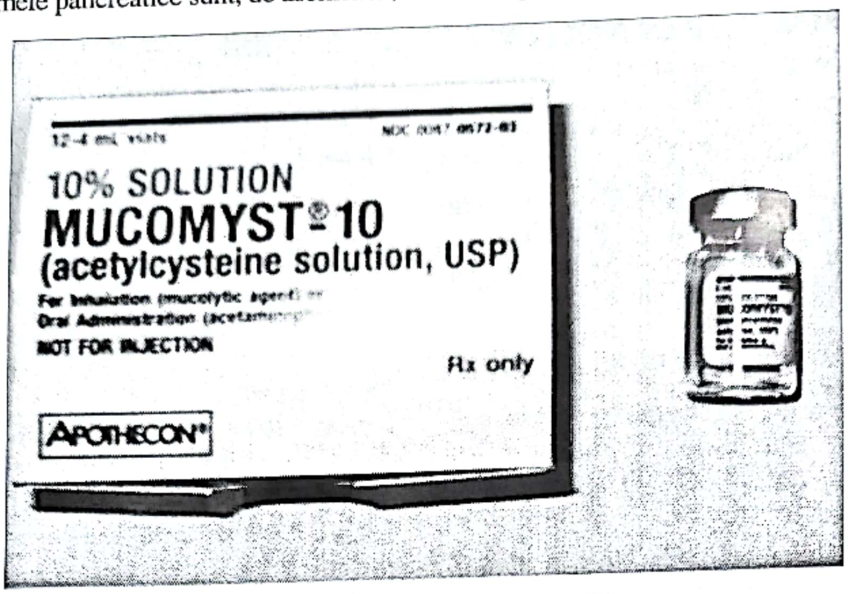

Figura 15.3. Soluţie acetylcysteine 10%.

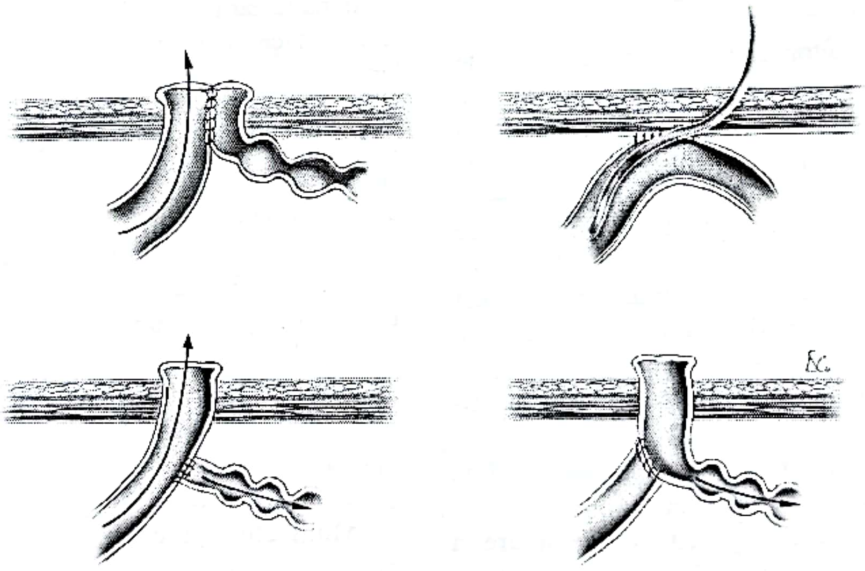

Figura 15.4. Tipuri de enterostomii în ileusul meconial.

Dacă pacientul a tolerat cu dificultate laptele artificial folosit de obicei, este administrată o dietă elementară sau utilizarea unui tub de alimentaţie până când funcţia este satisfăcătoare.

O atenţie deosebită se acordă pentru îngrijirea plămânului pentru a ajuta secreţiile bronşice să se evacueze.

Ileusul necomplicat

Pot fi utilizate mai multe produse de fluidificare a meconiului:

– gastrografin (are trei acţiuni: aport de apă în lumenul intestinal, creştere a peristaltismului, rol de agent care înmoaie meconiul);
– ser fiziologic în concentraţie crescută;
– soluţii de acetil cisteină 4%;
– soluţii de enzime pancreatice;
– apă oxigenată.

Complicaţiile spălăturilor cu diverse substanţe pot fi:

– perforaţii digestive;

Scanned with OKEN Scanner

– septicemii secundare leziunilor mucoase induse de substanţa utilizată.

Tratamentul chirurgical a fost indicat în ileusul necomplicat în trei situaţii:

– când diagnosticul nu a fost pus şi bolnavul a fost operat cu diagnostic de atrezie de intestin subţire;

– când spălătura cu substanţă radioopacă a fost ineficace;

– pentru copii examinaţi foarte târziu cu o distensie abdominală considerabilă.

Se recomandă a se practica o derivaţie terminală ileală a celor două extremităţi intestinale.

Restabilirea continuităţii se poate face după 1–2 luni; alţi autori intervin chiar devreme după 5–7 zile pentru restabilirea continuităţii.

Ileusul complicat are un tratament care este legat de cel al complicaţiei, iar anastomozele trebuie evitate.

ECHIVALENTUL DE ILEUS MECONIAL (EIM)

EIM este termenul utilizat pentru a descrie obstrucţia intestinală parţială sau completă care are loc după perioada neo-natală la bolnavi cu fibroza chistică.

EIM rezultă din materialul vâscos depus, anormal în ileonul terminal şi colonul drept şi a fost descris în 1941.

Această stare are loc mai frecvent decât s-a recunoscut mai ales când pacienţii cu fibroză chistică sunt observaţi perioade lungi de timp.

Pacienţii cu EIM acut au dureri abdominale, distensie, vărsături, constipaţie totală şi semne de obstructie intestinală.

Mult mai obişnuit sunt evidente simptome cronice sau recurente de durere abdominală colicativă, distensie şi relativă constipaţie.

Factori precipitanţi la unii dintre bolnavi includ: o încetare bruscă a secreţiilor pancreatice, o exacerbare respiratorie, deshidratare sau o schimbare în dietă.

Radiografia abdominală pe gol la aceşti bolnavi arată un aspect granular, bulos, predominant în partea dreaptă a abdomenului, cu intestinul subţire dilatat şi nivele de lichid legate de obstrucţia intestinului subţire.

Studii cu substanţe de contrast, cu diatrizoat, nu numai că au confirmat diagnosticul dar sunt şi utilizate în scop terapeutic.

Studiile cu bariu sunt contraindicate.

Invaginaţia şi mai puţin frecvent volvulusul pot complica EIM. O soluţie de fermenţi pancreatici şi 1% N-acetil cisteină pot fi introduse printr-un tub „T". Rar este necesară operaţia în cazurile refractare.

SINDROMUL DOPULUI DE MECONIU (SDM)

SDM a fost raportat ca fiind o cauză relativ neobişnuită de obstrucţie intestinală la nou-născut. Acest sindrom a fost descris prima dată în 1956. Descrierea originală cu greu poate fi îmbunătăţită [1].

Un nou-născut cu obstrucţie intestinală datorată nefuncţionalităţii colonului, elimină reziduul meconial la 9 luni de viaţă fetală, fapt care nu este neobişnuit. În aceste cazuri se presupune că fie masa de meconiu, fie motilitatea colonului este aşa de alterată încât procesul normal de dislocare este împiedicat şi este întârziată golirea tractului alimentar [17].

Clatworthy a numit copiii cu această stare „copii astupaţi".

Un număr de prezentaţii clinice pot fi legate de SDM. Inerţie colică funcţională de prematuritate, sindrom de colon mic neonatal, microcolon de partea stângă şi alţi termeni au mai fost folosiţi sinonim cu SDM.

Deşi SDM a fost descris clasic la pacienţi fără fibroza chistică, pentru a-i distinge de ileusul meconial, am văzut ocazional şi SDM tipic la pacienţii cu fibroza chistică.

Boala Hirschsprung ar trebui exclusă prin biopsie aspirativă precoce.

Hipomotilitatea colonică poate apare prin hipermagnezemie ce reduce eliminarea de acetilcolină, cu depresie mioneurală consecutivă.

Deşi această asociaţie a fost raportată la copii proveniţi din mame tratate cu magneziu pentru eclampsie, această teorie nu a fost dovedită pe animalele de laborator.

Multe cazuri clinice au fost asociate cu tratamentul cu magneziu.

Hipoglicemia la copii din mame diabetice, induce creşterea producţiei de glucagon care conduce la scăderea activităţii intestinale.

Scanned with OKEN Scanner

ASPECTE CLINICE

Pacientul se prezintă cu distensie abdominală, evacuează puţin meconiu sau deloc.

Radiografia abdominală pe gol arată anse multiple intestinale. Administrarea unei clisme cu substanţă de contrast folosind Gastrografin cu control fluoroscopic poate releva fie dopul, ca un defect de umplere, fie un colon mic stâng cu o obstrucţie abruptă în colonul stâng sau la flexura splenică.

Clisma hipertonică de obicei stimulează pasajul unui dop lung, gros. Acest studiu poate fi terapeutic şi copilul poate începe evacuarea meconiului spontan. Scaunele următoare sunt încurajate cu clisme calde sau pline, după studiul iniţial cu Gastrografin.

Ocazional, clisma cu Gastrografin poate fi repetată pentru a elimina meconiul reţinut.

După pasajul meconiului realizăm de rutină o biopsie aspirativă rectală pentru eliminarea posibilităţii existenţei bolii Hirschsprung, înaintea externării. Majoritatea acestor copii nu au probleme de lungă durată, chiar dacă fibroza chistică este prezentă. Ca urmare noi realizăm un test de sudoare ca parte a evaluării.

Necesitatea operaţiei pentru tratarea copilului cu dop meconial a fost foarte rară în experienţa noastră. S-a raportat diagnosticul precoce al SDM la făt în timpul examinării de rutină prin ecografie în trimestrul III. S-a realizat amniocenteza şi amniografia cu Urografin.

În general, copii trataţi postnatal cu Gastrografin şi clismă salină răspund rapid şi încep alimentaţia orală în câteva zile.

PROGNOSTIC

Mortalitatea în ileusul meconial variază între 20–40%, iar prognosticul este în general legat de mucoviscidoză.

PERITONITA MECONIALĂ

Boala reprezintă prezenţa de meconiu, calcificat sau nu, în cavitatea peritoneală.

Este vorba de o peritonită localizată sau generalizată, secundară unei perforaţii prenatale a tubului digestiv.

ISTORIC

Peritonita meconială este definită ca o peritonită aseptică, chimică sau de corpi străini datorată scurgerii meconiului în cavitatea abdominală corelată cu perforaţia prenatală a intestinului.

Sindromul a fost raportat pentru prima dată de Morgagni în 1761 [1, 12, 14].

Prima corecţie chirurgicală cu succes a fost realizată în 1943 de Agerty [1, 12, 14].

Perforaţia este de obicei produsă de obstrucţia prin ileus meconial, atrezie intestinală, stenoză, volvulus, hernie internă, benzi peritoneale congenitale, invaginaţie sau gastroschizis, nu există o evidenţă de obstrucţie distală. În acest caz, perforaţia poate fi un diverticul Meckel, un apendice sau simplu un semn idiopatic.

Peritonita meconială asociată cu fibroza chistică a fost clasificată ca o complicaţie de ileus meconial. Bolul meconial mare proximal de obstrucţie produce necroză ischemică şi perforaţii. Adesea, segmentul de intestin umplut cu meconiu s-a răsucit şi a produs un volvulus segmentar. Intestinul ischemic la baza volvulusului poate perfora sau se vindecă şi formează o strictură sau atrezie completă. Necroza ischemică a volvulusului cu extravazarea şi lichefierea meconiului are ca rezultat un pseudochist (peritonită meconială chistică gigantă).

Meconiul extravazat poate produce ascită meconială difuză.

Perforaţia colonului distal de obstrucţie a fost văzută şi poate fi corelată cu clisma baritată sub presiune.

CAUZELE

Nu putem avea o peritonită meconială decât dacă în cursul vieţii intrauterine a existat o perforaţie digestivă.

În majoritatea cazurilor această perforaţie digestivă este concomitentă cu fenomenele vasculare care sunt responsabile pentru atreziile jejuno-ileale.

Uneori, în timpul vieţii prenatale se poate produce o perforaţie care se obstruează spontan.

La naştere, copiii care se nasc cu peritonită meconială au posibilitatea ca diagnosticul să fie evidenţiat prin calcificările multiple intraperitoneale, fără a exista o anomalie digestivă sau o altă tulburare clinică.

Scanned with OKEN Scanner

Originea perforației prenatale poate fi vasculară.

Perforația digestivă stă la originea peritonitei meconiale şi uneori poate fi iatrogenă legată de o puncție amniotică.

LOCALIZARE

Majoritatea peritonitelor meconiale sunt localizate în vecinătatea perforației prenatale.

DATA APARIȚIEI PERFORAȚIEI

Meconiul care pătrunde în cavitatea peritoneală este steril, deci nu este o peritonită septică, dar conține enzime digestive care antrenează reacții peritoneale, care pot fi foarte importante şi să dezvolte un perete fibros, o veritabilă carapace meconială, aderentă la toate organele din vecinătate.

O perforație veche şi cu prezența calcificărilor necesită un minimum de 10 zile pentru ca aceste calcificări să apară.

De asemenea, calcificările se observă mai rar în peritonitele meconiale asociate unui ileus meconial, decât în alte forme de peritonită meconială.

În peritonitele care apar cu puțin timp înainte de naştere aspectul este cel al unei ascite meconiale, cu o distensie abdominală considerabilă.

La naştere, perforațiile digestive prenatale pot să fie obstruate, acoperite, unele din ele rămân descoperite. De aici rezultă două consecințe:

– un pneumoperitoneu;

– o peritonită septică.

CLINICA ŞI FORMELE CLINICE

Ileusul meconial complicat sau peritonita meconială apar de obicei imediat după naştere. Distensia abdominală progresivă are loc cu evidențierea de eritem al peretelui abdominal şi ocazional edemul acestuia.

Abdomenul poate fi foarte tensionat şi poate fi palpabilă o masă tumorală.

Distensia conduce frecvent la compromiterea respirației. Hipovolemia poate fi secundară pierderii de spațiu abdominal.

Semnele radiologice depind de natura peritonitei meconiale.

Calcifieri în abdomen sau scrot provin din perforația intestinală intrauterină.

Meconiul intraperitoneal poate să se calcifice în 4 ore de la perforație. Meconiul calcifiat intralumenal nu este asociat cu perforația intestinală, dar este frecvent luat drept peritonită meconială [17].

Diferențele între aceste tipuri de calcifieri sunt importante în decizia asupra necesității tipului şi extinderii operației.

DIAGNOSTIC

În majoritatea cazurilor peritonita meconială este localizată, asociată unei atrezii de intestin subțire şi tabloul este cel al atreziei de intestin subțire, iar existența de calcificări pe radiografiile abdominale pe gol permit a evoca peritonita.

Există şi cazuri particulare precum:

– peritonită meconială încapsulată;

– ascită meconială;

– peritonite meconiale descoperite cu ocazia unor radiografii practicate în cursul rezolvării unor hernii inghinale. Se găsesc calcificări în sacul herniar.

ANATOMO-PATOLOGIE

Au fost decrise trei tipuri de peritonită meconială: fibroadezivă, chistică şi generalizată.

Cel mai obişnuit tip este cel de peritonita meconială fibroadezivă.

Meconiul steril determină o peritonită chimică intensă indusă de enzimele digestive menținute în meconiu. Aceste efecte determină formațiuni fibroase dense şi aglutinarea intestinului.

Frecvent locul perforației nu poate fi găsit deoarece este acoperit de formațiuni fibroase, ansele intestinale pot acoperi perforația sub forma unui „*patch*".

Peritonita meconială chistică apare când reacția fibroplastică nu a fost efectivă în acoperirea perforației şi când meconiul continuă să se verse în cavitatea peritoneală. Se formează un pseudochist, care constă în anse intestinale aderente dense şi în parte necrotice, înconjurând meconiul, care a ieşit.

Masa este frecvent mărginită în parte de o coajă calcifiată.

În peritonita meconială generalizată, meconiul este distribuit în toată cavitatea peritoneală. Aderentele între anse sunt mai mult fibrinoase

Scanned with OKEN Scanner

decât fibroase. Acest tip provine de obicei din perforația care a avut loc înaintea nașterii sau în timpul nașterii.

TRATAMENT

Indicația pentru operație este de obicei obstrucția intestinală.

Pacienții cu calcifieri sunt asimptomatici, nu necesită operație.

Tehnica aleasă depinde de etiologie și de semnele clinice. Se rezecă intestinul atrezic, neviabil și destins sever. Disecția este frecvent dificilă și sângerândă. Se recomandă conservarea intestinului pentru a preveni intestinul scurt. Mulți pacienți au necesitat o deviere temporară și gastrostomă pentru decompresiune și nutriție. Aceasta este plasată pe o linie centrală venoasă pentru nutriția parenterală totală deoarece aportul oral este de obicei întârziat.

Rezultatele operatorii sunt în general bune, deși câțiva din pacienții noștri au necesitat reintervenții pentru obstrucții intestinale.

În tratamentul ileusului meconial se folosește astăzi un preparat denumit Mucomyst (azot acetil-cisteină); se practică o ileotomie minimă, se introduce această substanță diluată în soluție și se spală „în amonte și în aval" intestinul, până la îndepărtarea în totalitate a meconiului aderent, sub formă de „mătănii".

OBSERVAȚII FINALE

Sindroamele de meconiu descrise reprezintă un larg spectru de probleme neonatale. Câțiva pacienți pot necesita operații repetate sau pot prezenta dificultăți la o vârstă mai mare. Puțini copii mai mari nu au fost diagnosticați cu fibroză chistică decât atunci când au fost tratați pentru complicații care necesitau intervenții chirurgicale.

Mulți dintre copii necesită o intervenție chirurgicală pentru alte probleme ale fibrozei chistice ca: bronșectazie, hemoptizie; pneumotorax, afecțiuni ORL sau tulburări gastro-intestinale corelate.

BIBLIOGRAFIE

1. Yamashiro Y, Shimizu T., The estimated incidence of cystic fibrosis in Japan. Tokyo, Japan.
2. Freiman JP, FitzSimmons SC. Colonic strictures in patients with cystic fibrosis: results of a survey of 114 cystic fibrosis care centers in the United States, 1996, feb.22, pg. 153–156.
3. Robert M. Manuel de chirurgie pediatrique (Chirurgie viscerale), 1998, pg. 101–108.
4. Coutts JA, Docherty JG. Clinical course of patients with cystic fibrosis presenting with meconium ileus., april. 1997, Br. J. Surg., pg. 555.
5. Vereanu D., Chirurgie infantilă și ortopedie, Ed. Medicală, București, 1973
6. Eggermont E. The samll intestines in patients with muco-viscidosis, Acad. Geneskd. Belg., 1993, pg. 151–161.
7. Farell PM, Kosorok MR, Laxova A. Nutritional benefits of neonatl screening for cystic fibrosis, Madison, USA.
8. Fufezan V, Tepeneu P. Chirurgie pediatrică. Ed. Amacord, 1996, pg. 83–86.
9. Kerem E. Rave, Harel N, Augarten A., A cystic fibrosis transmembrane conductance regulator splice variant. Center Jerusalim, Israel.
10. Ashcraft K. W., Holder T. M., Pediatric Surgery, W. B. Saunders, 2000 435-442.
11. Pellerin. D *et al.*, Techniques de chirurgie pediatrique. Ed. Masson 1978. pg. 314–318.
12. Haber HP, Benda N. Colonic wall thickness measured by ultrasound: striking differences in patients with cystic fibrosis versus healthy controls. Gut. 1997, mar. 40 (3), pag. 406–411.
13. Zamfir T., Bâscă I., Jianu M., Chirurgie viscerală, urologie și ortopedie pediatrică, Ed. Științifică, Buc., 1996.
14. Helardot P, Bienayeme J, Bargy F. Chirurgie digestive de l'enfant. Ed. Doin 1990, pg. 397–403.
15. Sabetay C. (sub redacția) Patologie chirurgicală pediatrică, Ed. Aius Craiova 2004 p. 434–447.
16. Swenson O. Pediatric surgery. Meredith Corporation, 1969, pg. 672–686.
17. O'Neill JA, Grosfeld JL, Fonkalsrud EE, Coran AG, Caldamone A., Principals of Pediatric Surgery 2nd Edition Mosby, Year Book, Inc. St. Louis, 2003 p. 605–612.

Scanned with OKEN Scanner

Capitolul 16
APENDICITA ACUTĂ LA COPII

ION PĂRĂIAN, CĂLIN ORDEANU, ANCA BUDUŞAN

DEFINIŢIE

Apendicita reprezintă inflamaţia apendicelui vermiform, o structură tubulară localizată la nivelul cecului.

INCIDENŢĂ

Reprezintă cea mai frecventă cauză de abdomen dureros la copil şi este afecţiunea cea mai frecventă care necesită intervenţie chirurgicală la această grupă de vârstă.

Incidenţa apendicitei acute în populaţia generală este apreciată la 7%, fiind mai mare în ţările occidentale şi în populaţiile cu dietă săracă în fibre [1]. Se crede că dieta bogată în fibre are ca efect scăderea vâscozităţii materiilor fecale, scăderea timpului de tranzit intestinal şi scăderea riscului de formare a coproliţilor, care pot produce obstrucţia lumenului apendicular. Nu există diferenţe rasiale.

Apendicita acută poate apare la orice grup de vârstă, dar este foarte rară la sugar. Incidenţa creşte în copilărie, atingând maximul între 6 şi 10 ani. Sugarii şi copiii mici au o rată crescută de perforaţie, care atinge 50–85% [2].

ANATOMIE PATOLOGICĂ

Apendicele vermiform este un organ tubular localizat la nivelul segmentului inferior al cecului, având o lungime medie de 6–8 cm. Apendicele nu are o poziţie fixă, variabilitatea acesteia fiind responsabilă de modificările tabloului clinic. Mezoul acestuia conţine artera apendiculară,ramură terminală a arterei ileocolice, iar drenajul venos se face prin venele ileocolice şi colica dreaptă în vena portă.

Anatomo-patologic, inflamaţia apendiculară cunoaşte mai multe faze:

– apendicita acută catarală, caracterizată de edemul mucoasei, distensia apendicelui, creşterea presiunii intraluminale, motiv pentru care pacientul acuză dureri periombilicale sau în epigastru, de intensitate medie;

– apendicita acută flegmonoasă, în care obstruarea drenajului limfatic şi venos favorizează invazia bacteriană la nivelul peretelui apendicular inflamat; când inflamaţia interesează seroasa apendiculară, pacientul descrie durere localizată în fosa iliacă dreaptă, continuă şi de intensitate mai mare;

– apendicita acută gangrenoasă, caracterizată de microtromboze arteriale şi venoase, pierderea luciului seroasei peritoneale, false membrane;

– persistenţa leziunilor ischemice poate conduce la perforarea apendicelui şi apariţia peritonitei localizate sau generalizate.

FIZIOPATOLOGIE

Mecanismul de producere cel mai des incriminat în fizopatologia apendicitei acute este obstrucţia lumenului apendicular. Această obstrucţie se produce fie datorită hiperplaziei ţesutului limfoid localizat la nivelul apendicelui (foliculi limfoizi submucoşi), fie prin obliterarea lumenului cauzată de un coprolit – materii fecale impactate la acest nivel. Mai rar, obstrucţia poate fi produsă de paraziţi, corpi străini, aderenţe la acest nivel. Hiperplazia foliculilor limfatici este asociată cu o varietate de afecţiuni inflamatorii sau de natură infecţioasă, ca: boala Crohn, gastroenterita, infecţii respiratorii, mononucleoza. Obstrucţia lumenului

Scanned with OKEN Scanner

are ca şi consecinţă împiedicarea drenajului limfatic, creşterea presiunii intraluminale, înmulţirea exagerată a florei bacteriene, invazia bacteriană la nivelul peretelui apendicular, congestie şi împiedicarea întoarcerii venoase, care în timp produce diminuarea fluxului arterial la acest nivel şi apariţia leziunilor ischemice. Progresiunea acestor fenomene duce la leziuni variabile inflamatorii, până la apariţia apendicitei gangrenoase, care se poate complica prin perforaţie, ducând la peritonită [3].

Când se produce perforaţia apendiculară, lichidul inflamator cu conţinut bacterian ajunge în cavitatea abdominală, producând peritonita generalizata, iar tabloul clinic se agravează, durerea abdominală creşte în intensitate, asociind modificări importante ale stării generale. În unele cazuri, procesul inflamator este limitat si localizat, epiploonul şi ansele intestinului subţire acoperind perforaţia, ducând la formarea unui bloc apendicular, care poate evolua spre rezoluţie sau abcedare, uneori ducând la perforaţie şi peritonită generalizată în doi timpi.

Deşi cea mai comună intervenţie chirurgicală abdominală, apendicectomia are o rată de complicaţii de 1–4%, de aceea, scopul chirurgului este de a stabili diagnosticul precoce, întârzierea în diagnostic şi tratament fiind asociată cu mortalitate şi morbiditate crescute. Infecţiile plăgii operatorii constituie aproximativ o treime din morbiditatea asociată.

Acurateţea în diagnosticul apendicitei acute este apreciată la 80%, ceea ce corespunde cu o rată de 20% de apendicectomii fals positive. Aceste rezultate se datorează dificultăţii de a diferenţia apendicita acută de alte suferinţe abdominale cu un tablou clinic asemanator (gastrointestinale sau ginecologice) [4, 5].

Mortalitatea prin apendicită acută este extrem de redusă, sub 1 la 100 000 cazuri, fiind mai mare la pacienţii vârstnici.

Perforaţia apendiculară se asociază cu morbiditate şi mortalitate crescute, în comparaţie cu apendicita neperforată. Rata perforaţiei este mai mare la copii mici şi pacienţi în vârstă, la care greşelile diagnostice sunt mai frecvente [6, 7].

TABLOU CLINIC

Diagnosticul apendicitei acute se face în principal pe baza examenului clinic şi a anamnezei. Recunoaşterea simptomatologiei tipice pentru apendicită este importantă pentru stabilirea precoce a diagnosticului şi instituirea tratamentului necesar.

Triada clasică de dureri abdominale, inapetenţă şi varsaturi apare la un procent de 60% dintre pacienţi, tabloul clinic putând varia şi include un număr mare de simptome şi semne nespecifice, care uneori fac diagnosticul dificil [8–10].

– **durerea abdominală** este iniţial colicativă, periombilical sau în epigastru, ulterior continuă, crescând progresiv în intensitate şi localizată în fosa iliacă dreaptă. Migrarea caracteristică a durerii după câteva ore de la debut este apreciată ca patognomonică pentru diagnosticul de apendicită acută, având o specificitate de 80%. Durerea abdominală severă de la debut este mai frecvent semnul unor alte afecţiuni, cum ar fi volvulus intestinal, torsiune ovariană, invaginaţie intestinală, etc.

– **greţurile** şi **vărsăturile** se întâlnesc la 60–80% din pacienţi, în majoritatea cazurilor după apariţia durerilor abdominale

– majoritatea pacienţilor prezintă **constipaţie**; diareea nu este un semn tipic pentru apendicită, dar pacienţii cu localizarea apendicelui în pelvis acuză eliminarea de scaune frecvente de consistenţă redusă, produse prin stimularea iritativă a rectului;

– febra: marea majoritate a copiilor sunt afebrili sau subfebrili, valori mari ale temperaturii apar în cazurile complicate prin perforaţie, peritonită;

– deşi semnele şi simptomele apendicitei acute sunt bine cunoscute şi cuantificate, un procent de 10–20% din pacienţi prezintă un tablou atipic, care face diagnosticul dificil; astfel de cazuri include localizările apendiculare retrocecale – durerea este localizată în flancul drept, pacienţii cu malrotaţie intestinală- când pacienţii descriu durerea în fosa iliacă sau flancul stâng [11].

Examenul clinic poate pune în vedere următoarele semne:

– modificări ale stării generale a pacientului, manifestate diferit în funcţie de vârsta pacientului: iritabilitatea poate fi singurul semn în cazul nou-născuţilor; copiii mai mari pot prezenta poziţii sau mers antalgic, datorită iritaţiei peritoneale;

– la palpare majoritatea pacienţilor prezintă sensibilitate în fosa iliacă dreaptă (descrisă ca şi caracteristică în punctul McBurney), deşi sediul durerii poate fi altul, în funcţie de localizarea apendicelui;

– semnul Rovsing, semnul obturatorului, semnul psoasului sunt pozitive la o proporţie redusă de

Scanned with OKEN Scanner

pacienți, de aceea, absența lor nu trebuie interpretată ca excludere a diagnosticului de apendicită acută;

– palparea abdomenului poate să pună în evidență apărare musculară localizată, durere la decompresia bruscă a peretelui abdominal (semnul Blumberg), ca și expresie a iritației peritoneale;

– tușeul rectal trebuie inclus în examinările de rutină, deoarece poate fi valoros în evaluarea unui pacient cu localizare atipică a apendicelui inflamat (în pelvis) – pune în evidență durere în fosa iliacă dreaptă [12].

În ceea ce privește manifestările clinice ale apendicitei la copil există o serie de particularități în funcție de:

– vârstă;

– poziția apendicelui (mediocecal, retrocecal, subhepatic, pelvin);

– forma anatomo-patologică.

La nou-născut diagnosticul de apendicită este extrem de dificil, pentru că tabloul clinic este cu totul și cu totul nespecific: paloare, hipertermie, vărsături și diaree; fiind asemănător cu al multor alte afecțiuni întâlnite la această vârstă în plus datorită hiporectivității copilului apărarea mulculară la nivelul fosei iliace drepte lipsește. Acest lucru face ca apendicita acută la această vârstă să fie întotdeauna descoperită în stadiul de peritonită. Vărsăturile sunt un simptom cvasiconstant la această vârstă, în majoritatea cazurilor copilul fiind febril, fără însă ca aceasta să fie o regulă absolută. La fel ca și la nou-născut apărarea musculară lipsește, dar la palparea profundă la nivelul fosei iliace drepte se poate constata uneori o flectare a coapsei drepte pe bazic, ceea ce constituie un indiciu deosebit de important pentru diagnosticul de apendicită.

Și în cazul sugarului, ca și la nou-născut, diagnosticul de apendicită se pune cel mai adesea în stadiul de peritonită, consecutivă perforației apendiculare.

La preșcolar și copilul mic (2–6 ani) în funcție de vârsta copilului se apropie ca simptomatologie fie de forma sugarului, fie de cea a copilului mare. Copiii mici neputându-și exprima cu acuratețe durerea (nu o pot localiza corect), iar epiploomul fiind prea scurt nu poate localiza infecția astfel încât și la aceștia diagnosticul este pus cu precădere în faza de peritonită (la peste jumătate din cazuri).

La copiii mari formele de apendicită acută se apropie de cele de la adult, adică trecând prin toate fazele inflamației: congestivă, flegmonoasă, gangrenoasă și abia apoi declanșându-se peritonita când apendicele a perforat.

Trebuie subliniat faptul că în urmă cu câțiva ani reputatul profesor de pediatrie Valeriu Popescu într-o carte care se adresează abdomenului cronic, arată că din 100 de cauze de dureri abdominale numai 5% aparțin patologiei apendiculare.

EXAMINĂRI PARACLINICE

Examinările de laborator pot ridica sau confirma suspiciunea de apendicită acută, dar singure nu au valoare diagnostică. Acestea include în mod uzual hemoleucograma și examenul sumar de urină.

– 70–90% dintre pacienți prezintă leucocitoză cu neutrofilie;uneori este utilă urmărirea în dinamică a numărului de leucocite; sugarii și pacienții imunocompromiși pot prezenta valori scăzute ale numărului de leucocite;

– examenul sumar de urină, util în diferențierea de afecțiuni urinare, poate pune totodată în evidență în cazul localizărilor joase a apendicelui leucociturie sau hematurie;

– examenul de urină normal nu are valoare diagnostică pentru apendicita acută, dar nu o exclude;

– transaminazele, amilazele sau determinarea valorii beta-HCG la pacientele adolescente pot fi utile pentru realizarea diagnosticului diferențial;

– deși măsurarea valorilor PCR nu se efectuază de rutină, valorile crescute ale acesteia evidențiază prezența unei infecții bacteriene.

Examinările imagistice

– radiografia abdominală este normală în majoritatea cazurilor, putând pune în evidență prezența unui coprolit la mai puțin de 10% din pacienți, de aceea nu se efectuază de rutină;

– ecografia abdominală, datorită accesibilității crescute, lipsei de invazivitate și posibilității de a pune în evidență a numeroase alte afecțiuni a devenit examinarea preferată pentru evaluarea pacientului cu sindrom dureros abdominal [13];

– evidențierea apendicelui dilatat, cu pereții îngroșați și conținut ecogen este considerată caracteristică pentru apendicita acută;

– de asemenea, este utilă în efectuarea diagnosticului diferențial cu afecțiuni renale, ginecologice sau intestinale;

– după perforație, ecografia evidențiază prezența unei colecții periapendiculare, sau lichid în cavitatea peritoneală;

Scanned with OKEN Scanner

– deşi efectuată de rutină în tările occidentale, tomografia computerizată abdominală nu este folosită de rutină la noi, datorită accesibilităţii reduse;

– uneori, radiografia toraco-pulmonară poate fi utilă în realizarea diagnosticului diferenţial.

DIAGNOSTIC DIFERENŢIAL

Diagnosticul diferenţial include o patologie diversă, făcând diagnosticul dificil, în special la sugar şi copilul mic, la care anamneza este greu de efectuat, iar tabloul clinic cuprinde semne şi simptome comune multor afecţiuni [14, 15]:

– limfadenita mezenterică
– gastroenterocolita
– diverticulita Meckel
– hepatita infecţioasă
– infecţiile urinare
– parazitoze digestive
– purpura Henoch-Schoenlein
– constipaţia habituală
– invaginaţia intestinală
– volvulus intestinal
– pneumoniile bazale drepte
– torsiunea ovariană
– chiste ovariene
– colica renală
– sarcina ectopică
– boala inflamatorie pelvină
– sindromul hemolitico-uremic
– boala Crohn.

TRATAMENT

Tratamentul apendicitei acute este chirurgical şi constă în îndepărtarea apendicelui vermiform inflamat, după o prealabilă pregătire preoperatorie. Tehnica apendicectomici la copil este aceeaşi cu cea folosită la adult; după pătrunderea în cavitatea peritoneală se identifică apendicele, se ligaturează mezoul şi baza apendicelui, se rezecă şi se înfundă bontul în bursa cecală. Intervenţia chirurgicală se poate efectua şi laparoscopic, având indicaţie în special la pacienţi obezi şi la adolescenţi. *Avantajele* acesteia sunt: rezultate cosmetice superioare, recuperare mai rapidă, posibilitatea explorării întregii cavităţi abdominale. *Dezavantajele* includ: costuri mai mari, necesitatea achiziţionării de echipament şi de instruire a personalului, durata mai mare a intervenţiei chirurgicale.

În cazul apendicitei perforate cu peritonită, incizia trebuie să fie mai mare, iar apendicectomia este urmată de lavajul şi drenajul cavităţii abdominale.

Complicaţiile postoperatorii includ: hemoragie prin deraparea ligaturii de pe artera apendiculară, infecţia plăgii, fistule intestinale, abcese subfrenice sau hepatice, eviscerația şi apendicita după apendicectomie incompletă.

Plastronul apendicular – sau blocul apendicular constituie o formă mai deosebită de peritonită – peritonita localizată şi care se întâlneşte în practică mai rar decât peritonita generalizată post perforaţie apendiculară. În cadrul acestei forme de peritonită organismul reuşeşte să limiteze inflamaţia la nivelul fosei iliace drepte prin alungirea anselor intestinale din vecinătatea apendicelui bolnav în jurul acestuia împiedicând astfel diseminarea puroiului în cavitatea abdominală.

Această aglutinare de anse este adesea decelabilă la nivelul fosei iliace drepte ca o masă tumorală sensibilă la palpare şi ale cărei dimensiuni şi consistenţă trebuie urmărite cu atenţie în evoluţie.

Atitudinea terapeutică *vis-à-vis* de această formă este una conservatoare, bolnavului administrându-i-se antibiotice şi inflamatorii cu urmărirea zilnică a evoluţiei plastronului atât din punct de vedere clinic (dimensiuni, consistenţă) cât şi paraclinic (număr de leucocite, probe inflamatorii). În mod obişnuit sub tratament acest plastron se rebsoarbe după 8–15 zile, urmând ca bolnavul să fie operat după 2–4 luni.

Nu toate formele de plastron apendicular evoluează favorabil către resorbţie, pot exista şi excepţii:

– abcederea plastronului cu deversarea conţinutului purulent în cavitatea abdominală, apărând aşa-numita *„peritonită în doi timpi”*, anunţată de creşterea bruscă a febrei, care apoi devine oscilantă, pulsul este rapid, blocul apendicular îşi schimbă consistenţa devenind fluctuent, iar din punct de vedere paraclinic numărul de leucocite creşte brusc (chiar peste 20 000/mm^3);

– *„peritonita în trei timpi”* se produce atunci când abcesul fistulizează şi la piele şi în cavitatea peritoneală în acelaşi timp.

Scanned with OKEN Scanner

EVOLUȚIE, PROGNOSTIC

Prognosticul este bun, mortalitatea redusă, sub 1% în cazurile complicate prin perforație și peritonită. Valori mai crescute se înregistrează la sugari și copii mici, la care frecvent diagnosticul se face în faza de perforație și peritonită [16].

BIBLIOGRAFIE

1. Craig S Appendicitis, acute. eMedicine from WebMD. Updated October 24, 2006.
2. Părăian Ioan, sub redacția, Patologie chirurgicală pediatrică, Ed. Medicală Universitară „Iuliu-Haţieganu", Cluj-Napoca, 2005.
3. Ake Sandberg, Ioan Părăian, Apendicita acută, Ed. Medicală Universitară „Iuliu-Haţieganu" Cluj-Napoca, 2002.
4. Richardson M., Remarks upon appendicitis, based upon a personal experience of one hundred and eighty one cases, Am Med Sci 1984.
5. Styrud J, Eriksson S, Segelman J, Granstrom L, Diagnostic accuracy in 2351 patients undergoing appendicectomy for suspected acute appendicitis: A retrospective study 1986-1993. Dig Surg 1999.
6. Dennison W.M., Surgery in Infancy and Childhood, Ed. E et S Livingston, Edinburgh, London, 1967.
7. Fufezan V., Actualități în chirurgia pediatrică neonatală, Ed. Medicală, București, 1992.
8. Al. Varna, Chirurgie infantilă și ortopedie, Ed. Didactică și Pedagogică, București, 1976.
9. Aprodu G., Goția D.G., Savu B., Chirurgie Pediatrică, Ed. Gr. T. Popa, Iași, 2001.
10. Corneliu Sabetay, sub redacția, Patologie chirurgicală pediatrică, Ed. AIUS, Craiova, 2003.
11. Graffeo CS, Counselman FL, Appendicitis, Emerg Med Clin North Am. Nov 1996.
12. Dunning PG, Goldman MD, The incidence and value of rectal examinationin children with suspected appendicitis, Ann Roy Coil Surg Eng 1991.
13. Balthazar EJ, Birnbaum BA,Yee J *et al.*, Acute appendicitis: CT and US correlation in 100 patients. Radiology, Jan 1994.
14. Paajanen H., Sompi E., Early childhood appendicitis is still a difficult diagnosis. Acta Pediatr 1996.
15. Silen W., Appendicitis In: Copes early diagnosis of the acute abdomen, 12th ed. New York: Oxford University Press, 2000.
16. Rappaport WD, Peterson M., Stanton C., Factors responsible for the high perforation rate seen in early childhood appendicitis, Am Surg 1989.

Scanned with OKEN Scanner

Capitolul 17
DIVERTICULUL MECKEL ŞI PATOLOGIA OMFALO-ENTERICĂ

CORNELIU SABETAY, ION PĂRĂIAN, ANDREI ZAVATE

Diverticulul Meckel a fost recunoscut de Meckel în 1809 ca fiind o relicvă vitelină şi este inseparabil de restul patologiei omfalo-mezenterice [1].

Frecvenţa sa mare (2–4%) face din el anomalia intestinală congenitală cea mai comună.

Polimorfismul manifestărilor sale care merg de la latenţă totală până la complicaţia mortală, îl fac să poată fi întâlnit la orice vârstă din cursul vieţii, de la nou-născut la bătrân.

Frecventa dificultate a punerii diagnosticului de diverticul Meckel, realizează un capitol important al chirurgiei digestive şi interesează în primul rând chirurgul pediatru, deoarece 60% din complicaţii pot fi întâlnite la copilul până la doi ani.

Frecvenţa complicaţiilor şi gravitatea lor impun exereza sistematică a diverticulului Meckel descoperit întâmplător în cursul unei laparotomii.

ISTORIC

Diverticulul Meckel a fost cunoscut înaintea naşterii lui Meckel (1871).

Hildanus a fost primul care a făcut o descriere a lui cu ocazia unei autopsii în 1598, apoi Lavater (1672) şi Ruysch (1698).

Littré a descris chiar prezenţa diverticulului Meckel într-un sac herniar în 1700, iar Morgagni în 1769 i-a recunoscut caracterul congenita [1,2].

Marele merit a lui Meckel este acela de a fi demonstrat pe embrioni de pasăre conexiunea tubului digestiv primitiv cu vezicula vitelină sau vezicula ombilicală prin intermediul canalului vitelin sau canalului omfalo-mezenteric şi de a fi dovedit că diverticulul era o persistenţă anormală a unei porţiuni din acest canal şi a vaselor sale [3].

EMBRIOLOGIE

În a 13-a zi de dezvoltare embrionară, embrionul este încă în stadiul didermic, endoblastul tapetează total membrana lui Heuser pentru a constitui lecitocelul [4].

În cursul dezvoltării la embrion dubla plicatură cefal-caudală şi laterală tinde să includă o parte a acestui lecitocel în corpul embrionului; este viitorul tub digestiv care rămâne larg deschis în vezicula vitelină prin intermediul canalului vitelin.

De o parte şi cealaltă a canalului vitelin se găsesc două pedicule arterio-venoase viteline. Din pedicului arterial, devenit unic, persistă artera mezenterică superioară, iar din pedicului venos, vena portă.

Iniţial foarte larg, canalul vitelin se alungeşte şi se retractă progresiv, constituind axul ansei intestinale primitive, care în săptămâna a 6-a de dezvoltare se găseşte herniată în afara abdomenului (fig. 17.1).

Încet, încet, orificiul ombilical se retractă pe măsură ce intestinul se reintegrează în abdomen, iar canalul vitelin se subţiază până la dispariţia sa totală.

În patologie se pot observa:

– persistenţa totală a canalului vitelin care rămâne permeabil pe întreaga sa lungime, realizând o fistulă omfalo-mezenterică;

– persistenţa parţială a canalului vitelin în următoarele variante:

- diverticul Meckel ataşat de ombilic printr-un rest de canal devenit fibros şi obliterat;
- sinus ombilical (fistulă oarbă);
- chiste viteline situate în mijlocul canalului;

– sub forma unei coarde fibroase pe întreaga lungime între intestin şi ombilic.

Scanned with OKEN Scanner

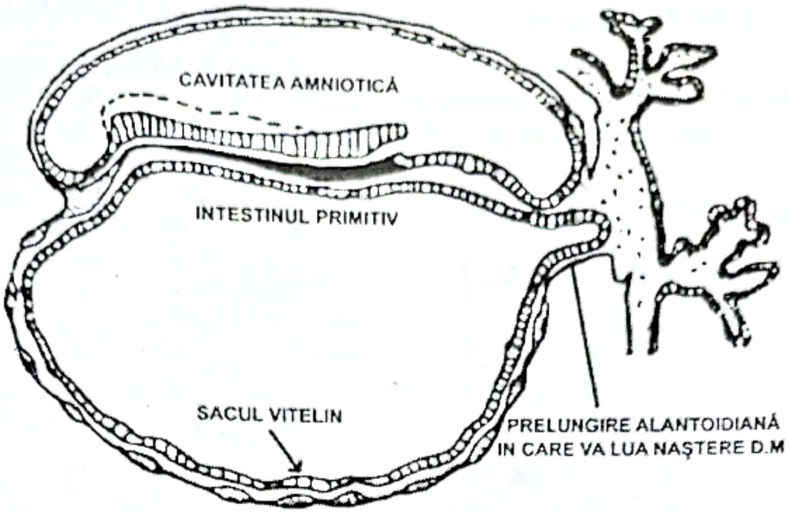

Figura 17.1. Sacul vitelin (colecție proprie).

EPIDEMIOLOGIE

Frecvența este apreciată între 2–4% din toată populația.

După sex, există o predominență masculină într-o proporție de 9/5 întâlnită la majoritatea autorilor, iar complicațiile sunt mult mai frecvente la băieți decât la fete [5].

Nu putem aprecia existența unor factori etiologici, însă unii autori au semnalat o predispoziție familială.

Anomaliile asociate diverticulului Meckel pot fi: omfalocel, imperforația anală, malformații duodenale.

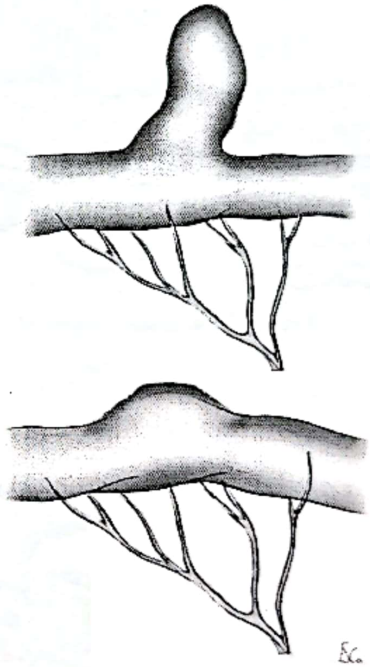

Figura 17.2. Tipuri de diverticul Meckel.

ANATOMIA DIVERTICULULUI MECKEL

Diverticulul Meckel este unic, antimezenteric, implantat pe intestinul subțire la terminarea arterei mezenterice superioare.

Diverticulul Meckel poate avea o formă vermiculară sau din contră să aibă o bază largă de implantare. Vârful său este de obicei unic sau poate fi şi bifid.

Diametrul mediu este de 2 cm, lungimea variabilă între 1–5 cm. dar există şi diverticul Meckel cu o lungime de peste 10 cm (fig. 17.2, 17.3).

De obicei se găseşte liber în cavitatea peritoneală, alteori vârful său poate fi fixat la ombilic prin intermediul unei bride congenitale care este o relicvă a canalului vitelin sau să fie fixat în abdomen prin aderențe inflamatorii.

Excepțional, diverticulul Meckel se poate găsi invaginat în ileon [6].

Figura 17.3. Diverticul Meckel cu bază largă de implantare (colecție proprie).

Scanned with OKEN Scanner

HISTOLOGIE

Diverticulul Meckel are aceeaşi structură histologică ca şi ileonul, dar mucoasa sa poate fi sediul unor heterotopii tisulare (gastrice – 43%, pancreatice – 3,2%, colice – 5,3%, duodenale – 3%) (fig. 17.4, 17.5).



Figura 17.4. Insule de metaplazie gastrică în mucoasa diverticulului Meckel (colecţie proprie).

Figura 17.5. Incluziune de mucoasă digestivă în peretele diverticulului Meckel (colecţie proprie).

Scanned with OKEN Scanner

MANIFESTĂRILE CLINICE

Latența totală – cel mai adesea diverticulul Meckel nu dă nici o complicație și este descoperit întâmplător în cursul unei laparotomii, cel mai adesea practicată pentru apendicită.

Acest lucru impune exereza sistematică a diverticulului Meckel, cu toate că unii autori se opun și argumentează că o diverticulectomie este grevată de un procentaj de complicații mai mare decât atunci când diverticulul este lăsat pe loc (9% față de 4%).

Majoritatea chirurgilor pediatri pledează pentru diverticulectomie și cercetarea sistematică ori de câte ori se practică o laparotomie [7].

FORMELE SIMPTOMATICE

Frecvența complicațiilor diverticulului Meckel trebuie să fie analizată în funcție de vârstă. La nou-născut și sugar riscurile principale le reprezintă hemoragia și ocluzia; peste vârsta de 2 ani riscul major este cel al diverticulitei.

a. Ocluzia intestinală reprezintă 1/4 din toate complicațiile diverticulului Meckel. Se poate realiza prin:

– invaginația prin diverticul Meckel – care realizează o formă tipică de invaginație ileo-ileală, ileo-ileo-colică (fig. 17.6).

Din punct de vedere operator acest tip de invaginație se caracterizează printr-o reducere dificilă, chiar imposibilă, care obligă la o relecție intestinală.

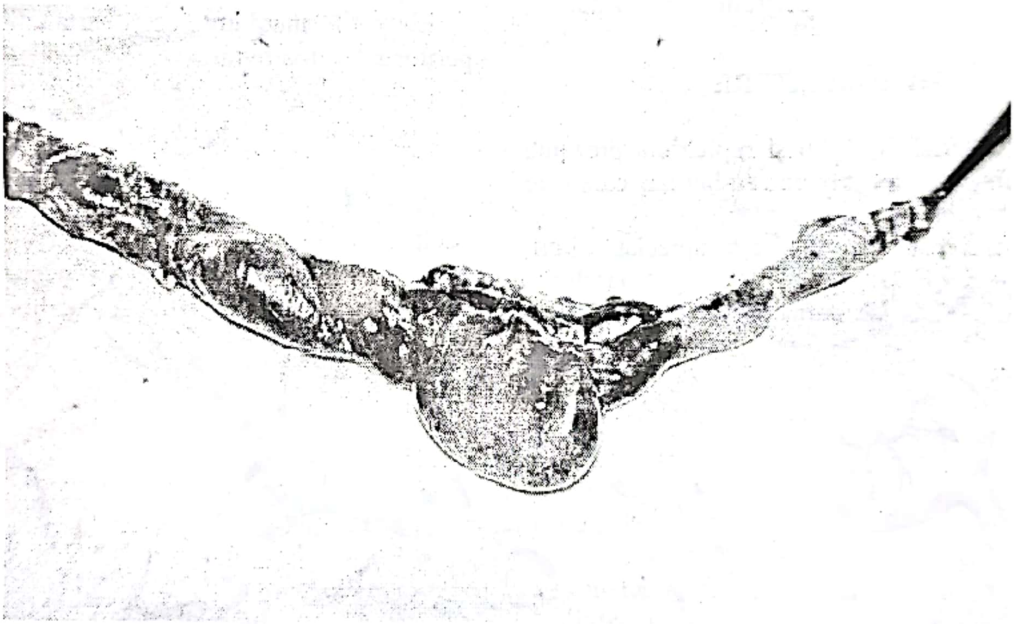

Figura 17.6. Diverticul Meckel – cauză de invaginație intestinală (colecție proprie).

Volvulusul este imprevizibil și poate surveni la orice vârstă, realizând cel mai adesea o formă tipică de ocluzie acută de intestine subțire prin bride.

Această bridă congenitală este o relicvă din canalul vitelin. Întârzierea diagnosticului este gravă în orice formă de ocluzie prin diverticul Meckel.

b. Ulcerul peptic a fost recunoscut și descris de Monder.

Este legat de prezența mucoasei gastrice heterotopice.

Simptomatologia clinică este următoarea:

– hemoragia intestinală – ca simptom primordial, veritabil semn de alarmă când hemoragia este abundentă și se manifestă prin rectoragii, scaunele având un aspect de scaun hematochezic (cărămiziu);

– durerea fără a avea un caracter precis, uneori epigastrică, alteori paraombilicală, putând simula chiar o apendicită acută sau cronică.

Durerea este moderat de intensă, se poate însoți de vărsături și de tulburări de tranzit.

DIAGNOSTIC

Acesta nu poate fi pus clinic. Nu ne sunt de ajutor nici radiografiile, iar alte investigații sunt excepționale (scintigrafie cu technețiu, arteriografie mezenterică).

Scanned with OKEN Scanner

COMPLICAȚII

Aceste complicații pot fi (fig.17.7):

DIVERTICULITA

Reprezintă un tablou cu leziuni anatomice asemănătoare apendicitei:

– diverticulita cataralâ, supurată, abcedată, gangrenoasă, perforată.

Diagnosticul diferențial este uneori dificil față de apendicita acută. Sediul medial al durerilor ar putea uneori să ne facă să ne gândim la diverticulul Meckel cu toate că şi o apendicită mezoceliacă poate îmbrăca acelaşi aspect din punct de vedere al durerilor [8].

Diverticulita poate îmbrăca un tablou de peritonită generalizată sau uneori de peritonită localizată.

HERNIA LITTRÉ

A fost descrisă în 1700 şi reprezintă prezența diverticulului Meckel într-un sac herniar care este inghinal sau ombilical.

Frecvența acestei patologii este apreciată diferit de către autori (11% – Moses, 1,2% – Soderlund, 1 singur caz la 250 – Pellerin) [9].

Simptomatologia este aceea a unei hernii, absența frecventă a semnelor ocluzive, ireductibilitate. Fără un diagnostic această hernie se poate complica cu o fistulă intestinală în 25% dintre cazuri.

OCLUZII

Relicvele viteline care se mențin după naştere reprezintă veritabile bride congenitale întinse de la ileon la ombilic care dau naştere unor ocluzii.

Ocluzia se poate realiza prin: persistența canalului omfalo-enteric, bride, volvulus, entero-chistom.

HEMORAGIILE

Hemoragiile, când acestea se repetă, impun de urgență intervenția chirurgicală ;

Ele pot fi: intralumenale şi extralumenale (intra-peritoneale), foarte rar.

TUMORI

Acestea sunt rare şi se întâlnesc mai frecvent la adult (1,5% – Moses).

Este vorba de tumori benigne (lipoame, fibroame, neurofibroame) sau maligne (adenocarcinoame,

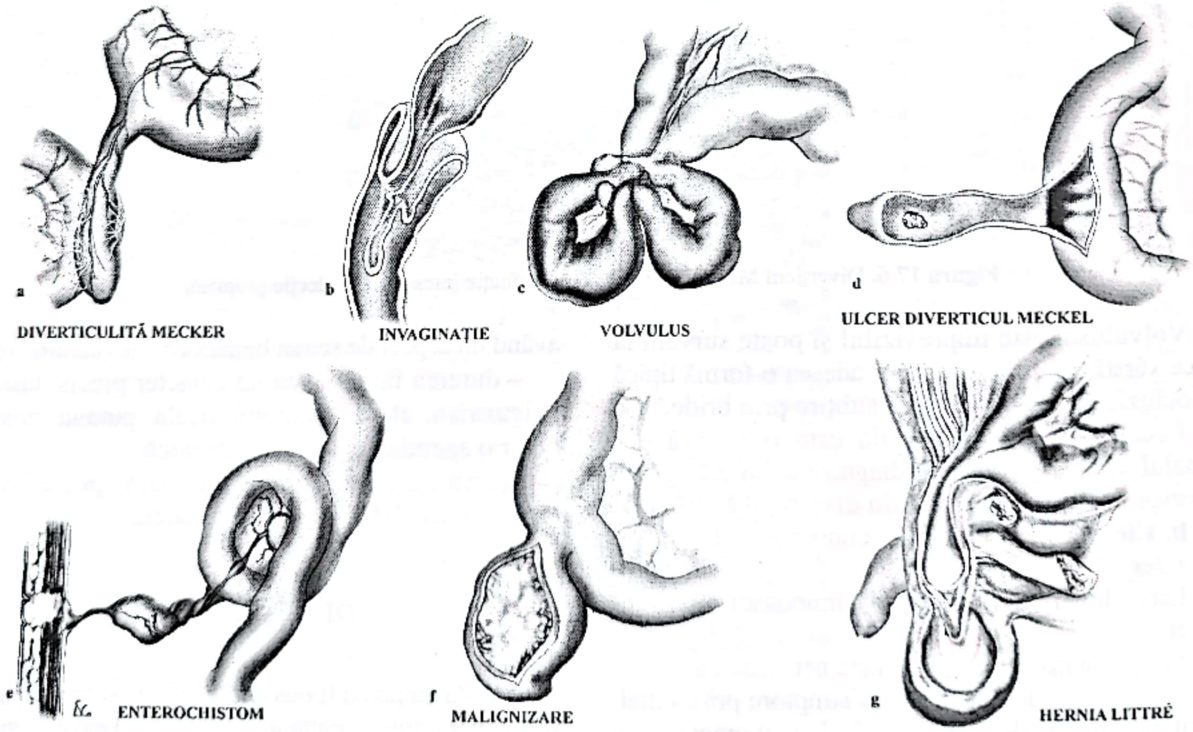

Figura 17.7 a–g. Complicațiile diverticulului Meckel.

Scanned with OKEN Scanner

leiomiosarcoame, tumori carcinoide) de prognostic rezervat.

Ele pot realiza hemoragii digestive şi rareori se prezintă ca tumori palpabile.

Diagnosticul se face după intervenţia chirurgicală şi examenul anatomo-patologic al piesei extirpate [10].

TRATAMENT

Diverticulul Meckel trebuie să fie rezecat fie că este sau nu complicat. În afara unor rezecţii cuneiforme practicate la baza diverticulului, rezecţia segmentară a intestinului subţire cu anastomoză termino-terminală reprezintă o posibilitate pentru acele diverticule Meckel cu bază largă de implantare (fig. 17.8).

Această atitudine realizează o mai bună situaţie anatomică a intestinului subţire, fără riscul de cudură sau de stenoză.

De asemenea, exereza totală evită o eventuală heterotopie de mucoasă care poate să se întindă şi să depăşească baza diverticulului, făcând a persista simptomatologia clinică.

Sunt şi situaţii excepţionale când rezecţia diverticulului Meckel se poate amâna, reprezentând în momentul operaţiei o contraindicaţie (peritonită apendiculară, chirurgie a nou-născutului) [11].

Diverticulul Meckel este o anomalie congenitală frecventă, cel mai adesea benignă, care poate să predispună, după cum am văzut, la complicaţii redutabile.

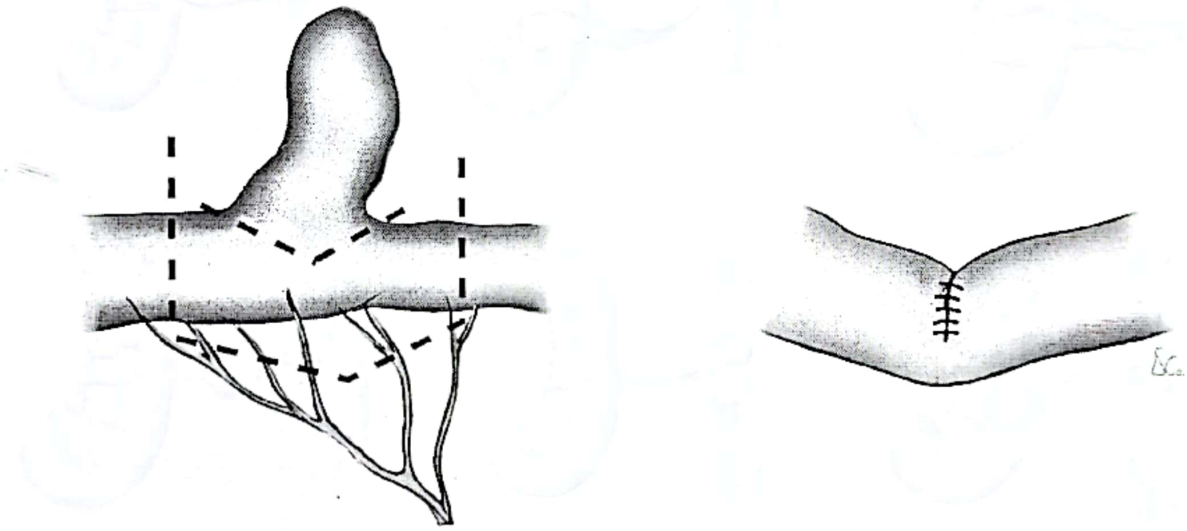

Figura 17.8. Rezecţia diverticulului Meckel.

În concluzie, diverticulul Meckel poate să realizeze tablouri diferite de tipul:

– ocluzii – prin persistenţa canalului omfalo-enteric, bride, volvulus, enterochistom;

– peritonită, pornind de la o diverticulită acută cu forme anatomo-patologice diverse (congestivă, flegmonoasă, gangrenoasă);

– hemoragie digestivă – diverticul Meckel prezentând un ulcer care să sângereze endolumenal şi bolnavul să prezinte un scaun hematochezic, sau să producă o sângerare spre marea cavitate şi să dea un hemoperitoneu (cazuri rare);

– hernia tip Littré, hernie particulară care poate evolua spre strangulare cu un tablou de ocluzie intestinală;

– malignizare, de regulă la adulţi, la vârste tinere (exemplu: leiomiosarcom).

Un studiu multicentric al Societăţii de Chirurgie Pediatrică din România (1998) – pe 788 cazuri internate şi operate în centrele universitare – reprezintă o experienţă semnificativă pentru această patologie.

PATOLOGIA OMBILICALĂ

A. PERSISTENŢA CANALULUI OMFALO-MEZENTERIC

Se poate prezenta sub forma mai multor tablouri clinice (fig. 17.9):

– granulom ombilical rezistent la tratamentul cu nitrat de argint. O investigaţie practicată cu substanţă de contrast arată trecerea substanţei în intestinul subţire. Riscurile unui volvulus pe

Scanned with OKEN Scanner

resturile canalului omfalo-mezenteric impun o intervenţie chirurgicală imediată.

– fistule entero-ombilicale – se manifestă clinic prin scurgerea unui lichid intestinal prin ombilic. Dacă fistula este largă, mucoasa intestinală poate prolaba [12].

B. SINUS OMBILICAL

Reprezintă o fistulă oarbă care se deschide la ombilic şi are un aspect de mugure mucos, care granulează.

Fistulografia elimină posibilitatea unei comunicări cu tubul digestiv.

C. POLIP OMBILICAL

Este o mică masă de culoare roşietică care sângerează în contact cu îmbrăcămintea la nivelul ombilicului. Dacă s-a eliminat posibilitatea unei comunicări entero-ombilicale prin fistulografie se practică o exereză chirurgicală.

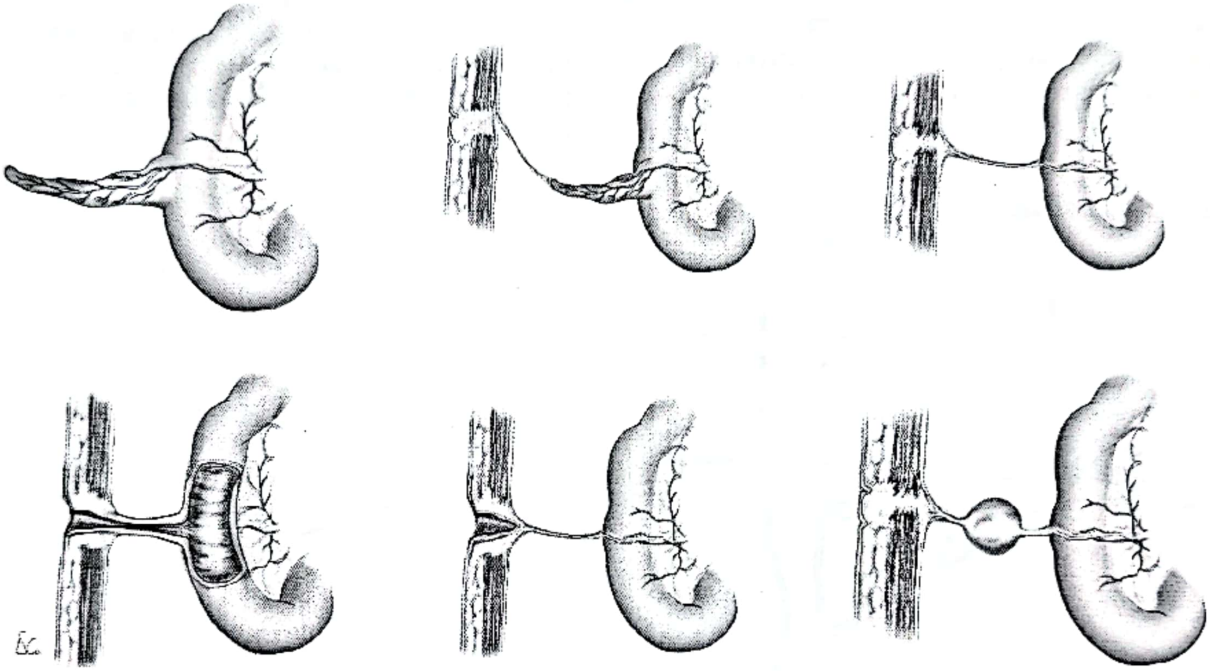

Figura 17.9. Posibilităţi evolutive ale canalului omfalo-enteric.

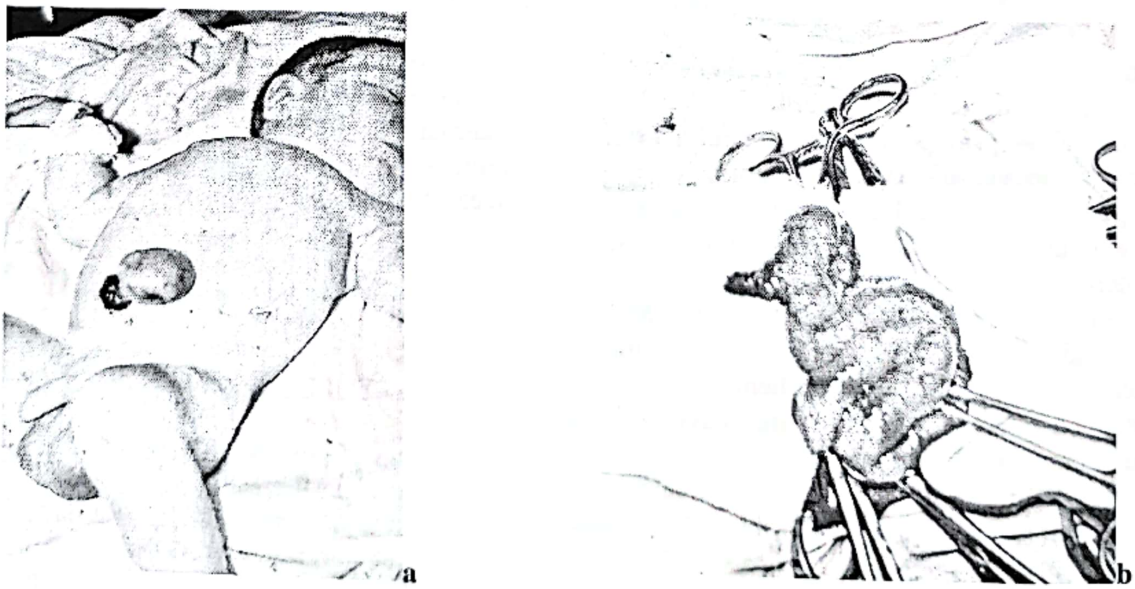

Figura 17.10 a,b. Diverticul Meckel descoperit în sacul de omfalocel (colecţie proprie).

Scanned with OKEN Scanner

D. ASOCIEREA CU OMFALOCELUL

Diverticulul Meckel poate să adere la sacul unui mic omfalocel, arătând o involuţie întârziată a canalului vitelin care a împiedicat reintegrarea completă a intestinului în abdomen în timpul celei de-a 10-a săptămâni de gestaţie [4] (fig. 17.10 a,b)

BIBLIOGRAFIE

1. Fevre M, Chirurgie infantile et orthopedie, Editions Medicales Flammarion, Paris, 1967.
2. Sabetay C. (sub redacţia), Patologie chirurgicală pediatrică, Ed. Aius Craiova 2004 p. 417–421.
3. Helardot P, Bienayeme J, Bargy F. Chirurgie digestive de l'enfant. Ed. Doin 1990, pg. 449–465.
4. Bareliuc L, Neagu N., Embriologie umană, Ed. Medicală Bucureşti 1977.
5. Robert M. Manuel de chirurgie pediatrique (Chirurgie viscerale), 1998, pg. 101–108.
6. Vereanu D., Chirurgie infantilă şi ortopedie, Ed. Medicală, Bucureşti, 1973.
7. Fufezan V, Tepeneu P., Chirurgie pediatrică, Ed. Amacord, 1996, pg. 104-107
8. O'Neill JA, Grosfeld JL, Fonkalsrud EE, Coran AG, Caldamone A., Principals of pediatric surgery 2nd Edition Mosby, Year Book, Inc. St. Louis, 2003 p. 499–502.
9. Pellerin. D *et al.*, Techniques de chirurgie pediatrique. Ed. Masson 1978. pg. 298–304.
10. Ashcraft K. W., Holder T. M., Pediatric Surgery, W. B. Saunders, 2000.
11. Zamfir T., Bâscă I., Jianu M., Chirurgie viscerală, urologie şi ortopedie pediatrică, Ed. Ştiinţifică, Buc., 1996
12. Seminars in Pediatric Surgery, vol. 8 No. 4, Nov 1999.

Scanned with OKEN Scanner

Capitolul 18
MALROTAȚIA ȘI VOLVULUSUL INTESTINAL

TUDOR ZAMFIR, CORINA ZAMFIR

În cursul dezvoltării embrionare intestinul suportă fenomene complexe de rotație și fixare care atunci când sunt incomplete sau vicioase, pot duce la diverse situații anatomo-patologice, surse potențiale ale unei ocluzii intestinale prin volvulus.

Aceste ocluzii la nou-născut reclamă un tratament urgent, din cauza riscului de necroză digestivă extensivă pe care o pot declanșa.

ISTORIC

Primul caz de anomalie de rotație (rotație inversă) a fost descris de Morgagni (1761) [1].

Primele descrieri anatomice aparțin lui His (1880) și Mall (1898), care este primul care a descris rotația intestinului subțire în abdomen.

Frazer și Robbins (1915) au descris cele trei stadii ale rotației interne, Dott (1923) este primul care a prezentat cura chirurgicală a anomaliilor de rotație, Higgins este primul care a rezolvat cu succes un nou-născut cu această malformație.

Ladd este legat de tratamentul chirurgical al anomaliilor de rotație și este cel care a arătat importanța bridelor congenitale care îi poartă numele.

Alte nume ca: Gross (1953), Grob (1953), Snyder (1954) au propus clasificări ale acestor anomalii.

EMBRIOLOGIE

Numai porțiunea de intestin primitiv vascularizată prin artera mezenterică superioară este interesată de aceste fenomene de rotație. Este vorba de intestinul mediu sau ansa ombilicală care se întinde de la D2 (ampula lui Vater) la 1/3 dreaptă a colonului transvers care între a 5-a și a 10-a săptămână de dezvoltare se situează în afara abdomenului, în cordonul ombilical [2].

Ansa ombilicală este situată atunci într-un plan sagital, producându-se fenomene de rotație, apoi de fixare.

A. ROTAȚIILE

Trei rotații de 90 grade [3] invers acelor de ceasornic se produc în jurul axului constituit prin artera mezenterică superioară.

Prima rotație se produce când ansa ombilicală este însă situată în cordonul ombilical, vârful său fiind situat în canalul vitelin (omfalo-mezenteric). Porțiunea superioară, previtelină, se va situa la dreapta porțiunii inferioare, postviteline.

Apoi, în cursul celei de-a 10-a săptămânii, intestinul subțire se reintegrează în cavitatea abdominală.

O a doua rotație de 90 grade se produce astfel: porțiunea previtelină trece sub artera mezenterică superioară.

A treia rotație de 90 grade plasează această porțiune previtelină la stânga porțiunii postviteline; unghiul duodeno-jejunal. Treitz se situează deci la stânga arterei mezenterice superioare.

Rotația totală este deci de 270 grade inversă acelor de ceasornic.

Laparoschizisul, omfalocelul, hernia diafragmatică se pot însoți de anomalii de rotație.

B. FIXAREA

Ea se produce între sfârșitul săptămânii a 12-a de dezvoltare și naștere [2]; în timpul acestei perioade ileo-colonul care a fost reintegrat în abdomen își termină rotația sa și creșterea sa. Cecul se situează la locul obișnuit în fosa iliacă dreaptă printr-o alungire relativă a colonului drept.

Scanned with OKEN Scanner

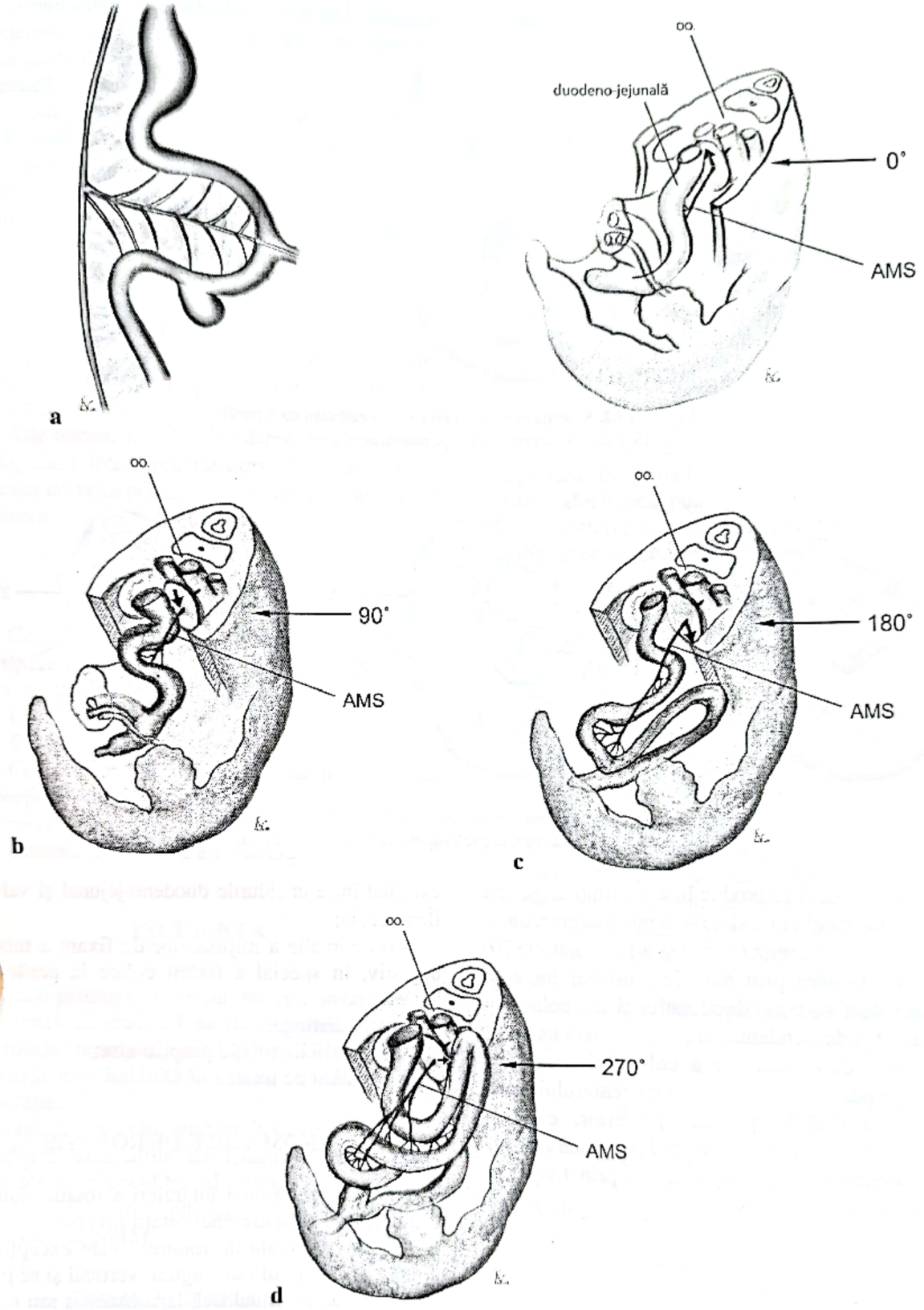

Figura 18.1. Rotații succesive ale ansei ombilicale.
(AMS = artera mezenterică superioară; ao= artera aortă).
a. Înainte de săptămâna a 10-a ansa ombilicală este situată în plan sagital; b. Prima rotație anterioară 90°;
c. A doua rotație anterioară 90° d. A treia rotație anterioară 90°.

Scanned with OKEN Scanner

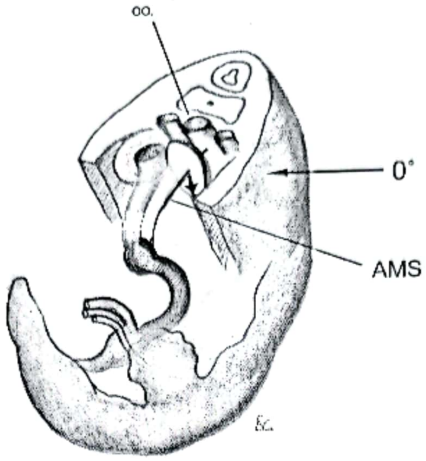

Figura 18.2. Schema ventro-laterală a unui embrion de 5 mm.
(AMS = artera mezenterică superioară; ao= artera aortă).

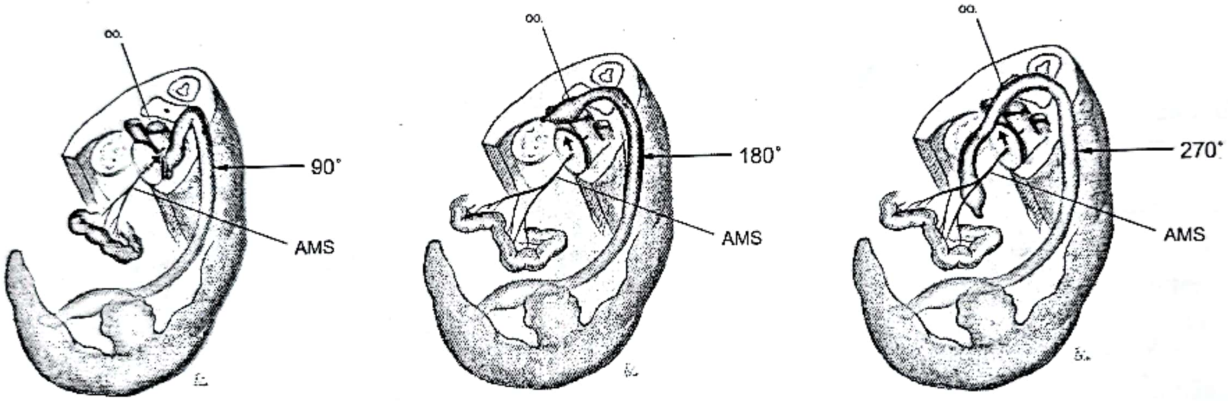

Figura 18.3. Schema ventro-laterala a unui embrion de 40 mm.
(AMS = artera mezenterică superioară; ao= artera aortă).

Diverse acolări se produc în acest timp asigurând fixitatea cadrului colic şi a rădăcinii mezenterului.

Lucrările lui Treitz (1857) şi a lui Toldt (1870) au rămas celebre prin numele autorilor lor date fasciilor de fixare ale duodenului şi ale colonului ascendent şi descendent.

Fixarea duodenului şi a colonului ascendent stabileşte poziţia de la rădăcina mezenterului, zonă de ataşare fixă la peretele posterior, care se dispune oblic în abdomen între fosa iliacă dreaptă şi hipocondrul stâng, împiedicând prin lungimea sa orice posibilitate de volvulus.

MALROTAŢIILE

Se desemnează sub acest termen anomaliile procesului descris mai sus care au drept consecinţă [4]:

– o anomalie în repartiţia anatomică a intestinului subţire şi a intestinului gros, în special în raporturile existând între unghiurile duodeno-jejunal şi valvula ileo-cecală;

– o anomalie a mijloacelor de fixare a tubului digestiv, în special a fixării colice la peritoneul parietal posterior.

Se pot distinge:

– anomalii de rotaţie propriu-zise;

– anomalii de fixare.

A. ANOMALIILE DE ROTAŢIE

Ele corespund unei întârzieri a rotaţiei într-un stadiu sau în altul sau unei rotaţii inverse:

1. Absenţa totală de rotaţie – este excepţional de rară, mezenterul este sagital, vertical şi se poate întâlni în caz de omfalocel, laparoschizis sau hernie diafragmatică.

2. Lipsa de rotaţie – reprezintă poziţia în mezenterul comun complet şi corespunde unei întârzieri de rotaţie de 90 de grade.

Scanned with OKEN Scanner

Intestinul subțire este situat în totalitate la dreapta abdomenului, unghiul duodeno-jejunal la dreapta vaselor mezenterice.

Această dispoziție este uneori cuplată cu existența de bande și bride congenitale.

3. Rotație incompletă – este poziția de mezenter comun incomplet întâlnită în caz de volvulus prin malrotație și corespunde unei întârzieri de rotație de 180 grade.

4. Rotații inversate – sunt excepționale și constau într-o primă rotație inversă acelor de ceasornic de 90 grade, urmată de o a doua rotație de 90 sau 180 grade conform acelor de ceasornic.

5. Hiperotații – acestea sunt legate de o coborâre anormală a colonului în pelvis în primele luni de viață intrauterină. Cecul poate ajunge în pelvis.

6. Alte anomalii – duodenul poate fi răsucit în spirală, chiar într-o poziție normală, poate să fie încrucișat de vena portă, sursă posibilă de obstrucție extrinsecă.

B. ANOMALII DE FIXARE

1. Cecul subhepatic – este vorba de un defect de creștere al colonului drept cu fixarea cecului în poziție înaltă subhepatică.

2. Cecul inversat.

3. Cecul mobil.

4. Cecul retroperitoneal – în care cecul, apendicele și o porțiune din colonul ascendent se situează înapoia unei membrane peritoneale (membrana lui Jackson).

5. Anomalii de fixare a colonului stâng.

INCIDENȚA

Nici o patologie a sarcinii nu a putut fi corelată cu această anomalie. Cea mai frecvent întâlnită este rotație incompletă (tipul I după Grob). Această dispoziție este întâlnită în cazuri de volvulus prin malrotație.

Rotațiile inversate sunt mult mai rare la copil, în schimb anomaliile de fixare a cecului sunt frecvente, ca și cecul mobil care poate fi întâlnit în 10–13% din laparotomii, față de cecul subhepatic în 6% din cazuri [5].

ANOMALII ASOCIATE

Între aceste anomalii asociate menționăm:
– omfalocelul;
– atrezia sau stenoza duodenală;
– hernia diafragmatică;
– atrezia de intestin subțire;
– malformațiile cardiace.

TABLOUL CLINIC

Anomaliile de rotație pot prezenta un tablou de ocluzie prin volvulus și/sau bride congenitale.

Tablourile clinice realizate sunt totuși polimorfe în funcție de vârsta la care survine accidentul și de caracterul acut sau cronic pe care îl îmbracă.

VÂRSTA

În majoritatea cazurilor simptomatologia se evidențiază în primele luni de viață. Cu toate acestea, afecțiunea poate fi revelată și tardiv, la adult, caracterul congenital al anomaliei putând fi mai dificil de recunoscut [6].

Numeroase cazuri de anomalii de rotație rămân asimptomatice și au fost descoperite cu ocazia autopsiilor sau laparotomiilor.

FIZIOPATOLOGIA OCLUZIEI

Ocluzia poate să fie secundară:
– unei compresiuni extinseci a duodenului prin bride patologice (bride Ladd) sau acolări anormale a lui D3 cu cuduri și plicaturi;
– unui volvulus când intestinul subțire pivotează în jurul axului constituit de pedicului vascular.

Volvulusul are două tipuri de consecințe:
– realizează o obstrucție a lumenului digestiv cu dilatație suprajacentă;
– pedicului vascular suportă o compresiune mai mult sau mai puțin importantă.

FORME CLINICE

VOLVULUSUL ACUT

1. Volvulusul acut al nou-născutului.

CLINICA

Tabloul este unul obișnuit adică semnele unei obstrucții digestive înalte cu vărsături în jet verzui, abdomen plat sau meteorizat în epigastru.

Scanned with OKEN Scanner

Rectoragiile apar numai secundar şi demonstrează o suferinţă vasculară a intestinului subţire, este vorba de un sânge roşcat în scaune, altfel normale sau scaune muco-sanghinolente [7].

Asocierea de vărsături verzui şi de scaune roşietice trebuie să impună imediat a gândi la posibilitatea unui volvulus prin anomalie de rotaţie.

Cu toate că rectoragiile sunt foarte caracteristice, ele sunt rareori semnalate.

Alte tulburări de tranzit sunt puţin importante: diaree, oprirea tranzitului.

Semnele generale nu sunt revelatoare: instabilitate hemodinamică, episoade de acnee, paloare, hipotonie.

Examenul clinic decelează un meteorism epigastric, agitaţii şi tahicardie la palparea abdomenului demonstrând durerile abdominale, semne de deshidratare precoce în ocluziile înalte.

Se instituie o sondă gastrică, o perfuzie, un bilanţ radiologic.

Bilanţul radiologic:

– abdomenul fără pregătire arată o dilataţie gastrică şi duodenală cu o imagine dublă hidroaerică caracteristică unui obstacol duodenal.

Un examen radiologic fără pregătire normal nu exclude diagnosticul.

Tranzitul gastro-duodenal după aspiraţie gastrică poate arăta: o dilataţie duodenală în amontele unui obstacol incomplet, o poziţie anormală a unghiului duodeno-jejunal, situaţia la dreapta a primelor anse intestinale subţiri, un aspect de torsiune [8].

Irigografia poate orienta diagnosticul arătând un cec ascensionat subhepatic.

Examenul cu bariu este insuficient pentru diagnostic.

DIAGNOSTICUL DIFERENŢIAL

Se va face cu toate celelalte cauze de obstrucţie digestivă înaltă (diafragm duodenal, bride Ladd, pancreas inelar etc.).

Prognosticul volvulusului acut al nou-născutului este favorabil.

2. Volvulusul acut al sugarului.
3. Volvulusul acut al copilului peste un an.
4. Volvulusul supraacut.
5. Volvulusul cronic.

ALTE FORME CLINICE

OBSTRUCŢIA DUODENALĂ

Obstrucţia acută a 1/3 superioare a duodenului este datorată fixării peritoneale anormale, determinând eşecul de fixare normală a colonului malrotat la peritoneu.

Aproape jumate din pacienţi cu această anomalie au asociat un volvulus de intestin mijlociu, deci este necesar un diagnostic precoce. Obstrucţia duodenală parţială cronică poate avea loc la orice vârstă. Când se asociază cu volvulus poate exista o diaree cronică şi un sindrom de malabsorbţie [9].

HERNIA MEZOCOLICĂ

Hernia internă apare ca o consecinţă a malrotaţiei când intestinul subţire invaginează mezocolonul care suferă retaţia şi fixarea retroperitoneală. Acest semn a fost descris şi definit ca hernie mezocolică şi nu hernie paraduodenală [10].

TRATAMENTUL

Acesta constă în a reduce volvulusul şi a plasa intestinul într-o situaţie în care porţiunea proximală şi cea distală a intestinului subţire să fie la distanţă una de cealaltă [11].

În cadrul intervenţiei, practicată printr-o incizie orizontală supraombilicală, primul timp îl reprezintă explorarea pentru înţelegerea mecanismului de malrotaţie.

Se cercetează apoi orice malformaţie asociată în special duodenală prin trecerea unei sonde până în jejun. Apendicectomia se practică sistematic, apoi fixarea masei intestinale într-o poziţie corectă, încercând a ne abţine de la orice procedeu de fixare care este inutil şi periculos.

În cazul unor ischemii cu necroză de intestin subţire se impune rezecţia zonelor necrozate, chiar o enterostomie pentru degajarea în amonte a zonelor ischemiate şi cu vitalitate redusă, şi reintervenţie după 24–48 ore pentru cura definitivă a leziunilor [12].

Scanned with OKEN Scanner

Utilizarea oxigenului hiperbar în acest interval de timp este recunoscută prin eficacitatea sa căci limitează infecţiile anaerobe şi sprijină decompresia intestinală. Se instituie perfuzii cu dextran care permit reducerea zonelor de necroză.

TRATAMENTUL PREZENTAŢIILOR NEOBIŞNUITE

Rotaţia inversă a colonului poate fi tratată îndepărtând benzile peritoneale anormale şi inversând rotaţia aşa încât colonul este scos de sub artera mezenterică superioară. Hernia mezocolică este dificil de tratat deoarece mezocolonul formează un perete al sacului herniar [13].

VOLVULUSUL CU ISCHEMIE DE INTESTIN MIJLOCIU

Una dintre cele mai dificile experienţe pentru un chirurg este de a găsi gangrena completă a intestinului mediu secundară malrotaţiei cu volvulus.

Intestinul gangrenos secundar volvulusului unei mari porţiuni de intestin mediu *nu va fi rezecat.* În schimb volvulusul va trebui corectat şi abdomenul închis.

O laparotomie second-look după 12–24 de ore arată că o porţiune de intestin îşi poate reveni, aşa încât să se poată face o rezecţie şi anastomoză evitând sindromul de intestin scurt.

În timpul perioadei de aşteptare de 12–24 de ore părinţii pot fi pregătiţi pentru posibilitatea în care copilul lor să nu aibă intestin pentru a supravieţui. Abordarea aceasta poate fi individualizată pentru fiecare pacient şi familie [14].

PACIENTUL ASIMPTOMATIC CU MALROTAŢIE

Nici un pacient nu este asimptomatic cu adevărat, dacă malformaţia este recunoscută prin teste pentru simptome nespecifice gastrointestinale. Toţi aceşti pacienţi au simptome ca: vărsături cronice, colici, diaree, dureri abdominale vagi sau deficit ponderal.

Deoarece un pericol de volvulus există la toate vârstele şi deoarece simptomele pacienţilor sunt probabil legate de semne de malrotaţie, majoritatea autorilor indică o corecţie chirurgicală imediată. Dacă anomaliile de malrotaţie sunt găsite cu ocazia celiotomiei pentru alte situaţii, malrotaţia trebuie corectată [15].

PROGNOSTIC

Mortalitatea se leagă de sindromul de intestin scurt, secundar volvulusului şi gangrenei intestinului mediu.

Pacienţii cu simptome cronice par a avea dureri reziduale şi diaree recurentă sau vărsături faţă de bolnavii cu simtomatologie acută.

BIBLIOGRAFIE

1. O'Neill JA, Grosfeld JL, Fonkalsrud EE, Coran AG, Caldamone A., Principals of Pediatric Surgery 2nd Edition Mosby, Year Book, Inc. St. Louis, 2003 p. 477–484.
2. Bareliuc L, Neagu N, Embriologie umană, Ed. Medicală Bucureşti 1977.
3. Sabetay C. (sub redacţia), Patologie chirurgicală pediatrică, Ed. Aius Craiova 2004 p. 371–386.
4. Feitz R, Vos A., Malrotation the postoperative period. J. Pediatr. Surg., 1997, pg. 1322–324.
5. Zamfir T., Bâscă I., Jianu M., Chirurgie viscerală, urologie şi ortopedie pediatrică, Ed. Ştiinţifică, Buc., 1996.
6. Pellerin. D. *et al.*, Techniques de chirurgie pediatrique. Ed. Masson 1978. pg. 278–283.
7. Long FR., Radiographic patterns of intestinal malrotation in children. Radiographics, 1996, pg. 547–560.
8. Ashcraft K. W., Holder T. M., Pediatric Surgery, W. B. Saunders, 2000 p. 425–434.
9. Mazzioti MV, Strasberg SM., Intestinal rotation abnormalities without volvulus: the role of laparoscopy. Journel Am. Coll. Surg., 1997, pg. 172–176.
10. Peitz HG., Volvulus in childhood. Radiologie, 1997, jun., pg. 439–445.
11. Helardot P, Bienayeme J, Bargy F., Chirurgie digestive de l'enfant. Ed. Doin 1990, pg. 368–382.
12. Robert M. Manuel de chirurgie pediatrique (Chirurgie viscerale), 1998, pg. 101–108.
13. Samuel M., Does duodenal atresia and stenosis prevent midgut volvulus in malrotation? Eur. J. Pediatr. Surg., 1997, pg. 11–12.
14. Gurleyeyik E., Small bowel vovulus a common cause of mechanical intestinal abstruction in our region. Eur. J. Surg., ian. 1998, pg. 51–55.
15. Swenson O. Pediatric surgery. Meredith Corporation, 1969, pg. 634–64.

Scanned with OKEN Scanner

Capitolul 19
INVAGINAȚIILE INTESTINALE ACUTE

TUDOR ZAMFIR, CORINA ZAMFIR

ISTORIC

Prima descriere anatomică aparține lui Paul Barbette (1674), dar afecțiunea este cunoscută de la Hipocrate deoarece spălătura terapeutică era de atunci încă utilizată.

La începutul secolului XIX prognosticul era cel mai adesea fatal, chiar dacă unele reduceri hidrostatice erau practicate cu succes.

J. Hutchinson (1871) este creditat cu primul succes chirurgical.

În 1976, Hirschsprung publică o primă serie de spălături terapeutice asociate la o manevră de taxis practicate sub anestezie generală cu cloroform care s-a impus apoi ca tehnică.

În 1913, Ladd a publicat prima imagine a unei clisme opace.

Dacă în 1884 mortalitatea în această afecțiune era de 75% în seria lui Ein și Stephens în 1971 mortalitatea era 0.

DEFINIȚIE

Invaginația intestinală se realizează atunci când un segment de intestin pătrunde în segmentul subiacent.

Ansamblul format de cilindrul intern (invaginat), cilindrul extern (invaginant) și cilindrele intermediare se numește „*boudin*"-ul de invaginare.

ANATOMO-PATOLOGIE

Anatomo-patologic unei invaginații îi descriem un „cap" de invaginație, cel care progresează în ansa subiacentă și un inel de invaginație prin care capul avansează. Capul sau inelul pot fi fixe sau mobile, în raport cu acest fapt descriindu-se:

a. invaginații prin prolaps – capul este mobil, iar inelul este fix. Exemplificăm prin invaginația ileo-colică în care valvula lui Bauhin este inelul fix, iar capul este determinat de progresia unor segmente de ileon, în acest tip de invaginație, intestinul subiacent împreună cu mezenterul progresează relativ lent și puțin prin inelul de invaginație apărând tulburări vasculare importante în segmentul ansei invaginate.

b. invaginația prin răsturnare – inelul este mobil și capul este fix: progresia intestinului supraiacent în cel subiacent se face pe o mare lungime și foarte repede; tulburările vasculo-nervoase sunt reduse și se produc lent;

Există și invaginații combinate, atât prin prolaps cât și prin răsturnare.

Invaginația cea mai simplă cuprinde trei cilindri, dar „*boudin*"-ul constituit poate pătrunde la rândul său într-un segment inferior și să realizeze invaginații cu 5–7 cilindri.

Denumirea de invaginație utilizează în primul rând numele segmentului de intestin invaginat, apoi segmentului de intestin intermediar antrenat și în fine segmentul de intestin invaginant. Se disting invaginații ileo-ileale, ileo-colice, ileo-ceco-colice, colo-colice etc.

FIZIOPATOLOGIE

Când segmentul de intestin superior pătrunde în segmentul subjacent, el este însoțit de peristaltism care-l face să progreseze în aval.

Această progresiune nu este limitată decât de lungimea mezoului invaginat și de aceea orice progresiune colică stângă, sigmoidiană sau rectală

Scanned with OKEN Scanner

care a avut iniţial un punct de vedere ileal este favorizată prin existenţa defectelor de acolare colice [1]

Diverse elemente ca: nervi, vene, limfatice, artere, sunt strangulate la nivelul coletului (fig. 19.2).

Compresiunea nervilor vegetativi este responsabilă pentru semnele de debut: paloare prin vasoconstricţie periferică şi primele vărsături.

Compresiunea limfatică şi venoasă antrenează edemul „*boudin*"-ului care completează ocluzia, accentuează stenozarea coletului, în special asupra venelor şi antrenează o creştere a producţiei de mucus la nivelul celulelor caliciforme.

Obstrucţia arterelor provoacă ischemie, apoi necroza peretelui care debutează la nivelul mucoasei cu emisie de sânge în lumenul digestiv.

Caracterul paroxistic al durerilor, într-adevăr legate de o ischemie intestinală permanentă, se explică mai puţin.

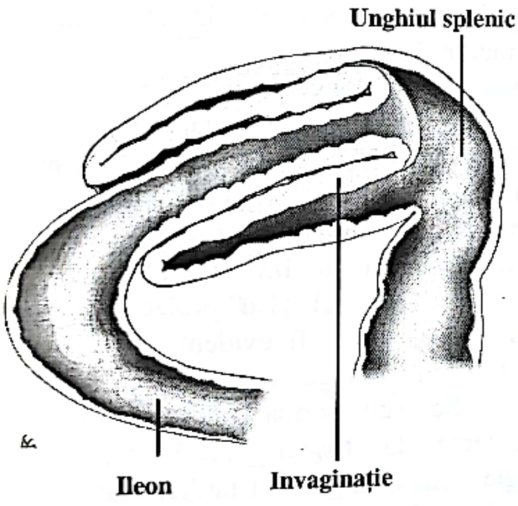

Figura 19.1. Reprezentarea schematică a unei invaginaţii intestinale acute cu trei cilindri.

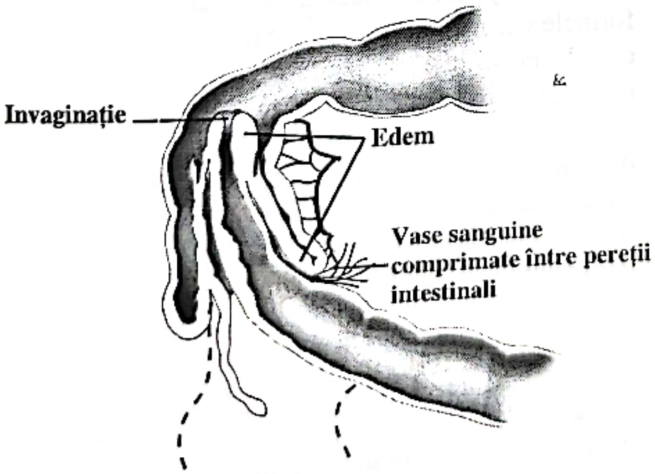

Figura 19.2. Invaginaţie intestinală cu comprimarea vaselor sanguine între pereţii intestinali.

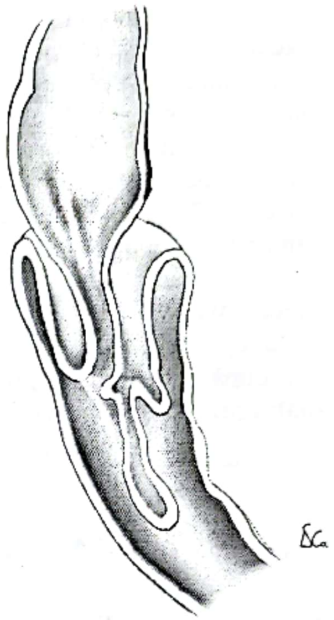

Figura 19.3. Invaginaţie intestinală pe diverticul Meckel.

CAUZE

În explicarea producerii invaginaţiei acute a sugarului sunt incriminaţi factori favorizanţi şi determinanţi. Între factorii favorizanţi se înscriu:

– creşterea anormală a regiunii ceco-colice în jurul vârstei de 4–5 luni în raport cu intestinul subţire;

– întârzicrea în fixarea ceco-colonului drept, fapt ce-i conferă o mobilitate anormală;

– schimbarea regimului alimentar, de la lapte la alimentaţie diversificată care determină o creştere a peristalticii intestinului;

– diareele sezoniere, virozele care produc adenopatii mezenterice generatoare de tulburări vasomotorii intestinale.

Factorul determinant este peristaltismul explicat de Reilly prin alergizarea ganglionilor mezenterici cu toxine bacteriene, virale, alergeni vegetali etc. Această reacţie alergică determină o adenopatie mezenterică, rezultă creşterea peristaltismului intestinal, urmată de apariţia tulburărilor vasculare, mecanismul fiind responsabil de aproximativ 90% din cazurile de invaginaţie la sugari.

La copilul mai mare, peste 2–3 ani şi până la cel de 15–16 ani, factorii favorizanţi sunt: diverticulul Meckel, polipii intestinali, tumorile benigne şi maligne ale intestinului, ghemul de ascarizi etc. În condiţiile unei peristaltici accentuate acestea pot deveni „cap" de invaginaţie şi se telescopează în ansa subiacentă producând invaginaţia copilului mare [2].

Scanned with OKEN Scanner

Prezența unui obstacol endo-luminal sau parietal nu este o condiție indispensabilă pentru apariția unei invaginații, cunoscându-se că la diverse intervenții abdominale se pot observa exacerbări ale peristaltismului care schițează invaginații spontane. Se descriu astfel invaginații postoperatorii cu o frecvență de 1–2% din totalitatea cazurilor, asociate atât unor intervenții în sfera abdominală cât și intervenții extraabdominale.

În concluzie, invaginațiile postoperatorii nu sunt excepționale, apărând în special după chirurgia retroperitoneală, după coborâri abdomino-perineale, după hernii diafragmatice (ele survin între a 7-a și a 14-a zi postoperator și sunt ileo-ileale).

FRECVENȚA

Frecvența globală a afecțiunii este dificil de evaluat.

Există variații geografice ale frecvenței invaginației și ea pare să fie mai mare în țările scandinave decât în estul Europei.

Autorii francezi menționează o cifră între 5–8 cazuri la 1000 internări în clinica de chirurgie pediatrică/an.

Studiile britanice arată o frecvență între 1,57–4 cazuri la 1000 de nou-născuți.

Legat de incidența sezonieră, se pare că invaginațiile sunt mai frecvente la sfârșitul primăverii și al toamnei, în legătură cu infecțiile virale.

Din punct de vedere al sexului, se notează o incidență de 1,5–2 băieți la 1 fetiță.

În legătură cu vârsta apariției, majoritatea cazurilor (60–65%) survin la nou-născuți, între 2–12 luni. Aceste invaginații sunt cel mai adesea fără o cauză anatomică evidentă, legat de infecțiile virale și hipertrofia insulelor limfoide care rezultă din acestea.

După această vârstă de un an invaginațiile sunt mai rare, numai 10% dintre ele apărând după vârsta de 3 ani. De cele mai multe ori sunt legate de o cauză anatomică (diverticul Meckel, polip etc.).

O invaginație idiopatică se întâlnește foarte rar mai târziu de vârsta de 6 ani.

Se poate vorbi de invaginații observate devreme la nou-născut și adesea produse prin prezența unei malformații intestinale (duplicații chistice de cec).

Se pot întâlni tablouri de invaginație intestinală la prematuri fără existența unei patologii malformative, simulând un tablou de enterocolită necrozantă.

CLINICA

Cea mai frecventă și tipică formă de invaginație o întâlnim la sugari.

Boala debutează cu crize dureroase apărute brusc, în plină stare de sănătate. Aceste dureri descrise de părinți la interogatoriu se însoțesc de o paloare neobișnuită. Manifestările dureroase încetează după câteva minute pentru a fi reluate apoi la intervale de timp din ce în ce mai scurte.

În evoluția clinică urmează vărsăturile alimentare, care apoi devin bilioase.

Când nu există de la început vărsături se instalează refuzul alimentației prin biberon care este un semn clinic fidel.

Sugarul poate prezenta un scaun normal în cursul primelor crize dureroase, după care tranzitul intestinal încetează sau vor exista unele scaune diareice, înșelătoare, în condițiile unei ocluzii incomplete.

Palparea abdominală poate pune în evidență tumora de invaginare sub forma unei formațiuni ovale, ferme, mobilă transversal, situată la nivelul cadrului colic.

Tumora de invaginație nu poate fi evidențiată prin palpare decât în 1/3 dintre cazuri, fiind mascată de multe ori prin proiecția ficatului. Această tumoră poate fi evidențiată prin tușeul rectal. Existența sângelui în rectum se poate manifesta fie sub forma unor striuri muco-sanguinolente la tușeul rectal, fie printr-o rectoragie francă, în general tardivă, sau o diaree sanguinolentă. Tușeul rectal constituie o manevră obligatorie ori de câte ori se suspectează invaginația putându-se pune în evidență sângerarea sub una din formele descrise anterior. În cazuri rare, întârziate, cu ocazia tușeului se poate percepe capul tumorii de invaginație, comparabil cu un col uterin [3].

Febra apare ca sindrom clinic numai în 35% din cazuri, starea generală este afectată în 30% din cazuri, iar adinamia este unul din elementele de reținut.

Triada clasică: dureri abdominale, vărsături, sânge în scaun nu o întâlnim decât în 25–48% din cazuri.

În condițiile existenței unor dureri abdominale cu caracter colicativ, a unor vărsături la un copil între 2 luni – 2 ani nu trebuie să omitem diagnosticul de invaginație până la practicarea unei irigografii care să elimine diagnosticul.

Scanned with OKEN Scanner

La un copil peste 2 ani semne clinice esenţiale cum sunt: rectoragia, palparea tumorii de invaginare pot lipsi în jumătate din cazuri.

Un caracter aparte îl prezintă invaginaţiile ileo-ileale care au un tablou clinic precoce ocluziv iar clisma baritată nu poate evidenţia aspectele tipice. Invaginaţia colo-colică poate surveni la orice vârstă, dar este foarte rară şi este legată de defectele de acolare ale colonului.

Din punct de vedere evolutiv, în invaginaţia intestinală acuta starea generală a sugarului se alterează în câteva ore de la debut.

După o primă fază dureroasă, cu vărsături şi agitaţie, urmează faza de epuizare. Sugarul este palid, somnolent, nu mai plânge şi devine indiferent. Crizele dureroase par că au dispărut, vărsăturile încetează, însă starea de şoc şi semnele de deshidratare sunt evidente. În această fază tumora se palpează uşor. Starea de adinamie se agravează prin reluarea vărsăturilor cu aspect fecaloid. Fără tratament, copilul decedează în câteva zile de la apariţia bolii [4].

În afara invaginaţiilor acute, se menţionează şi invaginaţii cronice, cu evoluţii de-a lungul mai multor săptămâni, puţin ocluzive, însoţindu-se de diarei prelungite, dureri abdominale.

EXPLORĂRI PARACLINICE

Explorările uzuale de laborator nu sunt de ajutor pentru evaluarea unui pacient cu invaginaţie. Leucocitoza poate fi un semn de gangrenă dacă invaginaţia este veche. Deshidratarea este evidenţiată prin tulburările hidroelectrolitice, ionograma putând evidenţia scăderea clorului, a sodiului, creşterea potasiului ori a ureei (azotemie extrarenală).

Figura 19.4. Examen anatomo-patologic. Mucoasă intestinală distrusă prin necroză hemoragică.

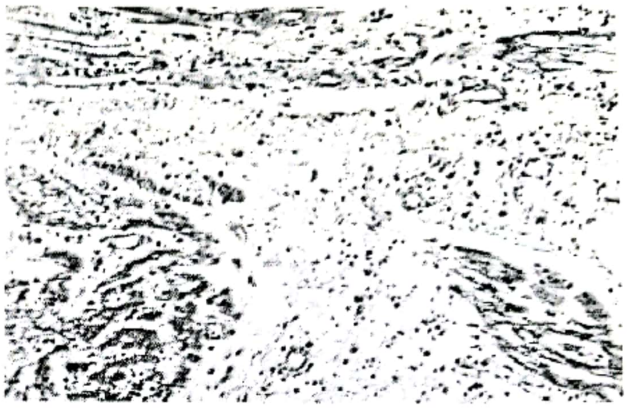

Figura 19.5. Examen anatomo-patologic edem intens la nivelul tunicii musculare cu disocierea fibrelor musculare netede.

EXAMENUL RADIOLOGIC

Suspiciunea clinică de invaginaţie se poate confirma prin examenul radiografic, care este în acelaşi timp instrument de diagnostic şi mijloc de tratament fiind extrem de util pentru punerea cât mai precoce a diagnosticului de invaginaţie intestinală.

Clişeele abdominale pe gol sunt indispensabile (două clişee de faţă se impun, unul în decubitus dorsal, altul în ortostatism).

Aspectul radiologic cel mai frecvent este acela al unui abdomen slab aerat sau cu conţinut colic sărac în fecale, contrastând cu abdomenul sugarului normal care conţine multe gaze si materii fecale in colon. Se pot evidenţia nivele hidroaerice care apreciază situaţia de ocluzie intestinală. Punerea în evidenţă a unei opacităţi de tonalitate lichidiană, rotunjită sau alungită pe cadrul colic, adesea în faţa polului inferior pe umbra hepatică, este foarte specifică [5].

Clisma baritată trebuie să utilizeze un produs iodat hidrosolubil cu o slabă osmolaritate în special la copii sub 3 luni. La copilul mai mare clisma baritată trebuie să evite riscul unei perforaţii. Utilizăm de multe ori soluţia baritată.

Contraindicaţiile efectuării examenului irigografic ţin seama de riscul unei posibile necroze a intestinului subţire, în acest caz riscul de perforaţie fiind iminent. Argumentele pentru această situaţie sunt clinice (febră, alterarea stării generale, stare de şoc, apărare musculară abdominală), radiologice (nivele aerice fixe la nivelul intestinului subţire) şi uneori ecografice. Timpul scurs de la debutul invaginaţiei, ocluzia intestinului subţire, vârsta

Scanned with OKEN Scanner

pacientului (mai puțin de 3 luni și mai mult de 5 ani), recidivele nu reprezintă contraindicații absolute, deși șansele de reducere sunt mici [6].



Figura 19.6. Radiografie abdominală simplă: imaginea *„boudin"*-ului de invaginație sub forma unei opacități înconjurate de aer.

Figura 19.7. Invaginație intestinală: examenul radiologic evidențiază nivele hidroaerice.

Chiar și în cazul presupunerii unor cauze organice la originea invaginației, clisma baritată este necesară, căci, dezinvaginează parțial intestinul înaintea intervenției chirurgicale.

Imaginile radiologice obținute sunt diferite: aspect de amputație a coloanei de bariu, imagine în trident, în cocardă, în bident etc.

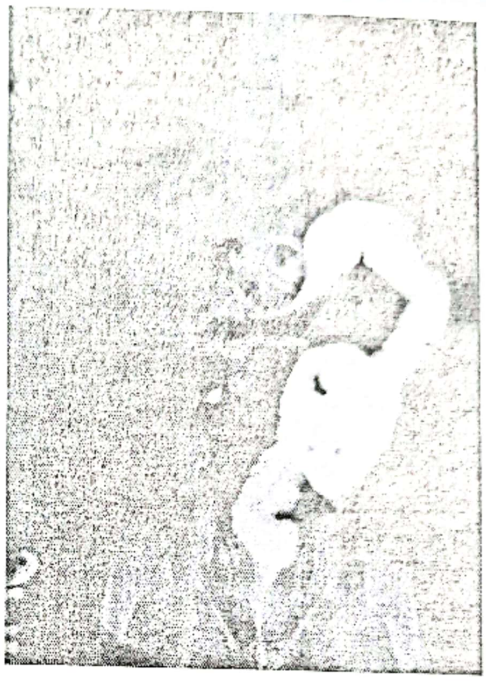

Figura 19.8. Invaginație intestinală: aspect irigografic „în cocardă".

Figura 19.9. Irigografie cu substanță de contrast (imagine în bident).

Scanned with OKEN Scanner

Clisma baritată poate să ducă la o dezinvaginare totală şi există elemente radiologice care pot să sublinieze efectul terapeutic al acesteia. Numai în caz de eşec se recomandă şi intervenţia chirurgicală [7].

Autorii chinezi reiau ideea insuflaţiei unui gaz sub presiune controlată, un mijloc rapid şi puţin costisitor (gaze rare, opace) rezultatele obţinute fiind comparabile cu cele ale unor serii occidentale.

Ecografia practicată de câţiva ani poate să ajute diagnosticul; apare un aspect de zonă hiperecogenă centrală (mezenterul) înconjurată de un halou hipoecogen corespunzând edemului segmentului invaginant, realizând un aspect tipic de „imagine în cocardă".

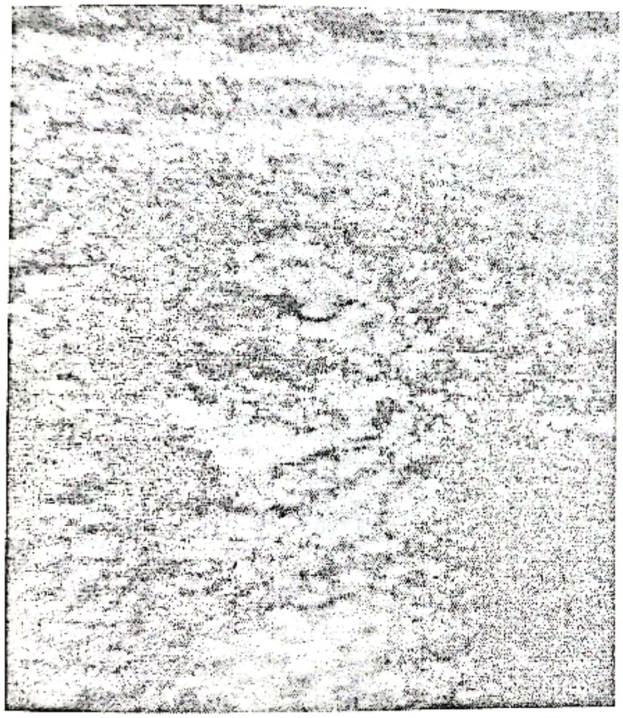

Figura 19.10. Aspectul ecografic al unei invaginaţii intestinale acute: imagine tipică „în cocardă", cu un centru ecogen şi o zonă periferică hipoecogenă.

Diagnosticul etiologic al unei invaginaţii este încă inaccesibil ecografiei cu toate că descoperirea unor numeroase adenopatii mezenterice constituie un argument pentru caracterul idiopatic al invaginaţiei. Totuşi în celelalte cazuri, identificarea unei leziuni secundare la nivelul capului „*boudin*-ului" (argument de ireductibilitate) este foarte dificil [8].

Controlul ecografic postirigografie se recomandă în toate cazurile cu ajutorul sau putându-se evidenţia boudin-ul colic sau ileal rezidual, iar în cazul existenţei acestuia copilul va fi supus intervenţiei chirurgicale.



Figura 19.11. Aspectul ecografic al unei invaginaţii intestinale acute: secţiune longitudinală la nivelul „*boudin*"-ului, aspect în „*sandwich*".

DIAGNOSTICUL

DIAGNOSTICUL POZITIV

Diagnosticul pozitiv corelează datele de anamneză cu examenul clinic şi examenele paraclinice, în special cele imagistice (ecografia, irigografia). Efortul precizării diagnosticului şi valoarea lui constau în recunoaşterea cât mai precoce a invaginaţiei. În acest sens unele semne clinice ca palparea tumorii de invaginaţie sau prezenţa sângelui în ampula rectală trebuie căutate în mod repetat în perioada de acalmie [9].

DIAGNOSTICUL DIFERENŢIAL

Se face cu alte suferinţe ce prezintă simptomatologie comună cu invaginaţia (vărsături, sânge în scaun, dureri abdominale), respectiv cu:

– enterocolita acută – scaune frecvente cu mucozităţi, sânge, lipsind însă tumora la palpare;

– diverticulul Meckel hemoragic, apendicita acută la sugari sunt alte boli ce trebuie avute în vedere în cadrul diagnosticului diferenţial;

– alte cauze de abdomen acut, respectiv cu peritonită sau ocluzia de diverse cauze.

Scanned with OKEN Scanner

PROGNOSTICUL

Prognosticul unui pacient cu invaginaţie depinde de precocitatea diagnosticului, un diagnostic pus la debut permiţând reducerea nonchirurgicală cu succes. Din contră, în fazele avansate, cu posibilitatea necrozei regiunii intestinale invaginate în general reducerea invaginaţiei se realizează chirurgical, uneori fiind necesare rezecţii intestinale.

TRATAMENTUL CHIRURGICAL

În cazul unor nereuşite după dezinvaginarea prin clisma baritată sau în condiţiile existenţei unui timp destul de lung de la momentul debutului se recomandă intervenţia chirurgicală. De asemenea, intervenţia chirurgicală se recomandă şi în cazul invaginaţiilor ileo-ileale [10].

Pregătirea preoperatorie trebuie să includă o reechilibrare hidroelectrolitică adaptată fiecărui caz (eventual şi sânge), o sondă de aspiraţie gastrică pentru a întrerupe vărsăturile; în general după 2–3 ore de pregătire se poate efectua intervenţia chirurgicală.

Calea de abord cel mai frecvent recomandată este abordul pe linia mediană, putându-se realiza dezinvaginarea manuală cu infiltraţie cu novocaină a bazei mezenterului şi practicarea apendicectomiei.

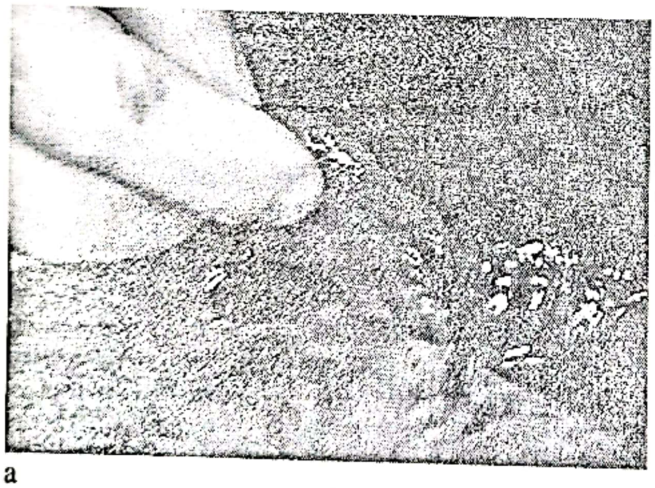

a

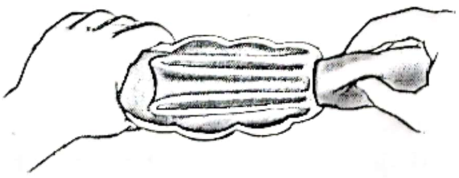

b

Figura 19.12. Dezinvaginare manuală: imagine intraoperatorie (a) şi schemă (b).

În condiţiile în care după dezinvaginarea manuală nu se reia peristaltica intestinală, iar coloraţia anselor intestinale invaginate nu îşi revine la aspect normal, se consideră că practicarea unor rezecţii limitate (enterectomii) este preferată, cu anastomoze termino-terminale. Este de preferat posibilităţii evoluţiei spre necroză a unei anse dezinvaginate cu aspect contradictoriu [11].

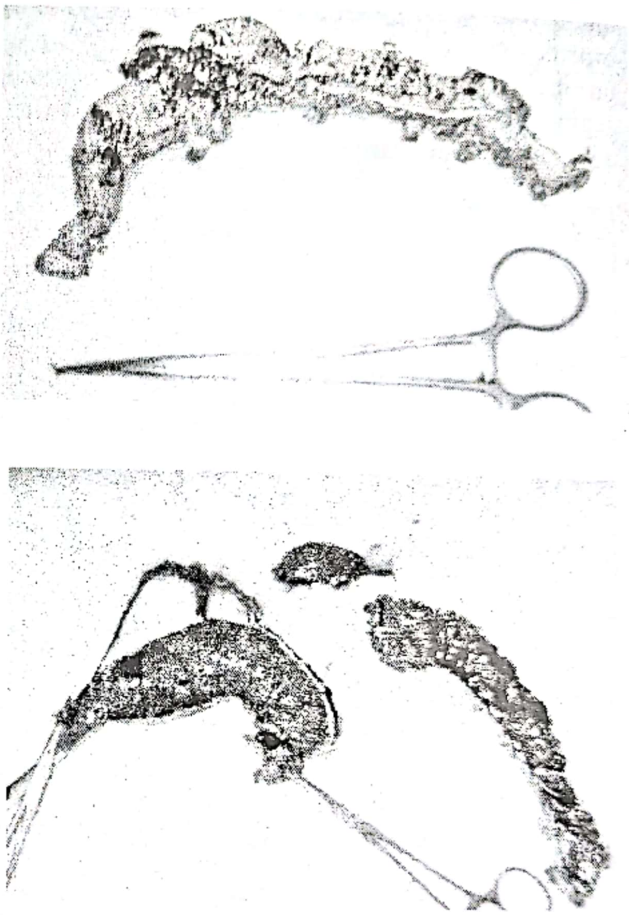

Figura 19.13. Invaginaţii intestinale: piese anatomice post-operatorii.



Figura 19.14. Invaginaţie intestinală pe diverticul Meckel: piesă anatomică post-operatorie.

Scanned with OKEN Scanner

În cazurile de invaginație de cauză organică se impune extirparea diverticulului Meckel, a polipului, a tumorii respective posibil existente, cu anastomoze și biopsii din piesa extirpată.

Întârzierea punerii diagnosticului determină un tratament mult mai agresiv, în special practicarea unor rezecții și anastomoze.

De asemenea, existența unei cauze organice a invaginației agravează prognosticul necesitând de asemenea rezecții și anastomoze.

Cifrele de mortalitate postoperatorie sunt mai ridicate astăzi după dezinvaginările manuale în care nu a existat certitudinea unei reluări normale a peristalticii, existând leziuni de ischemie necroză, decât în condițiile în care se practică rezecție cu anastomoză și când rezultatele sunt mult mai bune.

În general rata mortalității în invaginația intestinală este sub 1%. Recidivele după reducerea nonchirurgicală sunt de 5–10% și de 1–4% după reducerea chirurgicală, majoritatea recidivelor dezvoltându-se la 1–36 de luni de la dezinvaginare, acestea fiind favorizate de anomalii structurale ale ariei ileo-cecale și de existența unei hiperplazii limfoide a ileonului terminal [12].

BIBLIOGRAFIE

1. Ashcraft K, Holder T., Pediatric surgery, Second Edition, ed. Saunders, 2000 p. 563–571.
2. Fevre M., Chirurgie infantile et ortopedie, Ed. Flamarion, 1974.
3. O'Neill JA, Grosfeld JL, Fonkalsrud EE, Coran AG, Caldamone A., Principals Of Pediatric Surgery 2nd Edition Mosby - Year Book, Inc. St. Louis, 2003 p. 527–530.
4. Fufezan V, Tepeneu P., Chirurgie pediatrică. Ed. Amacord, 1996.
5. Pellerin. D *et al.*, Techniques de chirurgie pediatrique. Ed. Masson, 1978.
6. Arensman RM, Bambini DA, Almond PS., Vademecum – Pediatric Surgery, Landes Bioscience Georgetown, TX, 2000.
7. Helardot P, Bienayeme J, Bargy F., Chirurgie digestive de l'enfant. Ed. Doin, 1990.
8. Robert M., Manuel de chirurgie pediatrique (Chirurgie viscerale), 1998.
9. Sabetay C. (sub redacția), Patologie chirurgicală pediatrică, Ed. Aius Craiova 2004, p. 423–432.
10. Swenson O., Pediatric surgery, Meredith Corporation, 1969.
11. Vereanu D., Chirurgie infantilă și ortopedie, Ed. Medicală, București, 1973.
12. Zamfir T., Curs de chirurgie și ortopedie pediatrică, 1991.

Scanned with OKEN Scanner

Capitolul 20
ENTEROCOLITA ULCERO-NECROTICĂ

CORNELIU SABETAY, LUMINIȚA LUMINOS, ANCA MALOȘ, JAMAL KAMEL

ISTORIC

Enterocolita ulcero-necrotică este un sindrom cu o etiologie diversă şi o rată crescută a mortalității, care apare în special la copiii imaturi şi care au suferit un stress la naştere.

Enterocolita ulcero-necrotică a fost o entitate definită sub diverse nume: ileus funcțional, abces intraabdominal, perforație spontană a ileonului, colită necrotică neo-natală cu perforație, enterocolită ischemică, infarct intestinal neo-natal şi chiar apendicită.

Prima raportare amplă care a definit enterocolita ulcero-necrotică ca o entitate aparte a fost publicată în 1964, iar prima experiență chirurgicală semnificativă a fost notată în 1967 [1].

INCIDENȚĂ

Enterocolita ulcero-necrotică poate apare sub formă de cazuri sporadice, sau în grupe de bolnavi afectați (episoade „în ploaie"), cu o incidență de 2,4 la 1 000 nou-născuți vii [4].

Recent, într-un studiu din România pe 168 de cazuri de EUN la nou-născut, acest aspect sporadic al bolii a fost găsit în 89,8% din cazuri, cu existența doar a unor mici focare epidemice din maternități [2].

FACTORII DE RISC

Între factorii de risc (de stress), care apar ca declanşatori ai debutului enterocolitei ulcero-necrotice citām: hipoxia, asfixia neo-natală, apneea, boala pulmonară, hipotensiunea, şocul hipovolemic, naşterea în prezentație pelvină, naşterile gemelare, icterul, bolile congenitale de cord, transfuziile, alimentația hiperosmolară, sângerarea vaginală maternă, folosirea cateterelor de plastic pentru artera şi vena ombilicală, anemia neonatală, sindromul de hipervâscozitate, unii agenți farmacologici specifici şi alte medicamente.

La o vârstă mai mare a bolnavului, factorii de risc sunt următorii: stresul la frig, boala congenitală de cord, diareea gravă.

Factorii de risc pot să fie prezenți tot atât de frecvent la copiii prematuri care nu dezvoltă o enterocolită ulcero-necrotică cât şi la aceia care vor dezvolta o asemenea boală. Cei mai expuşi riscului de apariție a EUN se dovedesc a fi imaturii de gradul III şi IV.

ROLUL ALIMENTAȚIEI

EUN apare în special la copiii care nu au fost alimentați la sân.

Rolul alimentației la sân, comparativ cu alimentația artificială în patologia EUN a fost studiat pe şobolani.

Acestora li s-a inoculat intraperitoneal Klebsiella, făcând ca atunci când a apărut hipoxia toți cei alimentați la sân să rămână sănătoşi, față de cei alimentați artificial, care au murit toți.

Procesul de boală a semănat foarte bine cu cel din EUN.

Alimentația cu lapte de mamă poate preveni EUN la prematuri prin elemente ca: macrofage, imunoglobuline materne (IgA secretor).

Gradul de protecție pe care îl oferă laptele de mamă față de EUN nu este încă bine stabilit la copil.

Din observațiile unui studiu recent a 168 de cazuri de EUN [17], a reieşit că majoritatea cazurilor s-au manifestat la nou-născuții alimentați natural

Scanned with OKEN Scanner

(50,6%), contrar celorlalte date din literatura de specialitate; alimentația artificială cu diverse formule dietetice a fost prezentă numai la 29,8% din cazurile cu EUN, contravenind și în acest caz cu datele din literatura de specialitate care arată că EUN ar fi apanajul nou-născuților alimentați exclusiv artificial.

De asemenea, au fost decelate cazuri de EUN la nou-născut (19,6%) unde aceștia nu primiseră încă alimentație orală, sugerând astfel intervenția altor factori în procesul patogenic ca: ischemia intestinală și infecția enterală.

ROLUL BACTERIILOR

În etiologia EUN există germeni patogeni cunoscuți și floră normală a intestinului nou-născutului, care poate să devină patogenă și invazivă.

Germenii pot fi împărțiți în două grupe [3]:

1. Germeni cu enterocolită ulcero-necrotică fără a produce epidemii.
2. Germeni care în asociere pot determina izbucniri epidemice.

Au fost descriși ca posibil germeni în determinarea apariției EUN următorii: *Escherichia coli, Klebsiella pneumoniae, Proteus mirabilis* etc.

Se remarcă faptul că prin creșterea germenilor de *E. coli* și *K. pneumoniae* s-a întâlnit și o creștere a numărului de cazuri de EUN.

Dintre bacterii – rolul clostridiilor în patologia EUN a fost amintit frecvent la copii și a fost comparat cu implicarea în gangrena gazoasă a intestinului.

Copiii infectați cu *clostridium perfringens* au prezentat un tablou de boală fulminantă cu pneumatoză intestinală, gangrenă, perforație și moarte.

Rolul toxinelor clostridiilor în patologia EUN este nesigur.

Vancomicina a fost folosită cu succes în tratamentul acestor bolnavi.

Alți germeni ca: stafilococii coagulazo-negativi au fost recunoscuți și ei ca patogeni majori atât la copii cât și la adulți pentru declanșarea EUN.

ROLUL VIRUSURILOR

În unele cazuri a fost citată prezența unor virusuri ca [4]: Coxsackie B2, în alte cazuri rotavirusuri, care prin recombinare s-ar presupune că ar avea un mecanism cu o evoluție spre virulență.

Încercările de a identifica rolul factorilor infecțioși în etiologia EUN a dus la constatarea că nu există un agent etiologic unic, specific, predominent izolat; studiile bacteriologice au evidențiat germeni patogeni în peste 72% din cazuri, fie sub forma unui singur agent etiologic, fie în asocieri de germeni patogeni.

AGENȚII FARMACOLOGICI

Frecvența EUN a fost întâlnită în cazul utilizării unor anumiți agenți farmacologici atât clinic cât și experimental.

Astfel, dintre aceștia menționăm: utilizarea de teofilină sau aminofilină (prin încetinirea motilității gastro-intestinale), vitamina E, prostaglandinele, indometacina.

ROLUL ISCHEMIEI, AL LEZIUNII DE REPERFUZIE, AL RADICALILOR DE OXIGEN TOXICI ȘI CURĂȚITORILOR DE RADICALI TOXICI

În procesul respirației 98% din oxigenul molecular este complet redus la apă, iar 2% sunt convertite în potențiali toxici denumiți radicali toxici, radicali liberi.

Acești radicali liberi de oxigen sunt activi în afectarea tisulară postischemică sau de reperfuzie; în plus radicalul superoxid, alte tipuri de oxigen citotoxic ca radicalul hidroxil și peroxidul de hidrogen, derivați din superoxid sunt de asemenea activi.

Principala acțiune citotoxică a superoxidului duce la fragmentarea membranei și pierderea integrității celulare.

Ischemia produce o creștere a permeabilității capilare și mărește producerea de radicali superoxizi în locurile așa zis „permeabile" din lanțul mitocondrial al transportului de electroni.

Sursa principală a superoxidului în țesuturile postischemice ar fi xantyn-oxidaza.

Elucidarea câtorva dintre procesele biochimice au condus la evaluarea efectelor protectoare ale curățitorilor de anioni radicali liberi.

Superoxid-dismutaza transformă O_2 în peroxid de hidrogen și oxigen molecular; peroxidul de oxigen trece în natură și în alte substanțe netoxice prin peroxidaze și catalaze.

ROLUL COCAINEI

Relația cauzală între consumul de cocaină de către mamă și EUN este nesigură.

Mecanismele posibile includ: reducerea fluxului sanguin uterin care determină hipoxie fetală, tahicardie și hipertensiune. Insuficiența placentară

Scanned with OKEN Scanner

cronică poate determina întârzierea creşterii uterine şi modificarea fluxului sanguin în tractul gastro-intestinal.

Diversele rapoarte din mari centre urbane nu au arătat o creştere a incidenţei EUN la copiii cocaino-pozitivi, alte rapoarte au arătat o creştere semnificativă la copii cu greutate foarte mică (800 g) expuşi cocainei.

Rezultatele acestea sunt contradictorii; putem declara că abuzul matern de cocaină trebuie probabil considerat ca un „nou factor de risc" în dezvoltarea EUN.

EUN POSTOPERATORIE LA NOU-NĂSCUT ŞI SUGAR

EUN postoperatorie a fost semnalată la bolnavii operaţi pentru corectarea unor defecte congenitale cardiace utilizând *by-pass*-ul cardio-pulmonar, hipotermia profundă şi oprirea circulaţiei.

Prima raportare datează din anul 1980; incidenţa EUN postoperatorii nu este recunoscută de toţi autorii. O întârziere a aplicării tratamentului poate conduce însă la un rezultat fatal.

În patologia EUN apar şi alte anomalii introduse ca „noi factori de risc", astfel [1]:

– atrezia intestinală cu aspect de „măr decojit",
– gastroschizisul.

PATOGENIE

Patogenia EUN este încă necunoscută.

Teoria cea mai vehiculată este aceea că stressul perinatal duce la o ischemie circulatorie selectivă, demonstrată experimental prin utilizarea de izotopi la purcei asfixiaţi neo-natal [5].

Alături de asfixie au fost implicaţi şi alţi factori: hipoxia, stressul la frig, alte stări cu inducere de circulaţie încetinită (sângerare vaginală maternă, sindrom de hipervâscozitate, catetere pentru artera şi vena ombilicală, transfuzii).

Aceste stări determină la nivel de ultrastructură o trombocitoză capilară în intestinul animalelor de experienţă.

Anatomo-patologie

Una dintre cele mai recente modificări întâlnite în enterocolita ulcero-necrotică este lezarea stratului mucos al peretelui intestinal, care poate să evolueze către ulceraţia mucoasei.

Pneumatoza intestinală – element important radiologic în EUN – poate să implice atât submucoasa cât şi subseroasa. Dacă boala evoluează, lichidul ascitic sau chiar peritonita purulentă pot să fie observate.

Procesul de necroză poate conduce în final la perforaţie intestinală (fig. 20.1 a–c).

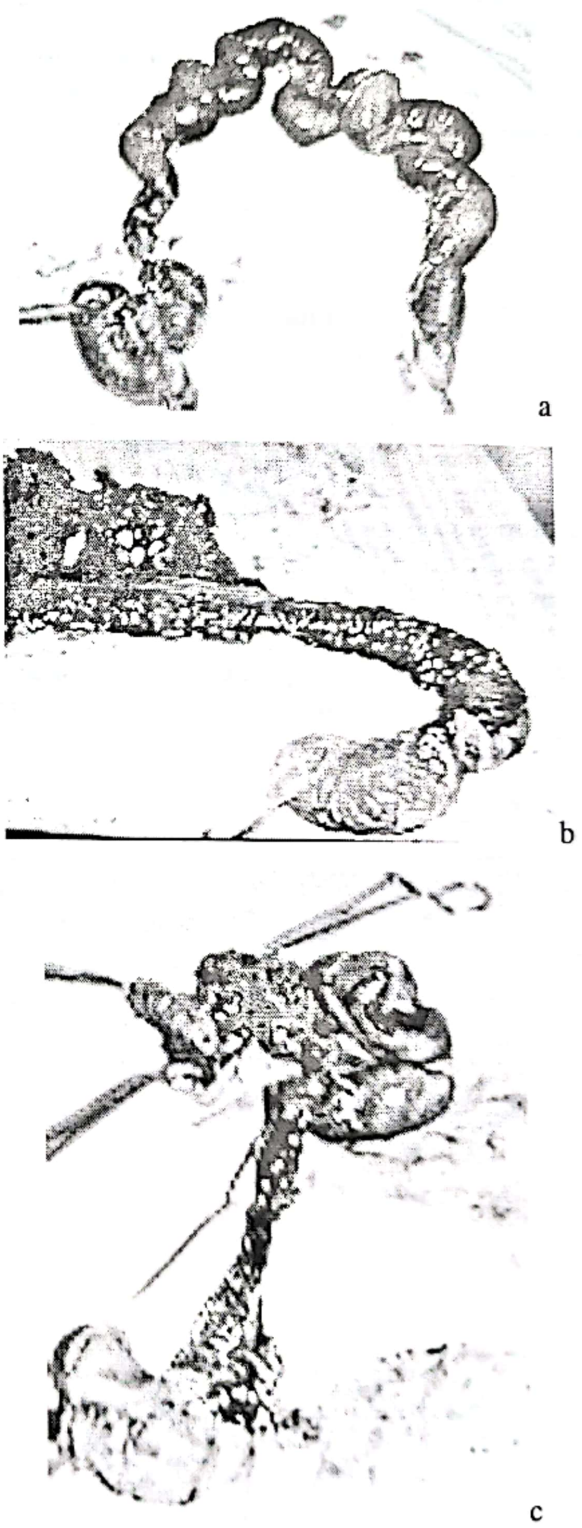

Figura 20.1 a–c. Enterocolita ulcero-necrotică-piesă de rezecţie (colecţia personală).

Scanned with OKEN Scanner

Intestinul are o evoluţie care conduce către aspectul gangrenos, iar acest aspect poate fi repartizat de aşa natură încât să existe frecvent zone implicate la nivel de ileon şi colon alternând cu zone neafectate.

Există de asemenea arii de hemoragie intramurală recent instalate, situate pe partea antimezostenică a intestinului care pot fi alături cu procesul de gangrenă al intestinului (fig. 20.1 a–c).

În EUN, examenul anatomo-patologic este singurul care confirmă diagnosticul. Indiferent de forma clinică a bolii, de durata şi variabilitatea simptomelor, leziunile anatomo-patologice sunt constante.

Pentru certitudinea diagnosticului de EUN s-a luat drept criteriu minim necroza ischemică a mucoasei şi submucoasei intestinale. Sediul leziunilor în EUN se află la nivelul ileonului terminal (cel mai frecvent), cecului, colonului ascendent sau întregului intestin, în formele grave [6].

A. *Leziunile macroscopice* [5]:
- I. Leziunile specifice
  1. necroza ischemică
  2. ulceraţiile
  3. pneumatoza chistică intestinală
- II. Complicaţiile intestinale ale EUN
  1. Precoce: a. perforaţiile
     b. peritonita
  2. Tardive: a. stenozele intestinale
     b. leziunile vasculare
     c. leziuni în alte organe

B. *Leziuni microscopice:*
- I. Leziuni de EUN corespunzătoare aspectului macroscopic
  1. plaje de necroză
  2. ulceraţii
  3. pneumatoza chistică
- II. Leziuni vasculare
- III. Leziuni ale plexurilor intramurale
- IV. Leziuni hepatice
- V. Leziuni pancreatice.

CLINICA

Enterocolita ulcero-necrotică poate să se prezinte ca un tablou de boală care variază de la un caz uşor, care se poate recupera fără sechele, până la un caz grav cu necroză intestinală, perforaţie, peritonită, sepsis şi moarte.

Vârsta gestaţională şi greutatea la naştere pot să reprezinte parametrii pentru profilul unui bolnav candidat la a dezvolta o enterocolită ulcero-necrotică; astfel, enterocolita ulcero-necrotică afectează de obicei prematurii. În ciuda acestui fapt, şi copii la termen ca şi cei mai mari pot să prezinte tablouri de enterocolită ulcero-necrotică [4].

Enterocolita ulcero-necrotică are un debut de obicei în primele două săptămâni de viaţă, iar 16% dintre pacienţii cu enterocolită ulcero-necrotică au prezentat-o chiar în prima zi de viaţă. Pe un lot de 168 de bolnavi cu EUN debutul a fost: 65,5% în primele 10 zile dintre care 49,4% în primele 5 zile.

Se poate vorbi despre o relaţie între vârsta gestaţională şi debutul clinic în sensul că la cei cu vârsta gestaţională mai mică de 32 de săptămâni debutul a fost mai tardiv.

Incidenţa bolii, aspectul tabloului clinic, apariţia sepsisului, necesitatea intervenţiei chirurgicale, chiar mortalitatea, sunt similare atât pentru un debut acut, cât şi pentru un debut tardiv.

Semnele clinice ale enterocolitei ulcero-necrotice cuprind: distensia abdominală, retenţie mare gastrică, vărsături, diaree, hematochezie, apnee, letargie, paloare sau chiar un aspect marmorat al tegumentelor.

Criteriile clinice de diagnostic au inclus:

– sindromul digestiv cu manifestări clinice constante, prezente de la debutul afecţiunii (vărsături, distensie abdominală, scaune sangvinolente) sau inconstante, survenite în stadiile tardive ale bolii (edem, echimoza peretelui abdominal, masă tumorală abdominală);

– manifestările sistemice (bacteriemie, septicemie, şoc toxico-septic), instalate fie în primele 2–4 zile, fie după prima săptămână.

Stadializarea EUN în momentul internării bolnavilor în secţia ATI este un element deosebit de important din punct de vedere clinic şi prognostic. Propusă de Walsh şi Kliegman în 1984 reprezintă o versiune modificată a criteriilor lui Bell MJ (1978) şi este o stadializare clinico-radiologică. În funcţie de prezenţa şi evoluţia manifestărilor gastro-intestinale, sistemice şi radiologice, în prezent se recunosc trei stadii principale.

DIAGNOSTICUL DE LABORATOR

Între modificările semnalate de laborator menţionăm:

– leucocitele sunt scăzute la 1/3 dintre bolnavi, normale la 1/3 bolnavi şi crescute la 1/3 bolnavi;

Scanned with OKEN Scanner

– granulocitele sunt scăzute şi indică un prognostic nefavorabil;

– trombocitele aduc cele mai multe informaţii, trombocitopenia este produsă probabil de creşterea distrucţiei periferice, şi mai puţin pe seama scăderii producţiei.

Trombocitopenia este totdeauna corelată cu septicemia cu gram negativi în EUN.

Scăderea bruscă a trombocitelor conduce la o înrăutăţire rapidă (6 ore) a stării generale şi gangrena intestinală.

CID-ul întâlnit la mai mulţi copii cu EUN, nu poate fi însă corelat cu trombocitopenia.

Din punct de vedere al echilibrului acido-bazic, întâlnim frecvent acidoza metabolică şi o scădere chiar a nivelului de sodiu seric.

SEMNELE RADIOGRAFICE

Aceste semne radiografice în EUN au fost bine definite şi includ:

1. Distensia intestinală, semnul cel mai frecvent apărut, sugerând o obstrucţie parţială sau totală a intestinului.
2. Aer intramural (pneumatoza intestinală) – arată o leziune extinsă a segmentului de intestin gros şi o rată mare a mortalităţii.
3. Anse intestinale statice care sugerează o ischemie intestinală.
4. Anse asimetrice şi prezenţa de gaz intestinal diminuat pot indica procesul de ischemie şi alterarea motilităţii.
5. Apariţia bruscă a ascitei – semn grav, indică reacţie peritoneală prin peritonită bacteriană.
6. Prezenţa de gaz venos portal intrahepatic – semn grav, risc de mortalitate ridicată.
7. Dilataţie a colonului de tip toxic.
8. Pneumoperitoneu – semn de mare gravitate, cu risc de mortalitate crescut.
9. Distensia gastrică.

Prezenţa a mai multor semne radiografice la acelaşi bolnav, facilitează diagnosticul de EUN (fig. 20.2 a,b).

EXAMENUL RADIOLOGIC CU SUBSTANŢA DE CONTRAST

Examenul cu substanţă de contrast (bariu) nu este necesar la bolnavii care prezintă aer peritoneal.

Examenul este indicat la bolnavii cu semne radiografice negative, la cei cu suspiciunea unei malrotaţii (volvulus), aganglionoză.

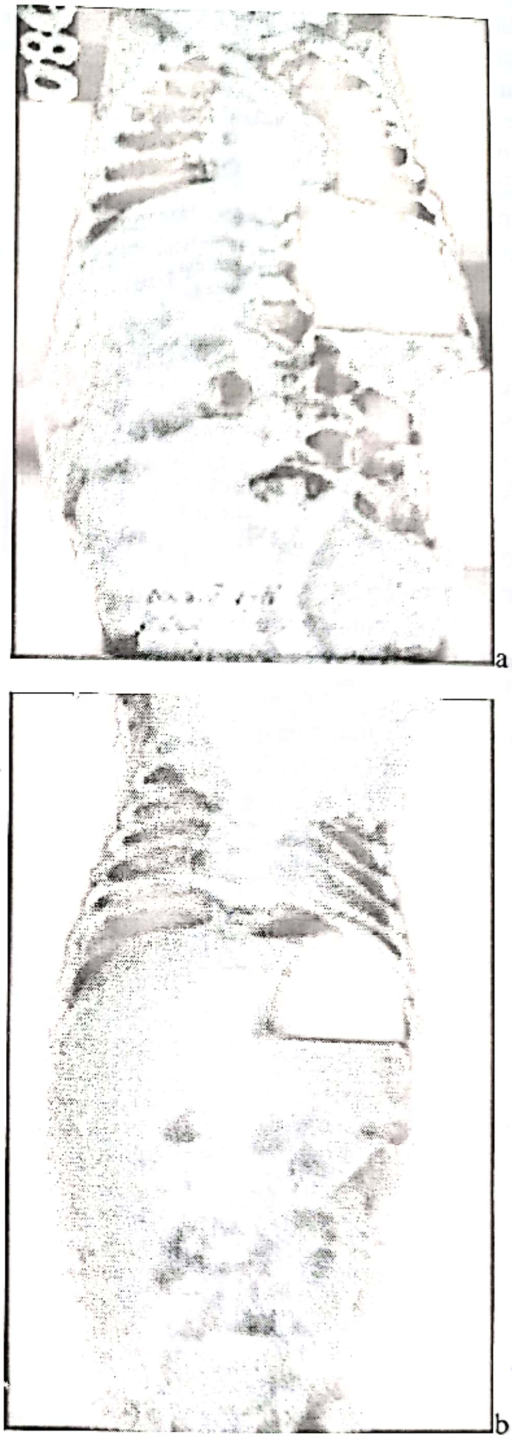

Figura 20.2 a,b. Radiografii abdominale simple în EUN (colecţia proprie).

Clisma baritată poate fi un element important în diagnosticul precoce al EUN.

Utilizarea bariului ca agent de contrast se datorează aderenţei superioare la mucoasă, lipsei efectelor metabolice şi costului redus.

Se mai poate folosi metrizamida, un agent de contrast anionic, hidrosolubil.

Scanned with OKEN Scanner

ALTE INVESTIGAȚII PARACLINICE

– Scintigrafia abdominală s-a realizat prin administrare de Tehneţium 99 pirofosfat, izotop care localizează infarctele;

– Echografia este utilă în punerea diagnosticului;

– CT poate diferenția gazul venos portal de gazul din trunchiul biliar;

– Rezonanța magnetică nucleară a fost propusă pentru diagnosticul precoce de EUN înaintea apariției semnelor clinice şi radiografice.

Pneumoperitoneul la nou-născut reprezintă un element care în cca 60% din cazuri corespunde unei EUN, pacienții prezentând perforații diverse.

TRATAMENTUL MEDICAL

În ultimii ani au fost raportate serii de bolnavi la care s-a înregistrat o îmbunătățire netă a supraviețuirii printr-o abordare medicală agresivă, variată şi precoce.

În diagnosticul de EUN declarat, trebuie oprită alimentația, se instituie aspirația gastro-duodenală, sunt îndepărtate cateterele ombilicale şi se utilizează o venă periferică pentru alimentația parenterală totală.

Terapia cu penicilină şi aminoglicozide poate începe înaintea rezultatelor cultură-antibiogramă şi a testelor de sensibilitate.

Unii autori recomandă clindamicina sau metronidazolul contra anaerobilor, cu rezultate foarte bune.

Evoluția favorabilă se manifestă prin scăderea retenției gastrice, diminuarea distensiei abdominale şi lipsa apariției sângelui în scaun.

Chiar şi în aceste condiții, dacă tubul de aspirație poate fi îndepărtat mai devreme, în schimb alimentația orală nu se instalează decât după două săptămâni.

Această alimentație va progresa treptat spre laptele artificial complet.

Când în evoluția bolnavilor EUN se menține distensia abdominală, retenția gastrică şi scaune cu sânge sau pneumatoză intestinală, nutriția parenterală se va institui pentru minimum trei săptămâni. Acest interval de „pauză intestinală" permite vindecarea suprafețelor intestinului care au fost implicate în procesul de ischemie.

Alte măsuri care se aplică sunt: un cateter venos central pentru un sprijin nutritiv, antibiotice admnistrate intralumenal, vasodilatatoare.

În terapia perioadei viitoare există trei propuneri care sunt încă controversate:

1. Utilizarea perfluorocarbonului intralumenal (lichid inert biologic), cu efect protector asupra intestinului din punct de vedere experimental.

2. Allopurinol enteral – doză mică, care reduce leziunea mucoasei şi măreşte supraviețuirea după procesul de ischemie mezenterică şi reperfuzie la şobolani.

3. Superoxid-dismutaza umană – administrată parenteral şi intralumenal în scopul curățirii radicalilor superoxid.

TRATAMENTUL CHIRURGICAL

Experiența chirurgicală arată că pneumoperitoneul reprezintă cea mai clară indicație operatorie pentru diagnosticul de EUN.

Au fost operați bolnavi şi pentru: pneumatoză singură în speranța prevenirii perforației dar pacienții au murit; această abordare a fost abandonată deoarece este imposibil de determinat care intestin necesită rezecția în absența perforației sau gangrenei evidente.

Experiența a crescut din 1967 şi a dus la o mărire a indicațiilor operatorii; bolnavi operați pentru semne de sepsis sau pentru peritonită evidentă când starea generală a copilului a părut că se înrăutățeşte [3].

Care sunt indicațiile operatorii suplimentare?

Acestea pot fi:

– prezența unei mase abdominale care sugerează un abces intraperitoneal sau un agregat de anse intestinale infarctizate coalescente.

– modificări inflamatorii la nivelul peretelui abdominal (indurație, edem, celulită a peretelui abdominal).

Ele sugerează prezența unui abces subiacent, peritonită sau gangrenă intestinală.

– semne radiografice specifice (ansă intestinală statică, anse intestinale mărite de volum şi ascită).

– semne de laborator (trombocitopenie bruscă, tulburări de coagulare, hiponatremie severă, acidoză ureică), toate sugerând un intestin necrozat.

– paracenteză abdominală, evidențiind un lichid maroniu şi tulbure şi care denotă o necroză intestinală.

Indicațiile operatorii verificate în urma unor studii clinice includ [4]:

– pneumoperitoneu;

– prin paracenteză semne de gangrenă intestinală;

Scanned with OKEN Scanner

– eritem al peretelui abdominal;
– masă abdominală fixată;
– prezența de anse dilatate pe radiografii seriate.

Primele două semne sunt frecvent întâlnite, în timp ce ultimele trei au fost rareori întâlnite.

Studiile clinice au invalidat anumite indicații operatorii și anume:
– deteriorare clinică
– sensibilitatea abdominală persistentă
– hemoragie gastro-intestinală joasă intensivă

Din punct de vedere operator se recomandă următoarele:
– păstrarea pe cât posibil a valvei ileo-cecale;
– rezecția extinsă a intestinului poate fi evitată prin realizarea unei operații „*second-look*" după 24 ore, cu tratament de susținere în acest interval.

Aspectul intestinului poate fi îmbunătățit semnificativ după 24 ore.

– păstrarea lungimii intestinului adecvată pentru creștere este o problemă importantă spre a evita necesitatea unei nutriții parenterale pe tot parcursul vieții prin sindromul de intestin scurt.

– exteriorizarea celor două capete secționate când este posibil;

– exteriorizarea perforațiilor izolate dacă este posibil;

– anastomoza termino-terminală nu trebuie apreciată ca o soluție la bolnavii cu sepsis progresiv rapid, implicare difuză a intestinului și arii sub formă de segmente de gangrenă;

– anastomoza primară va fi folosită numai în cazurile în care boala este localizată fără implicare distală;

Anastomoza primară va fi utilizată în cazurile de perforații recente sau în cazurile care necesită o stomă jejunală înaltă;

– drenajul deschis al cavității peritoneale;

– hiperalimentație prelungită ca o componentă majoră a tratamentului EUN, în care se va aplica conceptul: „peticește, drenează și așteaptă";

– prezența fistulelor postoperatorii reprezintă situații anticipate;

REZULTATE

Dacă în 1964 rata supraviețuirii a fost de numai 24% ea a crescut la 70% în ultimii ani pentru forme localizate.

Copiii cu greutate mică la naștere sunt considerați „candidați" pentru EUN.

În cazul bolnavilor cu implicări intestinale extensive, rata de supraviețuire este foarte mică – 5%.

Tratamentul medical instituit precoce a făcut ca în EUN rata intervențiilor chirurgicale să nu atingă decât 20% restul bolnavilor beneficiind de tratamentul medical instituit rapid.

Prevenirea EUN a fost posibilă la nou-născuții cu greutate mică și la cei cu probleme perinatale cărora li s-a admnistrat o nutriție i.v. 5–7 zile, înaintea unei alimentații orale.

SECHELELE TARDIVE

Între sechelele tardive după EUN menționăm:

– stricturile intestinale, complicații ale fazei de vindecare a bolii care pot necesita rezecții (ileale, colice).

– sindromul de intestin scurt, urmare a unei rezecții extensive.

– sindromul de malabsorbție, datorat lezării extensive a mucoasei.

În ceea ce privește prognosticul pe o durată mai lungă după intervențiile intestinale neo-natale în EUN, informațiile sunt încă limitate; din acest punct de vedere copii cu EUN severă au evoluat cu o greutate subnormală, uneori cu o circumferință craniană subnormală, cu deteriorări ale dezvoltării neurologice [7].

BIBLIOGRAFIE

1. Ashcraft K. W., Holder T. M.., Pediatric Surgery, W. B. Saunders, 2000 p. 443–452.
2. Luminos L., Enterocolita ulcero-necrotică. O problemă de diagnostic și tratament. Teză de doctorat, 1999.
3. Helardot P, Bienayeme J, Bargy F. Chirurgie digestive de l'enfant. Ed. Doin 1990, pg. 475–494.
4. Robert M. Manuel de chirurgie pediatrique (Chirurgie viscerale), 1998, pg. 101–108.
5. Sabetay C. (sub redacția), Patologie chirurgicală pediatrică – Ed. Aius Craiova, 2004 p. 407–416.
6. Sabetay C., Tratat de patologie chirurgicală, sub redacția Angelescu N., Edit. Medicală, București, 2001.
7. O'Neill JA, Grosfeld JL, Fonkalsrud EE, Coran AG, Caldamone A., Principals of pediatric surgery 2nd Edition Mosby, Year Book, Inc. St. Louis, 2003 p. 509–518.

Scanned with OKEN Scanner

Capitolul 21
ATREZIA DE CĂI BILIARE

CORNELIU SABETAY, ANDREI ZAVATE, OLGA NEAMȚU

Printre marile sindroame ale patologiei hepato-biliare la copil întâlnim două cu importanță majoră: colestaza nou-născutului și insuficiența hepatică acută.

SEMNELE CLINICE ALE SINDROMULUI COLESTATIC

La orice nou-născut suspect de o boală hepato-biliară este indispensabil în primul moment să ne informăm asupra desfășurării sarcinii, asupra unei eventuale posibilități de consanguinitate a părinților, existența între frați a unei boli hepatice sau metabolice sau decese. Apoi, să precizăm greutatea la naștere, existența unei prematurități sau a unei hipotrofii fetale, modul de alimentație (la sân sau artificial) și derularea perioadei neo-natale [1].

Dacă copilul a prezentat un icter comun de tip „imaturitate", care a fost intensitatea și durata acestuia, care este culoarea scaunelor (galben închis, galben deschis, alb), culoarea urinilor (clară sau închisă), evoluția curbelor de greutate în cursul primelor luni – toate aceste informații sunt prețioase, fiind uneori dificil a le obține și adesea persistența unui icter la un nou-născut mai multe săptămâni motivează examenul chirurgical [2].

Sindromul colestatic al nou-născutului se caracterizează prin icter sau subicter asociat unor scaune decolorate și unor urini închise.

Scaunele decolorate pot fi complete (aspect „de scaun mastic") sau incomplete (galben clar) și pot fi permanente sau intermitente; este obligatoriu a vedea mai multe eșantioane ale scaunelor și a nota colorația lor.

Se poate asocia un prurit vizibil în momentul dezbrăcării nou-născutului.

Se caută hepatomegalia măsurând dimensiunile ficatului și depășirea rebordului costal drept, în special, pe linia mamelonară dreaptă. Se apreciază consistența ficatului (normală, fermă dură).

Completa permanență și decolorare a scaunelor asociată cu o hepatomegalie fermă ne face să ne gândim la un diagnostic de atrezie, dar și la alte afecțiuni care sunt posibile.

Descoperirea unei spline mari ne poate orienta spre boala Niemann-Pick tip C.

SEMNE BIOLOGICE

Pe plan biologic sindromul colestatic este caracterizat prin creșterea în ser a bilirubinei conjugate, a fosfatazelor alcaline sau a 5 nucleotidazei, a acizilor biliari totali și gamma-glutamyl transpeptidazei (gamma-GT) cu excepția anumitor etiologii particulare gamma-GT poate să fie normală.

Colestazei i se poate asocia un anumit grad de citoliză hepatică care determină creșterea transaminazelor serice, glutamo-piruvice SGPT (sau alanin-amino-transferază ALAT) și glutamo-oxalo-acetice (SGOT) (asparta-amino-transferază ASAT).

În cursul colestazelor prelungite deficitul în acid biliar în lumenul intestinal angrenează o malabsorbție a lipidelor și a vitaminelor liposolubile; în ser valorile vitaminei A, E 25 OH D3 pot să fie scăzute. Deficitul în vitamina K poate să fie responsabil un sindrom hemoragic.

Timpul Quick este prelungit, dozajul specific al factorilor complexului protrombinic este caracteristic: scăderea protrombinei (factorul II), scăderea proconvertrinei (factorul VII), scăderea factorului Stuart (factorul X) cu o valoare a proaccelerinei (factorul V) normală.

Scanned with OKEN Scanner

Aceste anomalii de hemostază sunt corectate la 48 de ore după injectarea a 10 mg vitamină K1.

ORIENTAREA DIAGNOSTICULUI

Odată recunoscut, sindromului colestatic trebuie să i se cerceteze etiologia.

Un facies particular: fruntea bombată cu ochii escavați, hipertelorism, un suflu cardiac, orientează diagnosticul spre *sindromul Alagille* (sindromul de hipoplazie a ductului) – care se asociază frecvent cu vertebre în „aripă de fluture" şi cu o anomalie oftalmologică (embryotoxon).

Dozajul clorului în secreția sudorală, deficit de alfa-1-antitripsină – altă cauză de colestază intrahepatică.

O valoare a gamma GT serice normale orientează spre anumite varietăți de colestază familială fibrogenă (boala Byer).

O ecografie hepato-biliară poate releva un pseudochist de coledoc sau un obstacol în partea terminală a căii biliare principale.

În caz de colestază completă permanentă aceste cauze pot fi rapid eliminate printr-o explorare chirurgicală care se impune pentru demonstrarea unei atrezii de căi biliare sau a unei colangite sclerozante.

EMBRIOLOGIE

Căile biliare au origine dublă. Cele extra-hepatice provin din intestinul primitiv, pe când cele intrahepatice se dezvoltă odată cu glanda şi urmează să se unească cu cele externe [3].

Ambele sisteme înainte de a fi permeabile trec printr-o fază de „cordon plin", după care urmează o fază de vacuolizare care le transformă în canale cu lumen.

În literatura de specialitate rezultatele mult timp au fost descurajatoare: 5% supraviețuire pentru Fevre, 25% pentru Gross, iar în țara noastră rezultatele au fost extrem de nefavorabile.

Complicațiile acestor malformații (ciroza, insuficiența hepatică, hemoragia digestivă superioară) au fost elemente care au stopat un parcurs favorabil al acestor bolnavi

Unii autori apreciază că numai în 5% din cazuri se poate găsi un canal hepatic permeabil care să poată fi anastomozat la o ansă intestinală sau la duoden.

Colegiul Spitalicesc şi Universitar de Chirurgie Plastică din Franța a luat în dezbatere în 1995 la Montpellier problema chirurgiei hepato-biliare la copil, cu această ocazie un loc important fiind ocupat de atrezia căilor biliare.

ASPECTE MEDICALE

Atrezia căilor biliare este o boală a căilor biliare extra şi intrahepatice comportând o obliterare completă mai mult sau mai puțin întinsă a căilor biliare extrahepatice.

Este una din cele mai frecvente cauze de colestază la nou-născut.

Atingerea constantă a căilor biliare intrahepatice explică:

– dilatarea căilor biliare intrahepatice;

– colangiografie cu aspect comparabil cu cel observat în colangitele sclerozante;

– eşecuri complete sau parțiale ale intervenției Kassai.

Atrezia de căi biliare este o boală congenitală al cărei mecanism este necunoscut. Ea afectează în jur de un copil la 10 000 naşteri.

La ora actuală nu avem cunoştințe că ar putea fi o boală genetică, în cazuri rare apărând la mai mulți frați într-o familie.

Afecțiunea se constituie în timpul sarcinii la o dată imprecisă. Asocierea unui sindrom de polisplenie în 10% din cazuri sugerează că, în anumite situații, originea bolii se situează la începutul sarcinii.

În alte cazuri prezența scaunelor normal colorate în primele zile sau săptămâni de viață sugerează că obliterarea căilor biliare nu a fost completă la naştere.

Accentuarea unui icter fiziologic la nou-născut, dincolo de 7–10 zile cât este prezent în mod normal acesta, la nou-născuți prematuri în special, atrage atenția asupra posibilității existenței unei atrezii de căi biliare [4].

ISTORIC

Prima descriere a atreziei de căi biliare este atribuită lui Thomson.

Holmes (1916) a făcut distincția între formele „incurabile" foarte frecvente şi forme „curabile" ale bolii caracterizate prin prezența unui chist comunicant cu căile biliare la nivelul hilului.

Scanned with OKEN Scanner

Această diferențiere a servit drept ghid în tratamentul atreziilor de căi biliare în Europa și America de Nord până la sfârșitul anilor 1960.

Speranța de supraviețuire era atunci inferioară procentului de 10% în ciuda unor tentative terapeutice ca derivațiile limfodigestive.

Tehnica de portoenterostomie a lui Kassai (1955 – Japonia) pentru tratamentul formelor incurabile a fost adoptat și de chirurgii occidentali, 15 ani mai târziu, la Paris de Falayer. Nu s-au obținut decât 22–40% supraviețuitori de lungă durată.

O altă cale de cercetare terapeutică este cea a transplantului hepatic, dezvoltat sub impulsul dat de Thomas Starzl (1963).

A fost o tehnică recunoscută în practica curentă și de la utilizarea ciclosporinei A imunosupresoare s-a ameliorat supraviețuirea depășindu-se 80% la 2 ani în anumite serii de bolnavi.

ANATOMIE PATOLOGICĂ

Atrezia de căi biliare denumită mult timp, impropriu, „atrezia căilor biliare extrahepatice", atinge totodată și canalele intrahepatice și conjunctivul spațiilor port [5].

ASPECTE MACROSCOPICE

Ficat – este hipertrofiat și poate prezenta trei aspecte de gravitate crescândă:

– ficat brun-violaceu, neted, de consistență aproape normală, dar verde pe secțiuni;

– ficat violet-verzui, foarte neted;

– ficat verde dur granitat macronodular, evident cirotic a cărui capsulă este parcursă de vase sanguine și limfatice dilatate.

CĂILE BILIARE EXTRAHEPATICE

Pediculul hepatic poate să fie sediul unei fibroze dense bogat vascularizate sau poate avea edem interstițial.

Leziunile canaliculare au aspecte variate după cum urmează:

ATREZIA COMPLETĂ

Este cea mai frecventă: vezicula este redusă la un nodul, nu comunică cu canalul hepatic nici cu duodenul. Calea biliară principală este redusă la o relicvă cordonală albicioasă, mai mult sau mai puțin îngroșată, dură.

ATREZII RESPECTÂND CALEA BILIARĂ ACCESORIE

Se întâlnește la unul din 5 cazuri. Vezicula are volum variabil și conține un lichid incolor și vâscos. Permeabilitatea chistică și a coledocului sunt confirmate prin colangiografie.

ATREZIILE CU CHIST

Sunt mai rare – 1 caz din 6. Chistul poate să își aibă sediul la nivelul pedicululuui sau în hil, fiind legat direct cu canalul hepatic. Chistul este de volum mic, cu perete subțire și conține fie bilă lichidă, fie un lichid de aspect serolimfatic. Asemenea chiste pot fi observate și când atrezia respectă calea biliară accesorie.

ATREZIA DE COLEDOC

Este rară, vezica comunică prin cistic cu căile biliare intrahepatice

O clasificare a leziunilor căii biliare a fost propusă în 1976 de Societatea de Chirurgie Pediatrică Japoneză și este utilizată de autorii englezi.

Se disting trei tipuri principale:

I = atrezie de coledoc.

II = atrezie de canal hepatic cu permeabilitatea confluentului biliar superior.

III = atrezie de canale hepatice în totalitate.

ASPECTE MICROSCOPICE

Ficatul are o arhitectură lobară conservată în ciuda fibrozei portale și periolobare.

Două leziuni sunt caracteristice unui obstacol pe calea biliară principală: o proliferare neoductulară în perioada spațiului port și prezența de trombi biliari în canale.

Și alte leziuni nespecifice pot fi observate: prezența de celule gigante, infiltrat inflamator mixt al spațiilor porte, imagini de necroză celulară, dezorganizarea traveelor hepatice.

Studiile de microscopie electronică arată aspecte de degenerescență a hepatocitelor și a celulelor epiteliale ale ductelor.

Scanned with OKEN Scanner

Calea biliară principală arată trei tipuri de leziuni:

– Tipul A este caracterizat printr-un cordon format din țesut conjunctiv în sânul căruia nu este nici o cavitate epitelizată evidențiată.

– Tipul B arată formațiuni glandulare dispuse în buchet, înconjurate de un epiteliu cubic, uneori infiltrat inflamator.

– Tipul C este definit prin prezența unui canal central mărginit de un epiteliu descuamat al cărui lumen poate fi obstruat prin macrofage conținând bilă.

Luarea în studiu a unui copil de atrezie de căi biliare comportă 4 aspecte principale:

1. Diagnosticul de atrezie de căi biliare.

2. Evaluarea complicațiilor postoperatorii precoce și, în special, a *colagenitelor* bacteriene.

3. Pregătirea transplantului la copil când intervenția corectoare inițială nu a permis restabilirea corectă a fluxului biliar.

4. Supraveghere prelungită și luare în studiu a complicațiilor pe termen lung în special legate de tensiunea portală.

DIAGNOSTICUL ATREZIEI DE CĂI BILIARE

În ceea ce privește diagnosticul prenatal, acesta nu are la ora actuală șanse de a putea sprijini clinicianul.

Diagnosticul de atrezie de căi biliare după O. Bernard se va pune astfel:

În imensa majoritate a cazurilor în prezența icterului se discută diagnosticul de atrezie de căi biliare la un nou-născut.

Orice icter persistând peste a 15-a zi de viață trebuie să fie *a priori* considerat ca suspect. Elementele permițând a ataşa acest icter unui proces de colestază sunt: decolorarea mai mult sau mai puțin importantă a scaunelor, colorarea scutecelor de urină, existența unei hepatomegalii și a unei hiperbilirubinemii cu o mare proporție de bilirubină conjugală [6].

Orientarea etiologică la nou-născut colestatic trebuie să urmărească mai multe puncte:

1. Diagnosticul de atrezie de căi biliare poate fi considerat ca o urgență. Acest lucru înseamnă că practicarea intervenției Kassai, care are mari șanse de succes, să se facă înaintea vârstei de o lună.

2. Precocitarea și durata decolorării scaunului sunt elemente deosebit de importante. Scaunele unui nou născut normal, alimentat cu lapte obișnuit sunt de culoare galben-auriu.

3. Nu există un paralelism între gradul obstrucției căilor biliare și cifra bilirubinemiei. O bilirubinemie moderat crescută, fluctuantă este perfect compatibilă cu o atrezie de căi biliare.

4. Elementele ecografiei sunt bine cunoscute; calea biliară principală normală nu este vizibilă. O cale biliară principală de talie normală trebuie să fie considerat *a priori* ca un element fals.

Subtipuri în funcție de aspectul ducteor distale:

a. Duct biliar comun patent (19%)

b. Duct biliar comun fibrozat (63%)

c. Aplazia ductului biliar comun (14%)

d. Diverse (4%)

Subgrupe în funcție de aspectul canalelor hepatice la nivelul hilului hepatic

α. Ducte hepatice dilatate (5%)



β. Ducte biliare hipoplazice (4%)



γ. Lacuri biliare (3%)



μ. Ducte hepatice fibroase (15%)

υ. Masă fibroasă (67%)

o. Aplazia ductelor hepatice

Scanned with OKEN Scanner

Vezica poate să fie normal vizibilă în caz de atrezie limitată la canalul hepatic. Ea poate să nu fie vizibilă în caz de colestază intrahepatică severă.

Punerea în evidență a mai multor elemente ale sindromului de polisplenie este un element de mare utilitate în favoare elementului de atrezie.

5. Probele de serologie ale citomegalovirusului sunt bine cunoscute: prezența IgM ant-CMV sau a unei reacții pozitive ne permit, dincolo de primele zile de la naștere, să afirmăm că a avut loc o contaminare a copilului înainte de naștere. De asemenea, colestaza asociată unei infecții urinare cu *Escherichia coli* la nou-născut trebuie să scadă complet sub tratament antibiotic.

În cazuri rare, diagnosticul poate fi evocat și în alte circumstanțe:

1. O hemoragie prin deficit de vitamina K secundară colestazei. Orice nou-născut prezentând un icter colestatic trebuie să primească imediat o injecție i.m. de 10 mg vitamina K1.

2. Descoperirea fortuită a anomaliilor în cursul sarcinii.

În aceste cazuri, încă de la naștere, trebuie să fie rapid luat în evidență nou-născutul, diagnosticul confirmat, intervenția corectivă putând fi făcută într-un interval favorabil.

DIAGNOSTICUL LA NOU-NĂSCUT ȘI SUGAR

În practica pediatrică curentă diagnosticul de atrezie de căi biliare este diagnosticul de colestază prin obstacol extrahepatic, pentru că aceasta este etiologia cea mai frecventă în primele săptămâni de viață.

Diagnosticul poate fi pus prin examen clinic, ecografie și câteva examene complementare simple.

Elementele clinice sunt primordiale, icterul variabil ca dată de apariție și intensitate, uneori fluctuant, decolorarea progresivă a scaunelor, colorația închisă a urinilor sunt elemente ce atrag atenția.

Hepatomegalia – ficat ferm, uneori dur în primele săptămâni.

Splenomegalia – ascita și circulația venoasă colaterală evocă hipertensiunea portală care nu apare decât mai târziu.

Examenele biologice care pot să confirme colestaza sunt: hiperbilirubinemia esențială conjugată, creșterea valorii serice a acizilor biliari, fosfatazelor alcaline, gammaglutamiltransferazei, lipoproteinei X, transaminazelor, colesterolului.

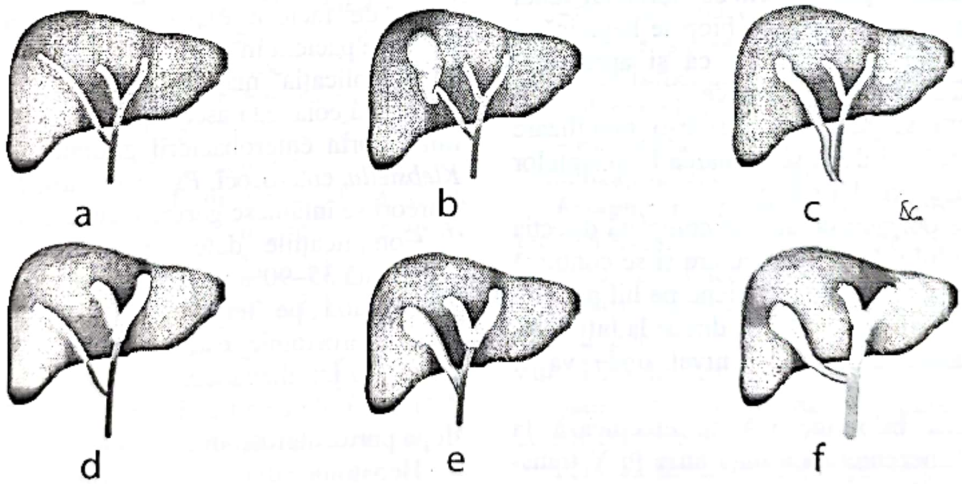

Tipuri de atrezie căi biliare extrahepatice: a, b, c – atrezie fără posibilități de anastomoză; d, e, f – atrezie cu posibilități de anastomoză.

Funcția hepatică apreciată prin albuminemie și valorile cofactorilor complexului protrombinic este normală la început.

Ecografia realizează la copil argumente suplimentare și suficiente diagnosticului.

Un factor important îl reprezintă descoperirea unor elemente ale sindromului de polisplenie.

În situații mai puțin nete (icter fluctuant, decolorare parțială a scaunelor, prezența unei vezicule biliare), trei alte diagnostice pot fi rapid eliminate:

– mucoviscidoza prin testul sudorii;

– deficitul în alfa-1 antitripsină prin electroforeza proteinelor și prezența unui vârf al alfa-l globulinei;

Scanned with OKEN Scanner

– sindromul de sărăcie al ductului care asociază icterului un istoric familial, un suflu cardiac, anomalii ale corpurilor vertebrale şi un embriotoxon posterior vizibil la examenul ocular.

Evoluţia spontană este fatală în 1–2 ani. Colestaza creşcând se însoţeşte de prurit, de tulburări trofice, hematologice, oculare şi nervoase legate de defectul de absorbţie al lipidelor şi vitaminelor hiposolubile A, D, E, K.

Evoluţia fibrozei agravează hipertensiunea portală şi evoluţia spre insuficienţă hepatocelulară şi deces, adesea mult mai devreme, printr-o infecţie intercurentă.

TRATAMENTUL

Acesta este esenţial chirurgical, dar comportă şi măsuri medicale adjuvante tot atât de importante pentru succesul său [7].

Portoenterostomia denumită şi intervenţia lui Kassai, este o derivaţie biliodigestivă efectuată la nivelul hilului sau în „poarta hepatică" după disecţia relicvei fibroase a canalului hepatic înainte de a drena canalele intrahepatice încă permeabile.

Intervenţia Kassai I a fost efectuată în Franţa în spitalul Bicetre. Timpul de explorare comportă măsurarea presiunii portale prin cateterismul venei ombilicale repermeabilizate, o biopsie hepatică şi cercetarea anomaliilor asociate ca şi aprecierea leziunilor căii biliare extrahepatice.

Acest lucru se face uşor printr-o mobilizare prudentă a ficatului după secţionarea ligamentelor falciform şi triunghiular stâng.

Într-un caz obişnuit de atrezie completă disecţia începe la nivelul relicvei veziculare şi se continuă după secţiunea relicvei coledociene pe hil până se degajează relicva fibroasă biliară din/de la bifurcaţia portală şi ramurile arteriale, nivel unde va fi secţionată.

Anastomoza bilo-digestivă se efectuează la marginea antimezenterică a unei anse în Y transmezocolică de 40 cm lungime.

Timpul crucial îl reprezintă disecţia planului posterior care trebuie să prindă capsula hepatică şi adventicele vasculare şi foarte puţin din marginea relicvei, căci canalele sunt laterale, posterioare şi superficiale.

Există şi alte variante ale operaţiei Kassai I. Astfel, avem *operaţia Kassai II* (derivaţie parţială), operaţia Lilly, Suruga – derivaţie totală şi altele [8].

Se încearcă deversarea bilei într-un tub mai fiziologic al tubului digestiv decât la nivelul jejunului distal.

Alte montaje complexe prezintă şi ele inconveniente. Când există pe relicva biliară un chist voluminos se va practica o anastomoză chisto-jejunală. În condiţiile în care vezica biliară este permeabilă şi se verifică acest lucru prin colangiografie se poate efectua o portocole-cistostomie.

COMPLICAŢIILE POSTOPERATORII PRECOCE

Între acest complicaţii citâm:

– ascita – care se va trata printr-un regim de restricţie hidrosodat şi administrare de diuretice (spironolactone, furosemid);

– coloperitoneu după protocolecistostomie (demontarea acestui montaj şi transformarea în portoenterostomie);

– colangita ascendentă.

Restabilirea fluxului biliar se exprimă clinic prin recolorarea scaunelor.

Speranţa unui succes legat de portoenterostomie se apropie de cca 40% după unii autori şi merge până la 60% după alţii.

Prognosticul pe termen scurt depinde de două grupe de factori: experienţa echipei şi factorii legaţi de pacient în momentul intervenţiei.

Complicaţia majoră a portoenterostomiei o reprezintă colangita ascendentă, infecţie a canalelor biliare prin enterobacterii gramnegative (*E. coli, Klebsiella,* enterococi, *Pseudomonas, Enterobacter*). Rareori se întâlnesc germeni anaerobi.

Complicaţiile date de colangita ascendentă reprezintă 35–90% din portoenterostomii.

Evoluţia pe termen lung a intervenţiei de portoenterostomie este condiţionată de evoluţia leziunilor intrahepatice.

În cazurile cele mai bune cu evoluţie favorabilă, după portoenterostomie, copii se dezvoltă normal.

Hepatomegalia diminuă, ficatul rămâne mult timp palpabil, dur, bilirubinemia şi valorile acizilor biliari ca şi transaminazele sunt normale, fosfatazele ridicate traducând stabilizarea, dar nu şi vindecarea leziunilor hepatice.

Două complicaţii ameninţă evoluţia favorabilă şi anume: hipertensiunea portală şi reapariţia colestazei.

Dacă portoenterostomia a reprezentat un progres deosebit, rezultatele sale pe termen lung sunt, uneori, descurajatoare. Astfel, pe lotul operat la spitalul Bicetre, din 122 copii operaţi au

Scanned with OKEN Scanner

supravieţuit la controlul la 10 ani 40 (38,2%), 21 (17,2%) sunt anicterici, 10 (8,2%) nu au hipertensiune portală şi 2 (1,6%) au ciroză.

În aceste condiţii pentru atrezia de căi biliare se recomandă transplantul hepatic.

Administrarea unei asemenea grefe necesită în faza operatorie administrarea la receptor a unui tratament imunosupresor destinat a preveni respingerea [9].

Există particularităţi ale transplantării hepatice la copil, în special la nou născut şi sugar şi, în fine, particularităţi ale transplantului de ficat pentru atrezia de căi biliare. Supravieţuirea actuală la 2 ani merge de la 70–85% pentru anumite echipe şi apreciază o valoare per total de 65–70% la distanţă de 5 ani.

Intervenţia Kassai nu apare azi decât ca o etapă obligatorie a tratamentului oricărei atrezii de căi biliare şi în condiţiile unui eşec urmează a se apela la transplantul de ficat.

La nou-născut se recomandă operaţia Kassai care este simplă, iar în condiţiile în care după această operaţie reapare colestaza şi hipertensiunea rapidă portală se apelează la transplantul de ficat.

Bernard apreciază că principala complicaţie precoce a hepato-portoenterostomiei o reprezintă colangita bacteriană.

Această complicaţie nu se observă în hepato-portocolecistostomii. Germenii responsabili în majoritatea cazurilor sunt germeni intestinali gramnegativi (pseudomonas, anaerobi, enterococi).

Orice febră apărând după o hepato-portoenterostomie, chiar în primele zile trebuie să se ridice suspiciunea unei colagenite bacteriene.

Colangitele survenind în prima lună după intervenţie se pot complica cu şoc septic grav. Tratamentul cu antibiotice trebuie să fie urgent după 1–3 hemoculturi asociind pe cale i.v., o cefalosporină de a 3-a generaţie, un aminoglicozid, o ampicilină şi metronidazol pentru a acoperi toţi germenii potenţiali în cauză. Când germenul va fi izolat se va continua cu antibioterapie adaptată germenului pentru 21 de zile.

Colangitele bacteriene scad cu vârsta, după un an sunt foarte rare.

PREGĂTIREA TRANSPLANTĂRII HEPATICE DUPĂ EŞECUL INTERVENŢIEI KASAI

Dacă după 3 luni de la această operaţie icterul şi bilirubina sunt neschimbate faţă de situaţia preoperatorie, eşecul intervenţiei este constatat şi un transplant hepatic trebuie bine organizat [10].

În această direcţie trebuie să se ia următoare măsuri:

– se vor urmări la copii în consultaţie regulată: bilirubina, gamma-GT, colesterolul seric, albulinemia, timpul Quick, alfafetoproteina.

Creşterea bilirubinei peste 300 milimoli la litru, scăderea timpului Quik sub 70%, absenţa creşterii colesterolului, gamma-GT şi hipoalbuminemia sunt elemente prognostice defavorabile.

Creşterea alfafetoproteinei impune cercetarea unui hepatocarcinom ce complică ciroza.

– efectuarea tuturor vaccinărilor normale în special contra virusului hepatitei A şi B.

– administrarea vitaminelor liposolubile pe cale i.m.: vitamina D – 5mg – 3 luni, vitamina K1 – 10 mg timp de 15 zile, vitamina E – 10 mg/kg – 15 zile, vitamina A – 50 000 u.i. toate lunile; medicamentele ca: acidul acetilsalicilic, ca şi orice antiinflamator nesteroidian sunt contraindicate. Se va utiliza paracetamol.

– alimentaţia nutriţională bogată şi calorii cu o creştere rapidă în cursul primilor ani de viaţă (180–200 kcalori/kg/zi);

– ascita va fi tratată printr-un regim limitat în sodiu şi prin aldactonă (5 mg/kg – 3 zile consecutiv/săptămână – 5 săptămâni). Punctiile evacuatorii nu sunt indicate decât în caz de jenă respiratorie importantă;

– apariţia febrei, orice infecţie virală sau bacteriană poate face să se suspecteze posibilitatea unei necroze ischemice a ficatului. Se impune o transplantare hepatică de urgenţă;

– evaluarea sistemului port înaintea grefării – complicaţiile legate de hipertensiunea portală.

Evoluţia pe termen lung. Copiii operaţi cu tehnica Kassai obţin o restabilire corectă a fluxului biliar, şi dacă icterul a dispărut pe o perioadă durabilă, calitatea vieţii este relativ corespunzătoare.

S-a constatat că la 10 ani după intervenţie numai 1/3 dintre copii operaţi erau în viaţă.

Şcolarizarea, creşterea lor şi pubertatea sunt de cele mai multe ori normale.

Persistă semnele biologice de colestază în 2/3 din cauză şi o ciroză este prezentă aproape la toţi copiii, fapt ce justifică supravegherea medicală toată viaţa.

O colestază moderată necesită un tratament cu acid ursodezoxicolic. Invers, accentuarea colestazei poate duce la recidiva icterului şi necesitatea unei transplantări.

Principala complicaţie o prezintă hipertensiunea portală. Mecanismele hipertensiunii portale sunt de mai multe ordine: fibroza portă şi nodulul de

Scanned with OKEN Scanner

regenerare legate de ciroză, cavităţile biliare intrahepatice care pot comprima ramurile venei porte, inversia fluxului port şi hipoplazia venei porte la copiii care rămân icterici.

O splenomegalie, semne ecografice de hipertensiune portală şi varice esofagiene sunt prezente la toţi copiii la care icterul persistă. Aceste trei semne nu sunt prezente decât la 40–60% din copiii la care icterul a dispărut.

Hipertensiunea portală expune la următoarele complicaţii:

– ascita;
– hemoragii digestive;
– hipoxie prin şunt arterio-venos pulmonar;
– hipertensiune arterială pulmonară.

Se propune pentru copiii anicterici şi cu bună stare generală, cu funcţie hepato-celulară normală o scleroterapie sau o anastomoză porto-sistemică chirurgicală.

Gauthier referindu-se la aspectele chirurgicale ale atreziei căilor biliare consideră că tratamentul acesteia este totdeauna chirurgical.

Chirurgia este uneori necesară şi pentru confirmarea diagnosticului, ea fiind utilă pentru tratamentul bolii, fie prin tratament conservator (intervenţia Kassai şi variantele), fie prin transplant hepatic.

CHIRURGIA ÎN SCOP DIAGNOSTIC

Dacă atrezia de căi biliare a fost diagnosticată clinic, biologic, ecografic şi, eventual, printr-o biopsie cu acul în 95% din cazuri, chirurgia este până la urmă cea care evaluează forma anatomo-clinică a fiecărui caz în parte.

Dacă nu dispunem de posibilităţile unei colangiografii percutane sau a unui operator antrenat în practica colangiografiei retrograde la nou-născut este mai bine să recurgem la intervenţia exploratorie pentru a analiza tipurile malformative ale atreziei de căi biliare.

Acest lucru se poate face fie prin celioscopie, fie printr-o scurtă laparotomie.

Intervenţia exploratorie comportă: o colangiografie prin puncţia veziculei sau a chistului, o biopsie hepatică pentru un studiu histologic şi microbiologic ca şi congelarea unui fragment de parenchim.

Dacă clişeele postoperatorii nu sunt suficiente este oportun a lăsa un dren în vezicul în vederea unui studiu radiologic ulterior mai precis.

TRATAMENTUL CHIRURGICAL CONSERVATOR

Înţelegem prin tratament conservator derivaţiile biliodigestive care derivă toate din intervenţia descrisă de M. Kassai (1953).

Intervenţia chirurgicală conservatoare va inventaria leziunile biliare extrahepatice.

Clasificarea foarte complexă propusă de Societatea Japoneză de Chirurgie Pediatrică nu a fost utilizată decât de chirurgii japonezi.

O clasificare simplificată utilizată la Bicetre are la bază următoarele:

– permeabilitatea sau nu a veziculei şi a canalului cistic;
– permeabilitatea sau nu a canalului coledoc până la papilă;
– permeabilitatea sau nu a canalului hepatic comun;
– prezenţa eventuală a unui chist pe traiectul canalelor biliare sau în pedicul ori în hil.

După această clasificare simplificată apar următoarele forme:

– atrezia completă care este leziunea cea mai frecventă (2 cazuri din 3);
– forme ce respectă vezica, cisticul şi coledocul (1 caz din 5);
– atrezii complete cu chist pedicular sau hilar, comunicând direct cu căile biliare intrahepatice (1 caz din 7);
– are două forme (atrezie de coledoc – formă curabilă) este foarte rară, excepţională în Occident şi 20% observată în Japonia.

CERCETAREA ANOMALIILOR ASOCIATE (SINDROMUL DE POLISPLENIE)

Pregătirea intervenţiei şi conduita anesteziei

– Se vor corecta tulburările de hemostază.
– Anestezia evită derivaţiile de halogenaţi morfinici, pregăteşte o hemostază bună, o analgezie peridurală.
– Reanimarea peroperatorie vizează, mai ales prevenirea consecinţelor hemodinamice ale exteriorizării ficatului.
– Utilizarea unor materiale de încălzire care asigură o mai bună prevenire a hipotermiei.
– Antibioterapie contra germenilor anaerobi.

Conduita intervenţiei

– Instrumente fine şi lufe.
– Decubitus dorsal fără rulou.

Scanned with OKEN Scanner

– Cale transversală epigastrică la înălţime celei de-a 10-a perechi de coaste, secţionând cei 2 mari drepţi abdominali sau o incizie subcostală dreaptă

– Primul timp al intervenţiei îl reprezintă explorarea abdomenului: ascită, aspectul ficatului, cercetarea anomaliilor asociate, aspectul leziunilor biliare extrahepatice. Cateterismul venei ombilicale repermeabilizate pentru măsurarea presiunii portale.

În funcţie de forma anatomo-clinică se va practica o hepatoportoenterostomie, o anastomoză chisto-jejunală (prezenţa unui chist) sau hepatoportocolecistostomie sau excepţional o colecistojejunostomie.

– Prelevări histologice (relicva ductului biliar, fragmente hepatice).

Alte tehnici operatorii care pot fi utilizate sunt: tehnici cu derivaţie biliară externă (Kassai II, Sawaguchi, Suruga, Lilly).

Tehnici de derivaţie bilio-duodenală cu o ansă subţire (Kimura) sau apendice

Tehnici care creează o valvă pe ansa în Y.

Tehnicile ce comportă o derivaţie externă, cele mai utilizate, au inconvenientul că necesită a 2-a intervenţie. Au fost abandonate.

Urmări postoperatorii şi complicaţii chirurgicale

În îngrijirile postoperatorii sunt necesare:

– aspiraţia digestivă până la reluarea tranzitului;

– fistula biliară (10% din cazuri). Apare în special în hepatoportocolecistostomie, care necesită o transferare în hepatoportoenterostomie;

– supravegherea valorilor probelor de laborator (bilirubinemia);

– reluarea anastomozei biliodigestive nu este recomandată;

– tratamentul chirurgical al unei hipertensiuni portale, frecvent apărut în evoluţia atreziilor căilor biliare prin derivaţie portosistemică nu se discută a se efectua decât la un copil anicteric cu o funcţie hepatocelulară normală, la care un transplant este indicat.

În alte cazuri scleroterapia sau crearea unui şunt intrahepatic sunt de preferat în aşteptarea transplantării.

TRANSPLANTUL HEPATIC

Rezultatele transplantului hepatic pentru atrezia biliară nu sunt sensibil diferite de cele ale transplantelor efectuate cu alte indicaţii.

În experienţa centrului Bicetre mortalitatea este de 5%, iar supravieţuirea globală la 5 ani a copiilor atinge 83%, toate decesele fiind survenite în cursul primelor 12 luni după transplant [11].

Factorii de risc sunt vârsta sub un an şi necesitatea unui transplant hepatic sau a unui retransplant în urgenţă.

În concluzie, tratamentul chirurgical conservator pentru atrezia căilor biliare este relativ simplu şi bine codificat.

Rezultatele depind de tipul anatomic de atrezie de căi biliare, dar şi de vârsta copilului la intervenţie.

Acest tratament trebuie să fie cunoscut ca o urgenţă chirurgicală şi efectuat cu convingere.

Transplantul hepatic nu trebuie să fie decât o a doua şansă oferită acestor copii; niciodată nu trebuie să compromită şansa derivaţiilor digestive.

Utilizarea tehnicilor care ar putea complica transplantul hepatic ca derivaţii digestive externe sau reintervenţii neexplicate sunt de reţinut.

Renunţarea la intervenţia Kassai este o decizie plină de consecinţe, căci ea implică fie abandonul oricărei speranţe de supravieţuire, fie realizarea unui transplant hepatic de la început (d'emblée) comportând un risc de mortalitate superior celui determinat de tratamentul conservator (operaţia Kassai) [12].

Transplantul hepatic poate să devină o atitudine în cazul unui diagnostic „tardiv", noţiune dificil de apreciat pentru că nu este posibil a determina o vârstă precisă la care să se observe o netă imposibilitate a intervenţiei Kassai.

BIBLIOGRAFIE

1. O'Neill JA, Grosfeld JL, Fonkalsrud EE, Coran AG, Caldamone A., Principals Of Pediatric Surgery 2nd Edition Mosby, Year Book, Inc. St. Louis, 2003 p. 621–628.
2. Sabetay C. (sub redacţia), Patologie chirurgicală pediatrică, Ed. Aius Craiova 2004 p. 288–300.
3. Bareliuc L, Neagu N, Embriologie umană, Ed. Medicală Bucureşti, 1977.
4. Arensman RM, Bambini DA, Almond PS, Vademecum – Pediatric Surgery, Landes Bioscience Georgetown, TX, 2000.
5. Zamfir T., Bâscă I., Jianu M., Puiu Şt., Chirurgie viscerală, urologie şi ortopedie pediatrică, Ed. Ştiinţifică, Bucureşti 1996.
6. Heraldot P., Bienayme J., Bargy F., Chirurgie digestive de l'enfant, Ed. Doin, Paris, 1990.
7. Ashcraft K. W., Holder T. M., Pediatric Surgery, W. B. Saunders, 2000 p. 580–596.
8. Lilly JR, Karrer FM, Hall RJ: The surgery of biliary atresia, Ann Surg 210:289-296, 1989.
9. Ryckman FC, Alonso MH, Bucuvalas JC: Biliary Atresia – Surgical Management and Treatment Options as they Relate to Outcome. Liver Transplant Surg 4:S24-33, 1998.
10. Otte JB, de Ville de Goyet J, Reding R., Sequential Treatment of Biliary Atresia with Kasai Portoenterostomy And Liver Transplantation, A Review. Hepatology 20:41S-48S, 1994.
11. R. B. Galifer, Chirurgie hepato-biliaire de l'enfant, ed. Sauramps Paris 1994.
12. Seminars in Pediatric Surgery, vol.8 No.4, Nov 1999.

Scanned with OKEN Scanner

Capitolul 22
CHISTUL CONGENITAL DE COLEDOC

TUDOR ZAMFIR, ALEXANDRU PESAMOSCA, CORINA ZAMFIR

GENERALITĂȚI

Prima descriere a arborelui normal și patologic a fost făcută de către Vater în 1723. Abia în 1959, Alonso-Lej și colaboratorii au analizat și sintetizat 94 de cazuri din literatura și 2 proprii, propunând o clasificare a acestor malformații.

Sunt descrise primele trei tipuri utilizate și astăzi. O dată cu progresul investigațiilor paraclinice, în special, al colangiografiei percutanate și a colangiopancreatografiei, chirurgii japonezi prezintă și alte variante de malformații biliare. Numele lui Todani rămâne asociat cu clasificarea utilizată și astăzi și care a fost publicată în 1977.

Dacă, în general, este o malformație destul de rar întâlnită (1 caz la 100 000–200 000 de nașteri), se constată o frecvență extrem de crescută a incidenței în cadrul populației asiatice. Afectează predominant sexul feminin (2–3 fete/1 băiat).

Cum caracterul „chistic" al anomaliei este mai mult sau mai puțin prezent, unii autori propun termenul de dilatație difuză și fuziformă a întregii căi biliare care este mai frecvent întâlnit.

CLASIFICAREA LUI TODANI (fig. 22.1)

- **Tipul I** – dilatație a întregii căi biliare, mai mult sau mai puțin marcată, fuziformă sau chistică.
- **Tipul II** – diverticul al căii biliare principale, situat la diverse niveluri.
- **Tipul III** – numit și coledococel, este o dilatație ampulară a segmentului intramural al coledocului terminal de aproximativ 1–2 cm. De obicei, este intraduodenal, dar ocazional poate fi și intrapancreatic.
- Tipul IV – anomaliei căilor biliare extrahepatice se asociază dilatații de tip chistic al căilor biliare intrahepatice, mai ales, în lobul stâng.
- Tipul V – descris în cadrul maladiei Caroli: dilatații multifocale, difuze sau segmentare intrahepatice, fără obstacol subiacent, căile biliare extrahepatice fiind normale. Este o boală cu transmitere autozomal recesivă și se asociază cu fibroza hepatică [1].

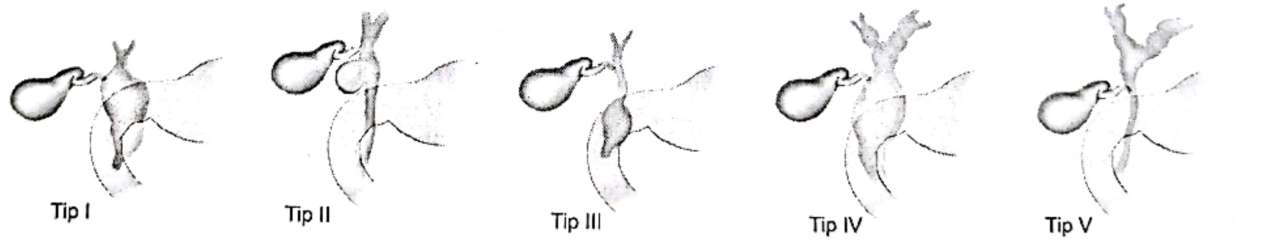

Figura 22.1. Clasificarea chisturilor de coledoc.

Cea mai întâlnită formă este tipul I, aproximativ 90–95% din cazuri [2]. De obicei, vezica biliară se deschide direct în dilatația chistică extrahepatică. Canalul hepatic drept și

Scanned with OKEN Scanner

stâng, ca şi căile biliare intrahepatice sunt normale. În tipul III, canalul pancreatic şi coledocul se pot deschide împreună sau separat (fig. 22.2). De obicei, orificiile sunt stenotice din cauza inflamaticı cronice. Coledococelul se evacuează printr-o mică deschidere în lumenul duodenal.

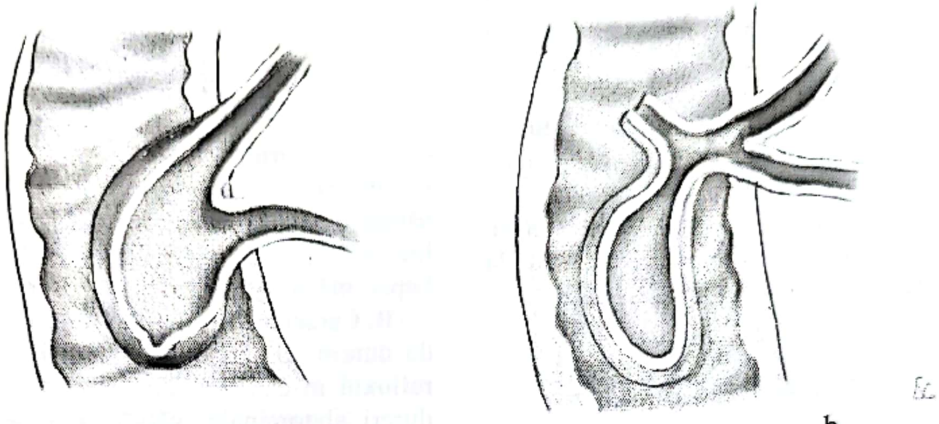

a b

Figura 22.2. Aspectul coledococelului. Deschidere împreună (a) şi separat (b) a canalului pancreatic şi coledocului.

ETIOLOGIE

Mai multe ipoteze au fost formulate de-a lungul timpului. Nici una nu reuşeşte să explice toate tipurile de malformaţii biliare. Cea care a câştigat din ce in ce mai mult teren o dată cu dezvoltarea colangiopancreatografiei retrograde endoscopice (CPRE), a rezonanţei magnetice colangio-pancreatice (MRCP), este teoria refluxului sucului pancreatic în căile biliare (fig. 22.3). Din cauza unei implantări sub un unghi anormal a canalului Wirsung în canalul comun înaintea musculaturii circulare a ampulei lui Vater, este favorizată reîntoarcerea enzimelor pancreatice, în special a tripsinei, în arborele biliar unde este activată de către acizii biliari [1]. Se produce, astfel o eroziune a căii biliare principale, apărând ca o leziune pe o structură deja formată în viaţa intrauterină. Acest lucru a fost dovedit prin numeroasele diagnostice antenatale. Prin ecografiile sistematice, practicate la femeile însărcinate, la intervale regulate, se observă cum apar modificări pe structuri deja dezvoltate, înainte de naştere. După toate datele, acesta s-ar forma în al doilea trimestru de sarcină. Prezenţa unui canal comun biliopancreatic lung, evidenţiat sau nu prin investigaţii paraclinice, mai rar în per-operator, este incriminat a fi la originea chistului de coledoc.

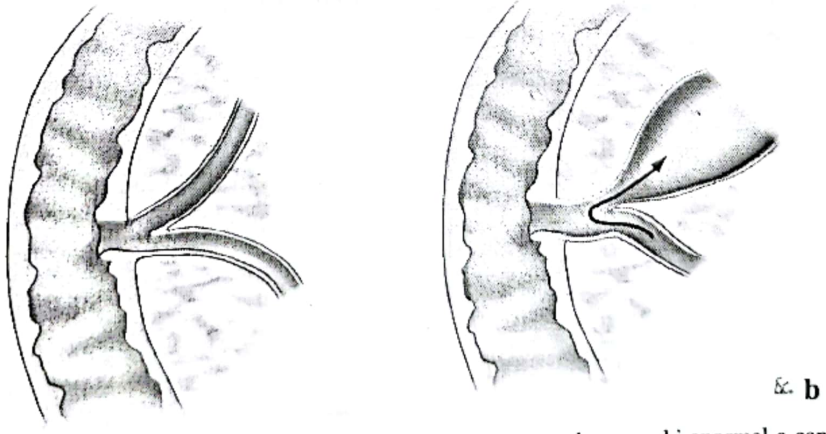

a b

Figura 22.3. Teoria refluxului sucului pancreatic în căile biliare. Implantarea sub un unghi anormal a canalului Wirsung în canalul comun favorizează reîntoarcerea enzimelor pancreatice în arborele biliar (b); deschidere normală a canalului coledoc şi a canalului Wirsung în canalul bilio-pancreatic comun (a).

Scanned with OKEN Scanner

Această teorie, însă, nu poate să explice tipurile II şi III. Astfel, pentru tipul II au fost emise 2 ipoteze: fie diverticulul este un vestigiu al stadiului timpuriu de dezvoltare embrionară când arborele biliar era un cordon celular sau reprezintă un ultim stadiu de vindecare al unei perforaţii prenatale al canalului biliar comun. Coledococelul poate fi considerat ca o ectazie a coledocului în porţiunea sa terminală în faţa unui obstacol de durată la intrarea sa în duoden [3].

În concluzie, nici una dintre aceste teorii, foarte variate, nu poate să explice predominenţa la populaţia asiatică sau la sexul feminin.

HISTOLOGIE

Studiul histo-patologic al pieselor rezecate arată la nivelul dilataţiilor coledocului, un perete gros, fără mucoasă biliară, acoperit de ţesut conjunctiv întretăiat de benzi de musculatură netedă. Restul peretelui poate fi sediul unor leziuni inflamatorii, hipervascularizate.

Biopsiile hepatice la nou-născuti sunt normale sau regăsesc un aspect de proliferare a canaliculelor biliare datorită stazei biliare. La copiii mai mari se regăseşte o fibroză peri-portală moderată, şi extrem de rar ciroză biliară progresivă.

Vezica biliară, în general, este de aspect normal. Foarte rar, dacă pacientul a prezentat episoade de colangită, poate avea o structură tipică pentru colecistita cronică. De multe ori poate fi întilnit noroi biliar („*sludge*") şi concreţiuni atât la nivelul colecistului, dar şi al coledocului terminal sau chiar intrahepatic.

Coledococelul este tapisat de mucoasa duodenală la exterior şi de mucoasa biliară la interior.

Malignizarea este un fenomen extrem de rar la copii. Este mult mai frecvent întilnit la adulţi, de unde şi necesitatea urmăririi pe termen lung a acestor pacienţi. În general, formele care apar sunt carcinomul adeno-scuamos şi, ocazional, carcinomul cu celule mici.

TABLOU CLINIC

Triada clasică descrisă de Alonso-Lej: durere abdominală, icter şi masa abdominală palpabilă este foarte rar întîlnită, mai frecvent la copiii mari [4].

Pacienţii pot fi împărţiţi în 4 categorii după modul de prezentare sau depistare: tablou clinic de colestază, de durere abdominală (pancreatita), diagnostic antenatal şi descoperire întâmplătoare.

A. În general, copiii mici, mai ales în primele luni de viaţă au simptome asemănătoare celor din atrezia de căi biliare, prin obstrucţia arborelui biliar fie prin compresie fie prin *sludge*: scaune decolorate, urini închise la culoare şi icter, care se instalează progresiv. De multe ori la această vârstă, diagnosticul este greu de făcut, investigaţiile imagistice fiind de un real folos. Se poate întâlni hepatomegalie cu sau fără splenomegalie.

B. Caracteristic copiilor mai mari este tabloul de durere abdominală (pancreatita), explicat prin refluxul în canalul Wirsung a bilei, dominat de: dureri abdominale, vărsături, febră. Mai rar, se poate asocia icterul datorită fenomenelor de colangită asociate. Un bilanţ enzimatic arată imediat perturbările hepatice şi pancreatice. La vârste mici, de multe ori, pacientul este suspectat de invaginaţie intestinală. Examenul clinic este fără particularitate.

C. Modern, diagnosticul antenatal îşi are rolul său. Acesta facilitează intervenţia chirurgicală inaintea apariţiei complicaţiilor oprind evoluţia spontană a chistului de coledoc, care poate fi uneori de ani de zile, înainte de a fi diagnosticat printr-una din manifestările de mai sus. Stabilirea datei intervenţiei este una din problemele dezbătute. Starea generală a micului pacient este bună, examenul clinic strict normal. Ţinând cont de toate acestea şi de sensibilitatea copiilor în primele zile de viaţă faţă de orice agresiune anestezico-chirurgicală, s-a stabilit că vârsta de o lună să fie momentul optim pentru a evita consecinţele unei tergiversări inutile în faţa unui diagnostic cunoscut.

D. Uneori, suntem puşi în faţa unui diagnostic întâmplător, fără manifestări specifice, făcut în cadrul unor investigaţii imagistice, în special ecografice pentru alte manifestări clinice (gastro-enterită, pneumopatii etc). Se va practica o intervenţie programată pentru a evita întreaga serie de complicaţii posibile, dar mai ales pentru a elimina riscul de malignizare.

În Clinica de Chirurgie a Spitalului «Grigore Alexandrescu» rămâne binecunoscut faptul că diagnosticul de chist de coledoc nu este uşor de făcut fără investigaţii paraclinice (biologice şi imagistice) adecvate. Un pacient care s-a prezentat la camera de gardă, cu un tablou clasic de abdomen acut a fost operat în urgenţă, descoperindu-se un

Scanned with OKEN Scanner

chist de coledoc în plin puseu inflamator. S-a practicat de necesitate o chisto-duodenoanastomoză. Ulterior, în fața fenomenelor repetate de colangită s-a facut excizia chistului cu hepato-jejuno-anastomoza pe ansă în Y „à la Roux".

INVESTIGAȚII PARACLINICE

- **Biologice**. Sunt întotdeauna utile, dar nespecifice. Cum semnul dominant este icterul obstructiv, vom avea o hiperbilirubinemie conjugată, asociată cu o creștere a fosfatazei alcaline. În cadrul colestazei, gama-GT poate fi crescută ca și GOT/GPT, fiind semne de citoliză hepatică. La pacienții cu afectare pancreatică, amilazele și lipazele sunt crescute. Foarte rar se pot întâlni și tulburări de coagulare la pacienții la care obstrucția biliară a fost prezentă o perioadă mai lungă de timp.
- **Imagistice**. Sunt extrem de utile în stabilirea diagnosticului.

1. Ecografia – cea mai simplă investigație, la îndemână, neinvazivă și extrem de importantă în mâinile unui radiolog experimentat. Face rapid diagnosticul, descriind aspectul chistului, stabilind gradul de dilatare a arborelui biliar intra- și extrahepatic, precum și a canalului Wirsung. De asemenea, poate evidenția prezența de noroi („*sludge*") biliar sau calculi în vezica biliară și în canalul coledoc. Stabilește raporturile cu structurile de vecinătate și structura acestora (fig. 22.4, 22.5).

2. Colangiografia percutanată este utilă și în stabilirea tipului chistului de coledoc după clasificarea lui Todani. Se practică sub anestezie generală, de obicei, în pre-operator [3].

Sub ghidaj ecografic se punctionează vezica biliară sau căile biliare intra-hepatice, după care se introduce substanța de contrast. Se urmărește apoi, în scopie radiologică, progresia produsului de contrast în arborele biliar intra-hepatic (care poate fi și el dilatat) și spre coledocul dilatat (fig. 22.6, 22.7).

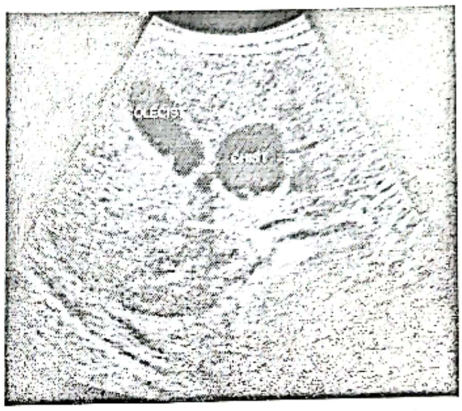

Figura 22.4. Secțiune transversală la nivelul canalului coledoc dilatat și a vezicii biliare, mărită de volum.

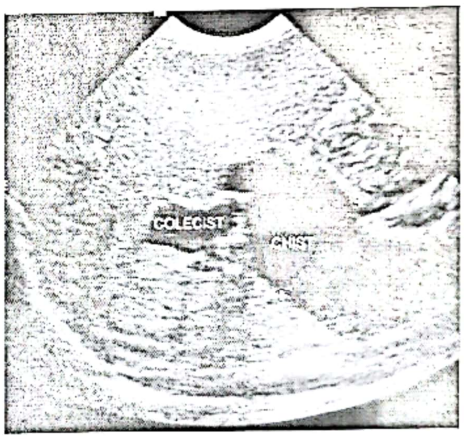

Figura 22.5. Imagine de dilatație impresionantă a coledocului, colecistul fiind de talie normală.

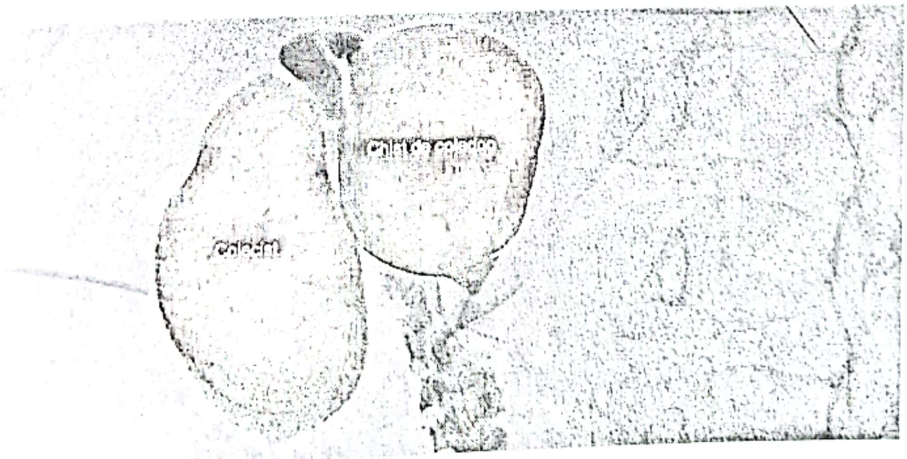

Figura 22.6. Imagine de dilatație rotundă a coledocului, colecistul fiind mărit de volum.

Scanned with OKEN Scanner

Figura 22.7. Evidenţierea unei dilataţii fuziforme, de talie mare a coledocului.

De cele mai multe ori se pune în evidenţă canalul bilio-pancreatic comun, precum şi refluxul în canalul Wirsung, care se opacifiază. Apoi, substanţa îşi continuă pasajul, opacificând duodenul (fig. 22.8).

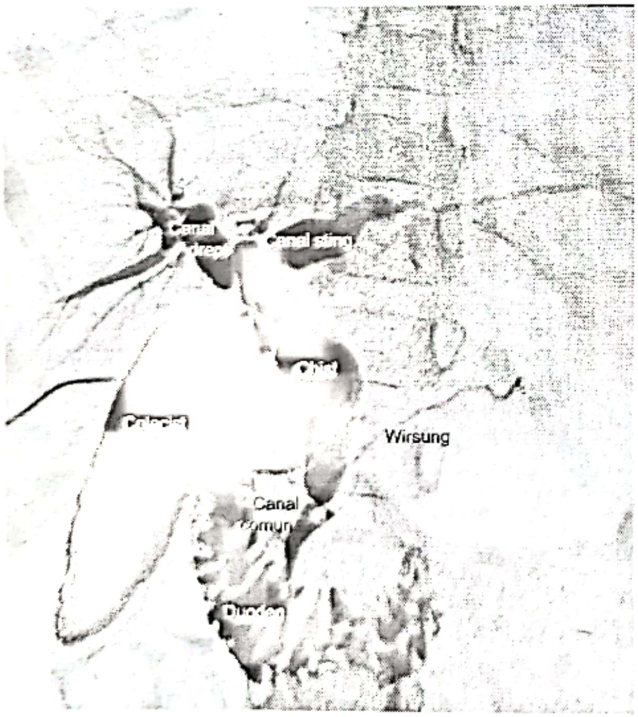

Figura 22.8. Se pot evidenţia canalele biliare intrahepatice, chistul, canalul comun bilio-pancreatic, precum şi canalul Wirsung.

Se poate constata prezenţa calculilor care produc obstrucţia coledocului şi sunt la originea episodului acut, anomalii de arbore biliar, precum şi dispoziţia canalelor hepatice drept şi stâng şi a canalului hepatic comun, foarte utile în timpul intervenţiei, datorită variaţiilor anatomice posibile (fig. 22.9).

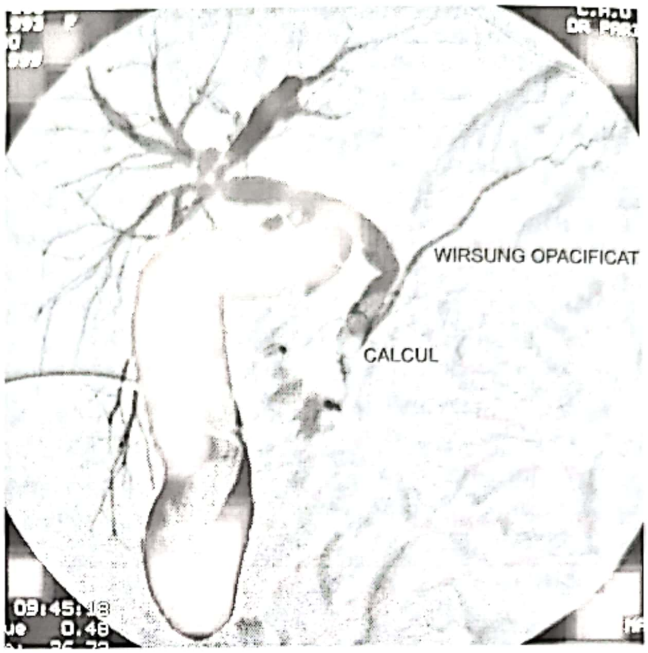

Figura 22.9. Substanţa de contrast progresează spre duoden în jurul calculului aflat în porţiunea distală a coledocului.

De multe ori, exereza chistului se practică în condiţii extrem de dificile, cu o exacerbată reacţie inflamatorie perichistică, când este foarte greu de identificat fiecare element (fig. 22.10).

Figura 22.10. Dilataţie importantă a întregului arbore biliar intra- şi extrahepatic.

Deşi întâlnit foarte rar, se poate pune în evidenţă coledococelul, prin lipsa de opacifiere la pasajul produsului de contrast (fig. 22.11).

Scanned with OKEN Scanner

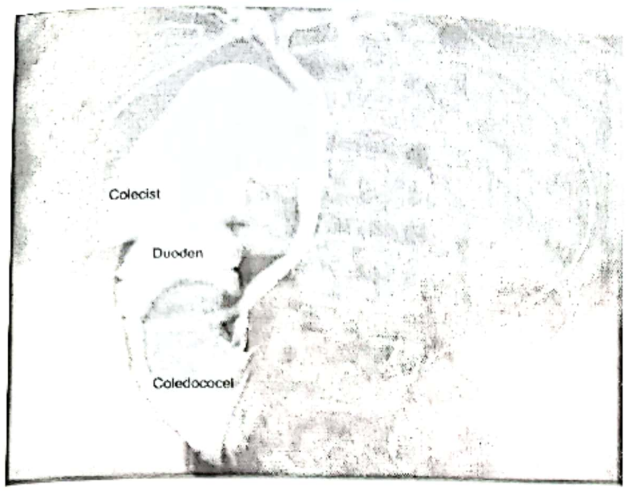

Figura 22.11. Coledococelul este pus în evidență prin contrast cu duodenul cu substanța de contrast.

3. Tranzitul baritat gastro-duodenal este folosit foarte rar, datorită celorlalte metode de investigație mult mai simple și mai bogate în informațiile pe care le aduc. De obicei, când chistul este foarte mare poate da o compresie a duodenului D1–D2. În cazul particular al coledococelului se observă o lipsă „de umplere" a lumenului intestinal cu substanța de contrast (fig. 22.12).

4. Tomografia computerizată este utilă în caz de dubiu diagnostic [3]. Se poate evidenția întreg arborele biliar, precum și chistul (fig. 22.13).

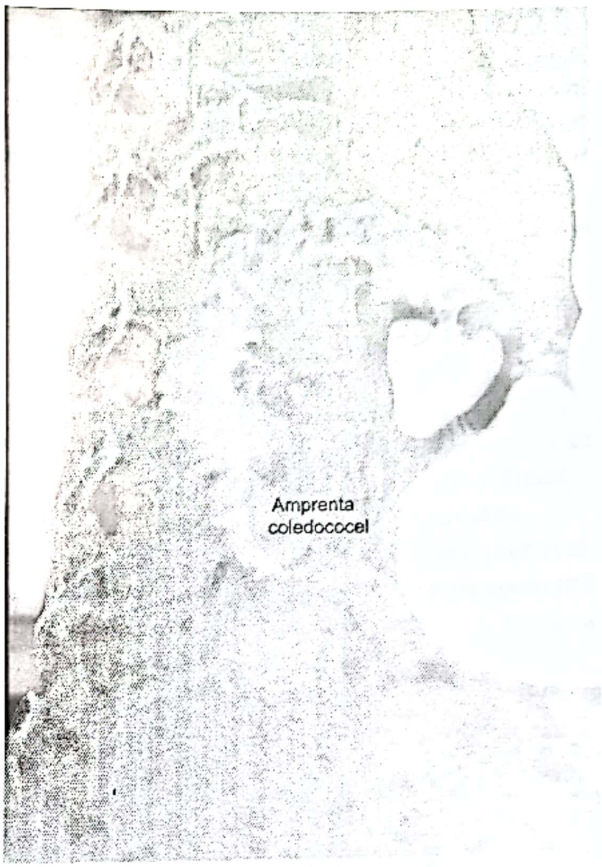

Figura 22.12. Amprenta dată de formațiunea chistică la pasajul produsului de contrast la nivelul duodenului.

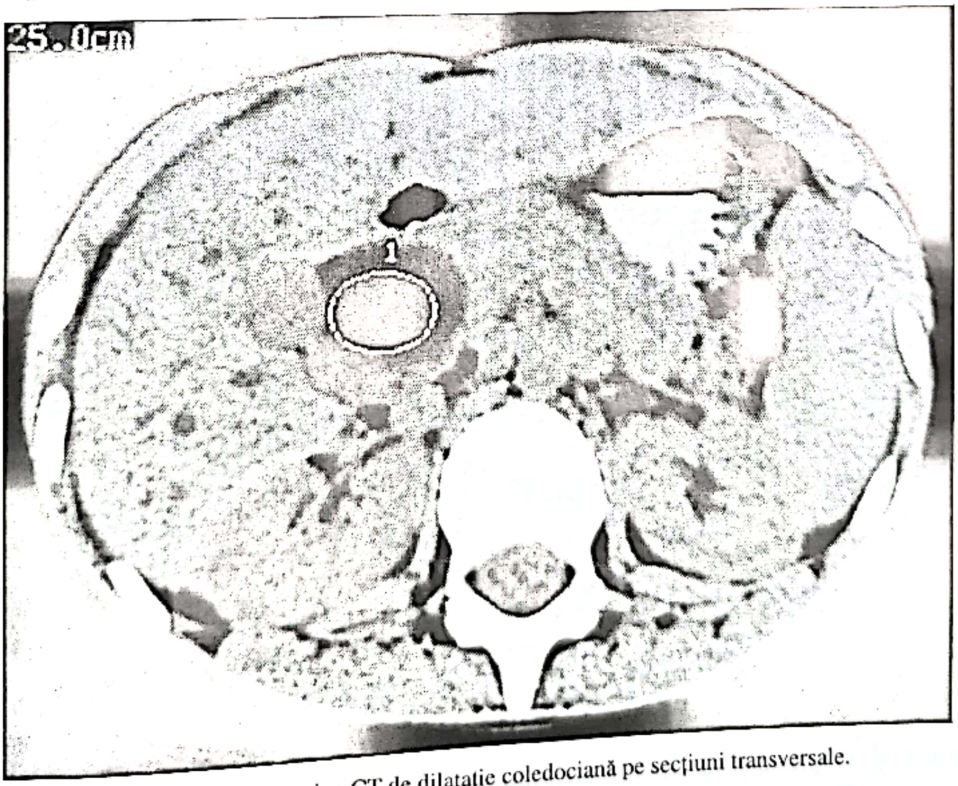

Figura 22.13. Imagine CT de dilatație coledociană pe secțiuni transversale.

Scanned with OKEN Scanner

5. Colangio-RM cu substracție reconstituie aspectul căilor biliare intra- și extrahepatice, punând în evidență chistul de coledoc (fig. 22.14, 22.15).

6. Colangiopacreatografia retrogradă endoscopică (CPRE) este folosită de serviciile care o au în dotare, aducând informații detaliate. La copii de vârstă mică fiabilitatea și riscurile sunt discutabile.

În concluzie, ecografia este cea mai utilă, neinvazivă, bogată prin aportul informațiilor pe care le aduce și de care putem dispune cu ușurință.

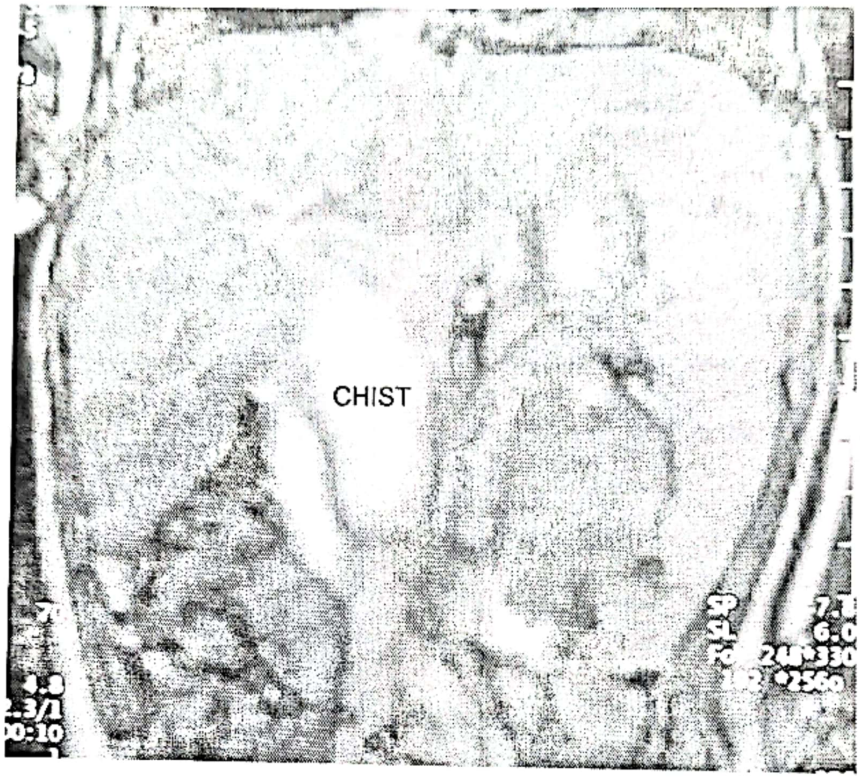

Figura 22.14. Secțiune sagitală la nivelul chistului.



Figura 22.15. Colangio-RM cu substracție: secțiune sagitală la nivelul chistului.

7. Colangiografia per-operatorie este folosită în cazul în care celelalte investigații nu permit o bună delimitare a chistului sau a dispoziției căilor biliare, utile în timpul chirurgiei, datorită diverselor variații anatomice (fig. 22.16).

Scanned with OKEN Scanner

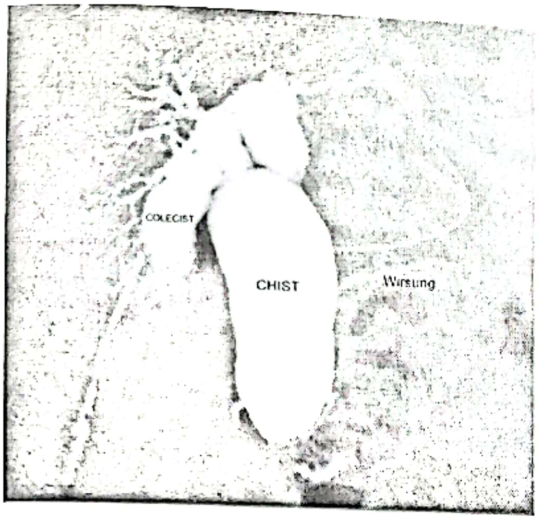

Figura 22.16. Opacifiere per-operatorie prin puncţionarea colecistului.

DIAGNOSTIC POZITIV

Se face pe baza tabloului clinic, a investigaţiilor paraclinice şi a dozărilor de laborator.

EVOLUŢIA SPONTANĂ

Chistul de coledoc se manifestă prin repetate episoade de colangită sau pusee de pancreatită. Uneori, poate evolua până la perforaţia spontană urmată de peritonita biliară, care netrată în urgenţă duce la exitus.

TRATAMENT

Tratamentul episoadelor inflamatorii este strict medical: antibiotice, antialgice şi repaus digestiv dacă este asociat cu fenomene de pancreatită.

Tratamentul chistului de coledoc este chirurgical. El are ca scop: prevenirea episoadelor de colangită şi evoluţia spre ciroză şi, pe termen lung, evitarea malignizării.

De-a lungul timpului s-au propus diverse tehnici, fiecare având avantaje şi dezavantaje (fig. 22.17) [5].

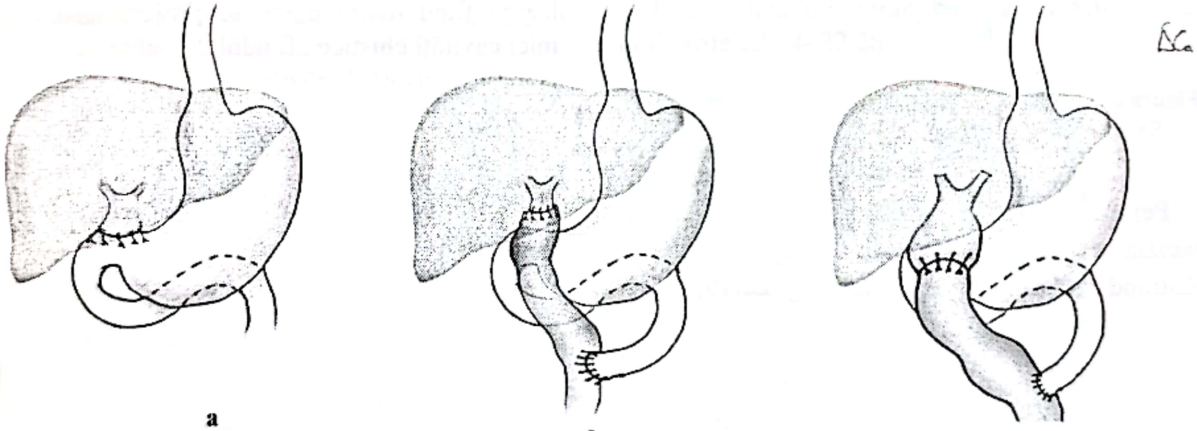

a
Chisto-duodenostomie

b
Excizia chistului
Hepatico-jejunostomie

c
Ansă în Y „à la Roux"
Chisto-jejunostomie

Figura 22.17. Diferitele tipuri de tehnici propuse.

Drenajul chistului în duoden, chisto-duodeno-anasomoza, precum şi chisto-jejunoanastomoza pe ansa în Y „à la Roux" au fost abandonate din cauza repetatelor episoade de colangită în post-operator şi dezvoltarea cirozei biliare cu timpul.

Actual se foloseşte aproape unanim excizia în bloc a căilor biliare extrahepatice, inclusiv a chistului urmată de restabilirea continuităţii prin anastomaza hepatico-jejunală pe ansa exclusă în Y „à la Roux" [1].

TEHNICA OPERATORIE

Sub anestezie generală, pacientul este aşezat în decubit dorsal. Se practică o incizie transversală la

Scanned with OKEN Scanner

jumătatea distanţei între ombilic şi apendicele xifoid, tăind muşchii drepţi abdominali. Se pătrunde în cavitatea peritoneală, se identifică leziunea chistică. Se începe prin disecţia vezicii biliare care este folosită ca element tractor.

Pentru a facilita izolarea chistului de elementele înconjurătoare, uneori este mult mai simplu a inciza şi evacua conţinutul acestuia, continuând disecţia sub controlul vederii, prin transparenţa peretelui (fig. 22.18) [6].

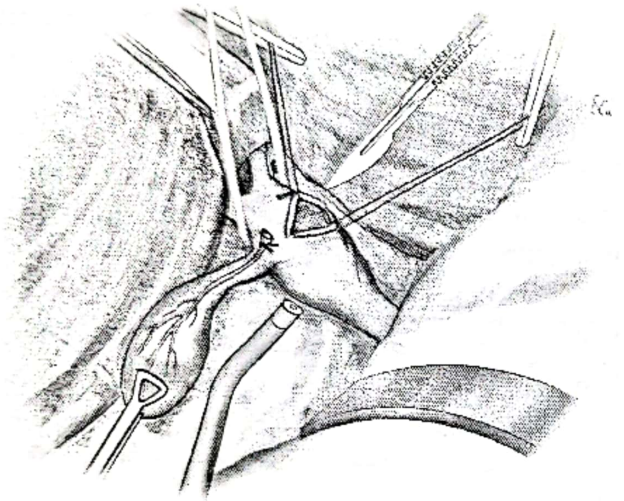

Figura 22.18. Vezica biliară este folosită ca element tractor. Se practică incizia chistului pentru a facilita disecţia.

Pentru prevenirea malignizării se practică excizia în bloc a căii biliare extrahepatice dilatate, păstrând canalul hepatic comun (fig. 22.19) [6].

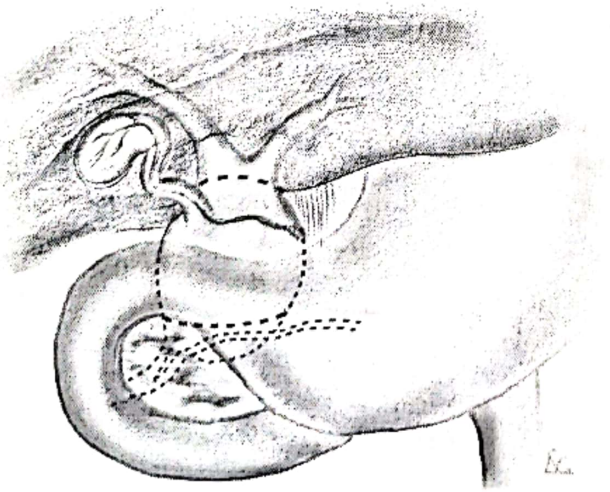

Figura 22.19. Este marcată schematic zona care trebuie excizată.

Se practică disecţia chistului din aproape în aproape până la convergenţa cu canalul Wirsung, unde se face exereza acestuia şi se ligaturează extremitatea distală (fig. 22.20) [6].

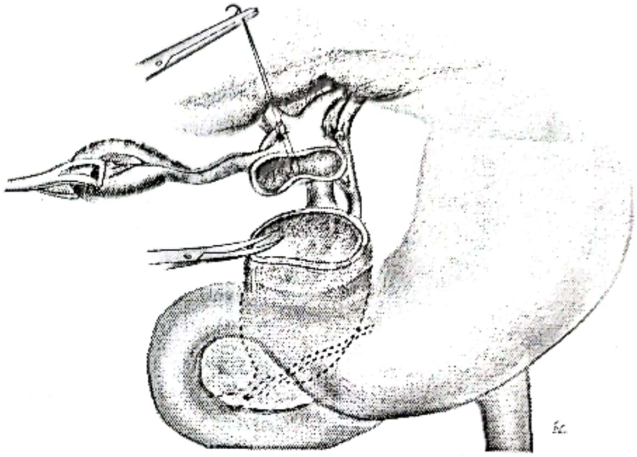

Figura 22.20. Chistul excizat

Este important să se tenteze excizia în totalitate a cavităţii chistice (fig. 22.21 a) în cazul în care canalul Wirsung este la distanţă de chist. Dacă acesta este foarte aproape (fig. 21.b), pericolul lezării fiind foarte mare, se preferă lăsarea unei mici cavităţi chistice „fundul de pahar de ou", care poate fi excizată după câţiva ani [6].

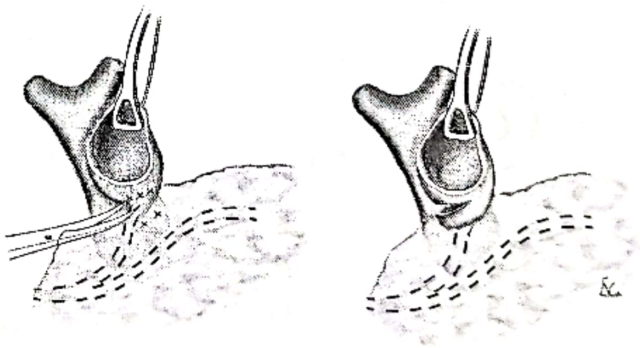

Figura 22.21. Anatomia zonei de excizie.

Următoarea etapă este pregătirea ansei în „Y". Se va alege, plecând de la a doua ansă jejunală care are traiect ascendent, pe o lungime de 40 cm (consideraţi suficienţi pentru a prevenii refluxul şi episoadele de colangită). Se trece printr-un spaţiu creat în mezocolonul transvers şi se procedează la anastomoza hepatico-jejunală termino-laterală, fie cu fire separate, fie cu 2 surjeuri de fir rezorbabil 5/0 sau 6/0 (fig. 22.22) [6].

Scanned with OKEN Scanner

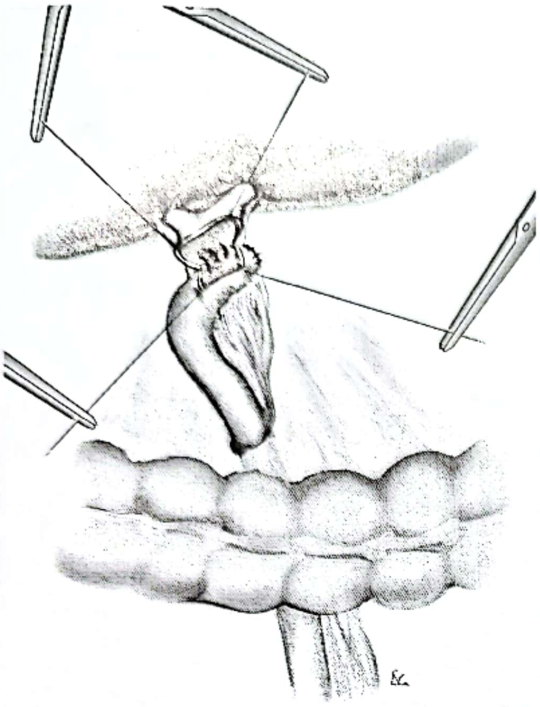

Figura 22.22. Ansă jejunală trecută transmezocolic şi începutul anastomozei.

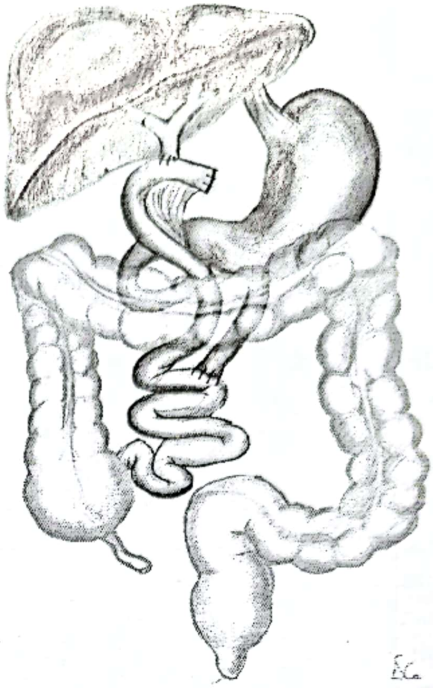

Figura 22.23. Aspectul final al anastomozei hepato-digestive pe ansă exclusă „à la Roux".

Aspectul final al anastomozei hepatico- digestive pe ansa exclusă „à la Roux" se observă în figura 22.23 [6].

Câteva imagini intraoperatorii sunt prezentate în figurile 22.24–22.28.

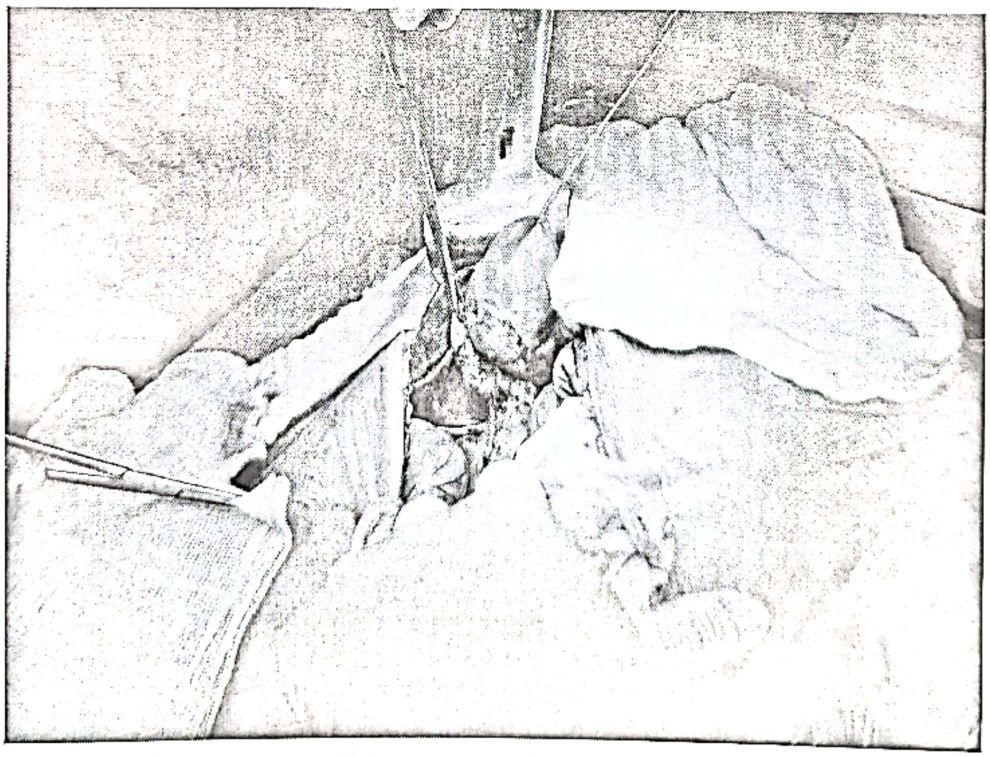

Figura 22.24. Disecţia vezicii biliare.

Scanned with OKEN Scanner

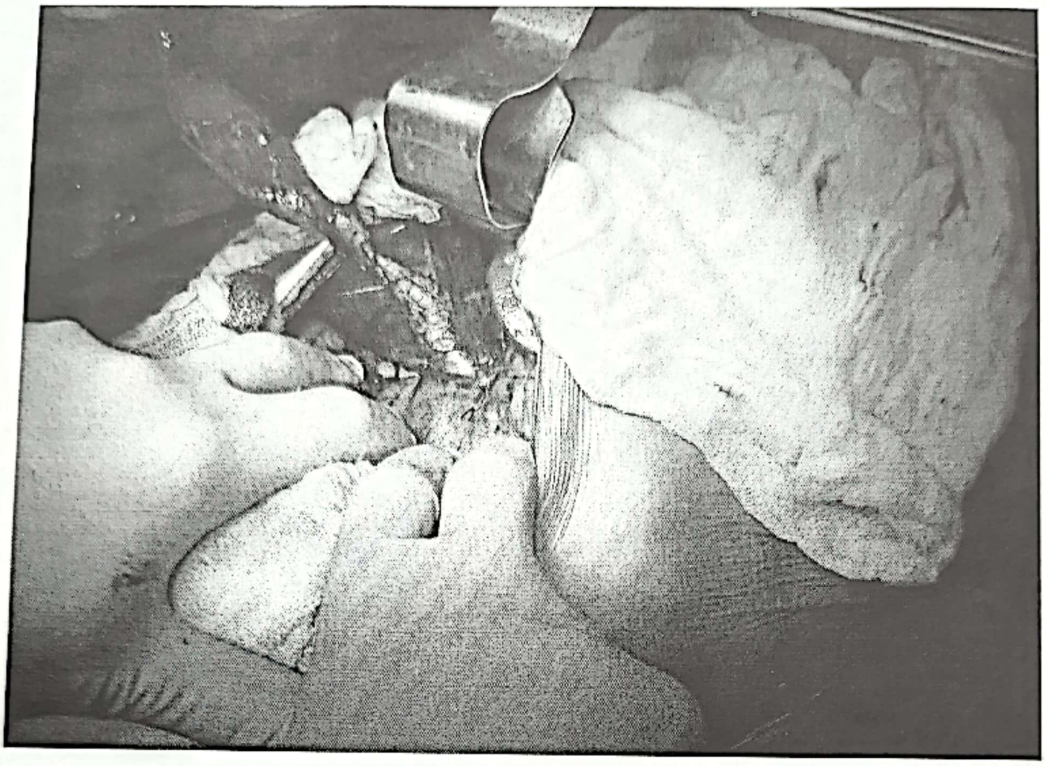

Figura 22.25. Disecția chistului de coledoc, vezica biliară fiind folosită ca element de tracțiune pentru a identifica mai ușor elementele pediculului hepatic.

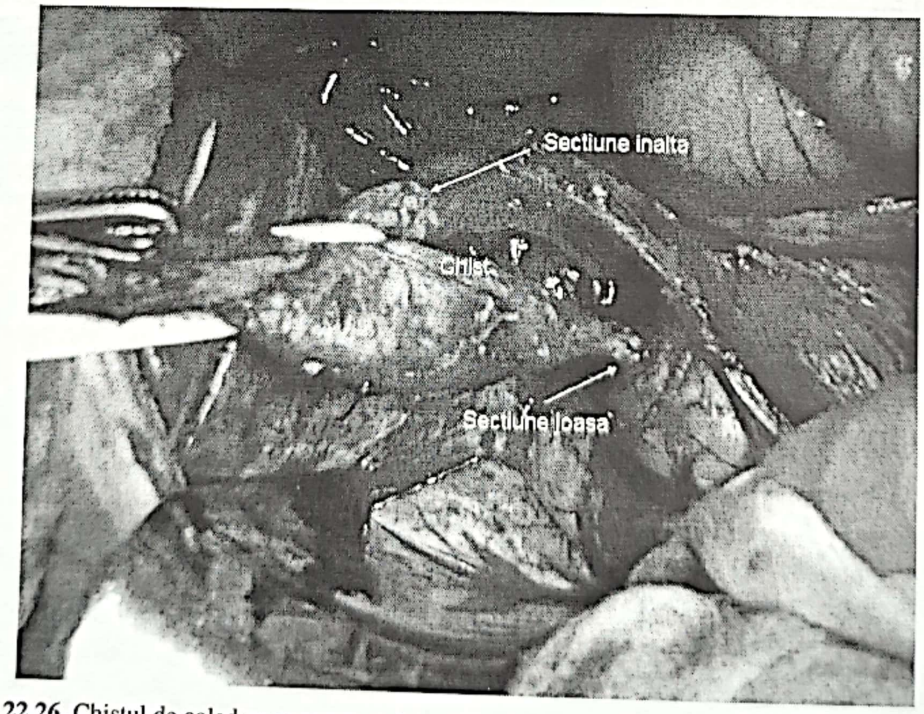

Figura 22.26. Chistul de coledoc expus pe un lac, extremitatea distală, supranumită „rădăcină de ridiche" datorită formei pe care o are și extremitatea superioară la limita cu canalul hepatic.

Scanned with OKEN Scanner

Figura 22.27. Canalul hepatic secționat la limita cu chistul de coledoc.

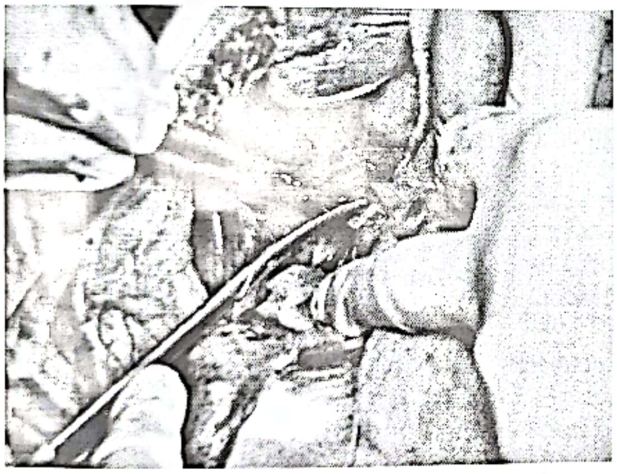

Figura 22.28. Rezecția porțiunii inferioare a chistului de coledoc.

EVOLUȚIE POST-OPERATORIE

În general este simplă. Pacientul își reia tranzitul la 2–3 zile post-operator. Debutul alimentației se face la 4–5 zile, la început cu lichide. Dacă toleranța este bună se diversifică treptat. De obicei, bilanțul enzimatic făcut înainte de externarea bolnavului arată normalizarea valorilor enzimatice perturbate [4, 7].

COMPLICAȚII

Se pot împărți în două categorii: imediate și tardive; ele pot fi specifice patologiei bilare sau comune oricărei intervenții chirurgicale abdominale.

Cel mai frecvent întîlnită este ocluzia prin bridă care poate să survină la orice interval post-operator, uneori după ani de zile. Se mai citează, foarte rar, invaginația la piciorul ansei montate [8].

Complicația tipică chistului de coledoc este persistența unei cavități chistice lichidiene retro-pancreatice, așa-numitul „pahar de ou". Poate persista ani de zile. Se face urmărirea ecografică a acestei cavități ani de zile. Nu se operează decât dacă devine simptomatică, prin producerea de calculi. Se procedează la exereza leziunii, având mare atenție pentru a nu leza canalul Wirsung.

Foarte rar, tipurile IV și V pot prezenta după un interval destul de lung în postoperator de complicații intrahepatice, datorită dilatațiilor biliare [8]. Sunt citate cazuri de calculi intrahepatici care au necesitat reintervenții, uneori soldându-se cu rezecția lobului stâng care este mai frecvent afectat. Uneori, evoluția se face spre ciroză biliară.

Malignizarea nu a fost până acum întâlnită la copil. Recent au apărut publicații care raportează transformarea canceroasă la adultul tânăr. Cel mai frecvent este întâlnit adenocarcinomul scuamos.

URMĂRIREA POST-OPERATORIE

Primul control se face la o lună după intervenția chirurgicală. Se practică un bilanț sangvin și o ecografie a zonei interesate. Dacă nu intervine un eveniment neprevăzut, următorul control este la 6 luni, cu aceleași investigații. În lipsa manifestărilor clinice, urmărirea se face din ce în ce mai rar, doar ecografic: la un an, doi ani etc.

Părinții sunt preveniți de eventualele riscuri: episoade repetate de colangită și ocluzia digestivă prin bridă.

Tipurile IV și V de chist de coledoc, necesită o urmărire specială prin tipurile de complicații specifice pe care le pot da.

Scanned with OKEN Scanner

CONCLUZII

Diagnosticul modern se face prin utilizarea ecografiei. Studiile sistematice permit depistarea chistului de coledoc în perioada prenatală, de obicei în al doilea semestru de sarcină. Acest lucru permite practicarea unei chirurgii preventive şi curative.

Tratamentul actual este excizia în bloc a căilor biliare extrahepatice urmate de anastomoza hepatico-jejunală pe ansa exclusă „à la Roux".

Tipurile IV şi V necesită o urmărire mai atentă din cauza complicaţiilor biliare tardive pe care le pot dezvolta.

Până acum nu au fost descrise cazuri maligne la copii, dar o supraveghere pe o perioadă mai lungă, cu un recul mai mare este necesară pentru a ne putea pronunţa asupra viitorului acestor pacienţi.

BIBLIOGRAFIE

1. Ashcraft K, Holder T. Pediatric surgery, Second Edition, ed. Saunders, 2000, pg. 587–590.
2. Sabetay C. (sub redacţia), Patologie chirurgicală pediatrică - Ed. Aius Craiova 2004, pg. 301–317.
3. Katyal D, Lees DM: Choledochal cysts: A retrospective review of 28 patients and a review of the literature. Can J surg 35:584-588, 1992.
4. Zamfir T., Bâscă I., Jianu M., Chirurgie viscerală, urologie şi ortopedie pediatrică, Ed. Ştiinţifică, Buc., 1996.
5. O'Neill JA, Grosfeld JL, Fonkalsrud EE, Coran AG, Caldamone A., Principals of Pediatric Surgery, 2nd Edition Mosby, Year Book, Inc. St. Louis, 2003 p. 629–636.
6. Encyclopédie Médico-chirurgicale, Editions Scientifique et Médicales Elsevier SAS, 2002.
7. Vereanu D., Chirurgie infantilă şi ortopedie, Ed. Medicală, Bucureşti, 1973.
8. Yamataka A, Ohshiro K, Okada Y., Complications after cyst excision with hepaticoenterostomy for choledochal cysts and their surgical management in children versus adults. J Pediatr Surg 32:1097-1102, 1997.

Scanned with OKEN Scanner

Capitolul 23
MEGACOLONUL CONGENITAL SAU BOALA HIRSCHSPRUNG

TUDOR ZAMFIR, CORINA ZAMFIR

ISTORIC

Prima descriere autopsică aparţine lui Ruysch, dar Hirschsprung identifică boala în 1886.

Mya (1894) propune termenul de megacolon. Tittel (1901) constată absenţa celulelor ganglionare în rectul afectat.

În 1920, Dalla Valle descrie prezenţa de celule ganglionare în segmentul proximal şi absenţa lor în segmentul distal.

În 1940, Tiffin apropie absenţa celulelor ganglionare de tulburările de peristaltism.

În 1946, Ehrenpreis rezumă toate cunoştinţele etiologice, patogenice şi clinice pentru a pune diagnosticul.

În 1948–1949, publicaţiile histologice ale lui Swenson [1] descriu tratamentul bolii prin exereza segmentului afectat şi restabilirea continuităţii, apoi corelaţiile între absenţa celulelor ganglionare şi întinderea segmentului afectat.

Pornind de la aceste descrieri iniţiale, mai mulţi chirurgi au modificat tehnica (State, Rehbein, Pellerin) sau au descris tehnici originale (Duhamel, Soave, Soper, Miller).

Boala lui Hirschsprung se poate defini ca o absenţă congenitală a celulelor ganglionare ale plexurilor mezenterice într-un segment variabil al tractului digestiv, în special recto-sigmoidul [2].

Absenţa transmiterii undelor peristaltice în segmentul afectat, conduce la o retenţie a materiilor fecale şi a gazelor.

EPIDEMIOLOGIE

Frecvenţa bolii Hirschsprung este apreciată la 1 caz pentru 5000 nou-născuţi vii. Forma recto-sigmoidiană se întâlneşte la 80% din cazuri la băieţi [3].

În Statele Unite, proporţia albilor este de 91%, formele familiale se întâlnesc în 3-5% dintre cazuri.

Riscul de apariţie al bolii este evaluat la 0,6% la fetele ai căror fraţi au fost atinşi de o formă scurtă a bolii, pe când riscul atinge 18% la băieţi ale căror surori au avut un segment întins de aganglionoză [4].

Pentru numeroasele anomalii asociate megacolonului congenital menţionăm:

– trisomia 21 (2–5%);
– anomalii ale aparatului genito-urinar (3%);
– anomalii digestive (atrezie de esofag, atrezie de colon, malformaţii anorectale);
– malformaţii cardio-pulmonare;
– malformaţii ale sistemului nervos.

ETIOPATOGENIE

Din punct de vedere embriologic, colonul are o dublă origine: colonul ascendent şi jumătatea dreaptă a colonului transvers derivă din intestinul mediu, pe când colonul stâng şi partea de rectum situată deasupra fascicolului pubo-coccigian provin din intestinul posterior [5].

Plexul lui Auerbach şi a lui Meissner constituie inervaţia intrinsecă a colonului, pe când inervaţia extrinsecă este asigurată prin sistemele simpatic şi parasimpatic.

Funcţia motorie a colonului este sub dependenţa inervaţiei sale intrinseci, iar inervaţia extrinsecă doar o modulează.

Scanned with OKEN Scanner

Există de asemenea, la nivelul plexului lui Auerbach un sistem inhibitor intramural non-adrenergic a cărui activitate denotă prezența de nucleotide purinice. Acesta este sistemul purinergic.

Transmiterea pur sinergică este intramurală în cvasitotalitatea colonului, dar la nivelul rectului această inervație are conexiuni extrinseci cu nervii sacrați.

Sistemul simpatic are o acțiune asupra colonului și motorie asupra sfincterului intern, pe când parasimpaticul are o acțiune inversă.

FIZIOPATOLOGIE

Absența celulelor ganglionare intramurale constituie defectul anatomic fundamental în boala Hirschsprung. Din acest motiv rezultă o necoordonare între motilitatea colică și defecație (fig. 23.1).

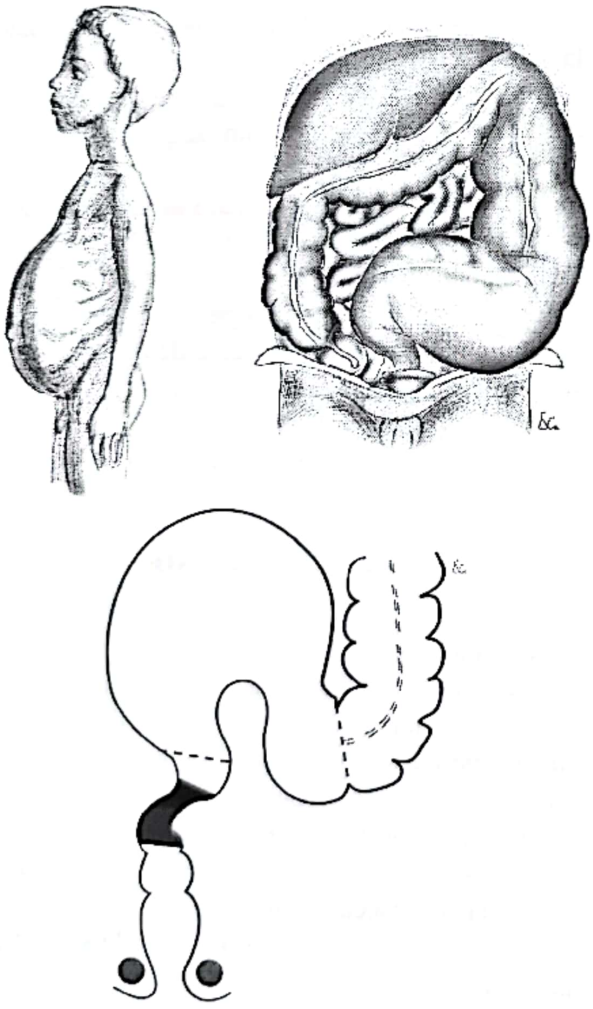

Figura 23.1. Pacient cu abdomen balonat caracteristic; Dilatație colonică importantă supraiacentă zonei stenozate; Zona de aganglionoză rectosigmoidiană.

Absența mecanismului de inhibiție adrenergică la nivelul segmentului ganglionar produce un spasm constant la acest nivel și realizează o propulsie peristaltică inoperantă [3].

Această interacțiune neuromusculară, afectată la nivelul intestinului aganglionar, conduce la o luptă a colonului sănătos pentru a învinge obstacolul. Progresiunea materiilor fecale și a gazelor nu se realizează, colonul sănătos se destinde progresiv, iar zona aganglionară păstrează un calibru îngust.

Se dezvoltă un tablou de ocluzie intestinală funcțională.

ANATOMIA PATOLOGICĂ

Întinderea afectării intestinale în boala lui Hirschsprung poate fi variabilă; în 75-80% din cazuri, segmentul ganglionar nu depășește zona sigmoidiană. Boala poate interesa însă și colonul în totalitate (10%), sau rectul (7%), iar excepțional ileonul și jejunul (1%) [6].

CLASIFICAREA BOLII

Se face în funcție de lungimea segmentului afectat, dar nu există un paralelism între această lungime și intensitatea simptomelor clinice.

Recunoaștem astfel:

– formă foarte scurtă (anală), limitată la rectul distal și anus = 3–25%;

– formă scurtă când zona aganglionară nu depășește sigmoidul = 75–80%;

– formă lungă – aganglionoză la sigmoid, colon și ileonul terminal;

– formă completă – care interesează întreg tractul digestiv (excepțional).

MACROSCOPIE

Din punct de vedere chirurgical se remarcă două porțiuni:

– porțiunea retractată care poate urca de la anus până la nivelul variabil;

– porțiunea dilatată care este deasupra.

Porțiunea retractată aganglionară pare a fi normală ca aspect și constituție. Ea se termină printr-o porțiune în formă de pâlnie spre segmentul dilatat ce reprezintă porțiunea intermediară sau zona de tranziție.

Scanned with OKEN Scanner

Porţiunea dilatată începe deasupra zonei de tranziţie; calibrul intestinal şi grosimea peretelui acestei zone sănătoase depind de durata bolii şi de gradul de obstrucţie. El se întinde mai mult sau mai puţin, iar peretele muscular este îngroşat, de culoare alb-cenuşie, cartonat, fără supleţe.

Există adenopatie în mezocolon, mucoasa este edematiată, îngroşată, uneori ulcerată, există fecaloame dure în lumenul intestinal. Scaunele sunt păstoase, au aspect de „mastic".

MICROSCOPIE

La nivelul segmentului retractat, coloraţia hematoxilină-eozină pune în evidenţă absenţa celulelor ganglioare – imagine histologică clasică a afecţiunii.

Dispariţia celulelor ganglionare din plexurile musculare şi submucoase se întinde pe un segment mai mult sau mai puţin lung. Există situaţii de alternanţă a unor zone sănătoase, cu zone afectate [6].

Travee nervoase groase nemielinizate, cu orientare longitudinală înlocuiesc matricea reticulară a plexului normal. Aceste travee nervoase sunt mult mai voluminoase şi compacte decât acele ale plexului normal şi conţin celule Schwann cu nucleu alungit.

Aceste travee nervoase anormale sunt bogate în colagen şi au o teacă perineurală distinctă.

La nivelul segmentului dilatat straturile musculare sunt îngroşate şi există un edem al submucoasei şi al mucoasei. Nu există totdeauna o corespondenţă între întinderea zonei aganglionare şi zona macroscopică de tranziţie.

Zona intermediară conţine celule ganglionare rare şi dispersate.

Examene histochimice, microscopice, prin biopsii-aspiraţii din mucoasă şi submucoasă identifică acetilcolinesteraza.

S-a demonstrat existenţa unei creşteri a enzimei în segmentul aganglionar, faţă de zona sănătoasă [6].

Activitatea enzimatică scade în zona de tranziţie. Utilizarea coloranţilor histochimici fluorescenţi pentru catecolamine a demonstrat o inervaţie masivă a musculaturii mucoasei, prin fibre nervoase la nivelul segmentului afectat.

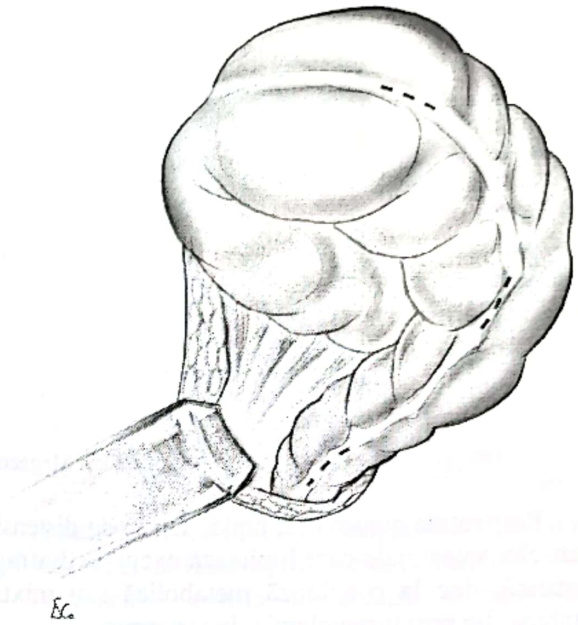

Figura 23.2. Biopsiile se fac atât în zona îngustată, aganglionară, cât şi în cea dilatată pentru a delimita zona de tranziţie, foarte importantă în timpul intervenţiei definitive.

CLINICA

Orice nou născut normal care nu a evacuat scaun după 24 de ore trebuie să fie suspectat de boala Hirchsprung. Numai în 10–18% dintre cazuri boala are o evoluţie asimptomatică şi se identifică mai târziu [3].

Astfel distingem o formă neo-natală acută cu o varietate subacută a sugarului şi o formă cronică a megacolonului la copilul mare.

FORME LA NOU-NĂSCUT ŞI SUGAR

Boala Hirschsprung se manifestă printr-o ocluzie intestinală în 32% dintre cazuri după 1 zi şi în 60% din cazuri după 2 zile [3].

Semnele clinice sunt:

– întârzierea eliminării meconiului (94% în 24 ore);

– distensia abdominală (82%);

– vărsături bilioase (70%);

– diaree (33%).

Examenul clinic ne arată un nou-născut care este palid, uneori o paloare cenuşie, agitat sau apatic (fig. 23.3).

Scanned with OKEN Scanner

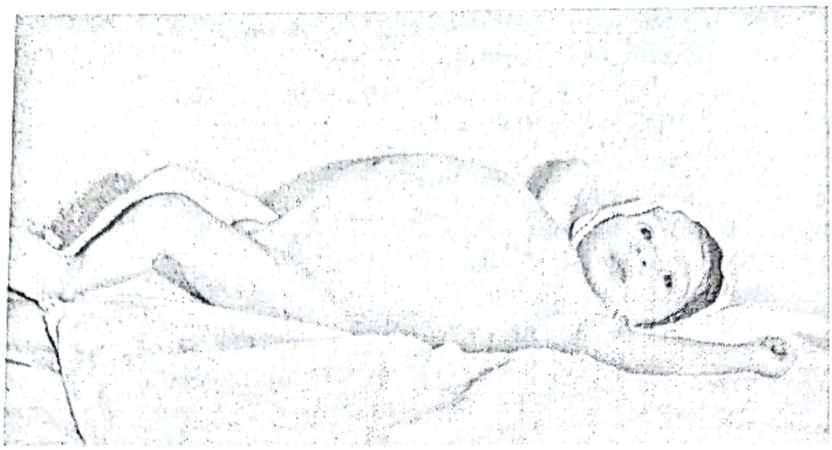

Figura 23.3. Megacolon congenital – aspect clinic.

Respirațiile numeroase, rapide legate de distensia anselor intestinale care limitează excursia diafragmatică, duc la o acidoză metabolică sau mixtă, tahicardie prin hipovolemie, hipertermie.

Examenul abdomenului ne arată.

– o distensie abdominală;
– anse intestinale destinse şi „în luptă";
– hipersonoritate abdominală;
– creşterea peristaltismului, borborisme.

Tuşeul rectal obligatoriu găseşte un canal anal permeabil, îngustat, fără urme de materii fecale.

Dacă se depăşeşte cu degetul explorator zona de aganglionoză putem avea un debaclu exploziv de gaze şi de materii fecale.

La alți nou-născuți simptomele apar la 2–3 săptămâni de la naştere şi se instalează într-un mod progresiv triada clasică a afecțiunii.

EXAMENE COMPLEMENTARE ÎN BOALA HIRSCHPRUNG

I. Metode de explorare funcțională

Manometria anorectală reprezintă o tehnică simplă neinvăzivă, care poate fi făcută şi ambulatoriu.

Se utilizează o sondă cu balonaş după tehnica Aran şi Faverdin. Mărimea sondelor cu balonaş este în funcție de vârsta copilului şi de dimensiunile rectului. Înregistrarea presiunilor rectale şi anale se efectuează în timpul repausului şi dau informații asupra valorii funcționale a rectului ca organ rezervor.

Analiza refluxului recto-anal inhibitor (RRAI) este cea mai importantă fază diagnostică în boala Hirschprung [7].

RRAI este prezent la nou-născutul cu greutate normală şi la termen şi examenul este posibil în 90% din cazuri.

La copilul mai mare senzația de defecare la introducerea balonaşului şi umflarea sa permite să evaluăm complianța rectală.

II. Explorări radiologice

1. Examenul radiologic fără pregătire

Abdomenul fără pregătire poate să ne furnizeze două clişee: o radiografie de față în decubitus dorsal şi o radiografie de față în picioare. Prezența unui rect de calibru mic, aspect rareori observat, reprezintă un semn direct al afecțiunii. Asociat cu situația de sindrom ocluziv jos situat poate să indice boala Hirschprung.

2. Clisma baritată

a. În perioada neo-natală şi la nou-născut în absența semnelor de enterocolită sau de perforație, clisma baritată folosind o sondă rectală suplă introdusă cu prudență numai câțiva centrimetri şi fixată cu un material adeziv fiind extrem de utilă. Examenul radiologic analizează calibrul, morfologia şi comportamentul dinamic al rectului şi colonului, iar la sfârşitul examenului se efectuează o radiografie după evacuare.

În forma cea mai frecvent întâlnită recto-sigmoidiană la nou-născut semnele clasice sunt: un segment distal aganglionar, o zonă de tranziție, o dilatație supraiacentă, semne de retenție (fig. 23.4).

Segmentul distal – rect şi colon, aganglionotice sunt adesea segmente rigide, fixate, cu calibru normal sau uşor micşorat.

Zona de tranziție corespunde teoretic porțiunii superioare a regiunii patologice şi are o formă conică, lungă de 2–3 cm.

Scanned with OKEN Scanner

La nou-născut şi la sugarul mic această zonă poate să fie greu identificată deoarece colonul situat în amonte nu este foarte dilatat.

La nou-născut şi sugarul mic diagnosticul este dificil de pus prin examen radiologic cu substanţă baritată şi de aceea este necesar să se asocieze celelalte semne clinice.

La copilul mare clisma baritată poate să fie realizată fără o pregătire prealabilă cu substanţă de contrast.

Opacifierea colică şi lungimea zonei aganglionare mai mult sau mai puţin întinsă poate da următoarele aspecte:

– forma foarte scurtă rara unde rectomanometria îşi are un loc aparte;

– forma lungă întâlnită în 10% din cazuri;

– forma totală 10% din cazuri.

Cele mai frecvente forme sunt cele scurte (aproximativ 78–80%) [7].

Defecografia se poate practica la copilul mare, clişeele evidenţiind absenţa relaxării sfincterului intern.

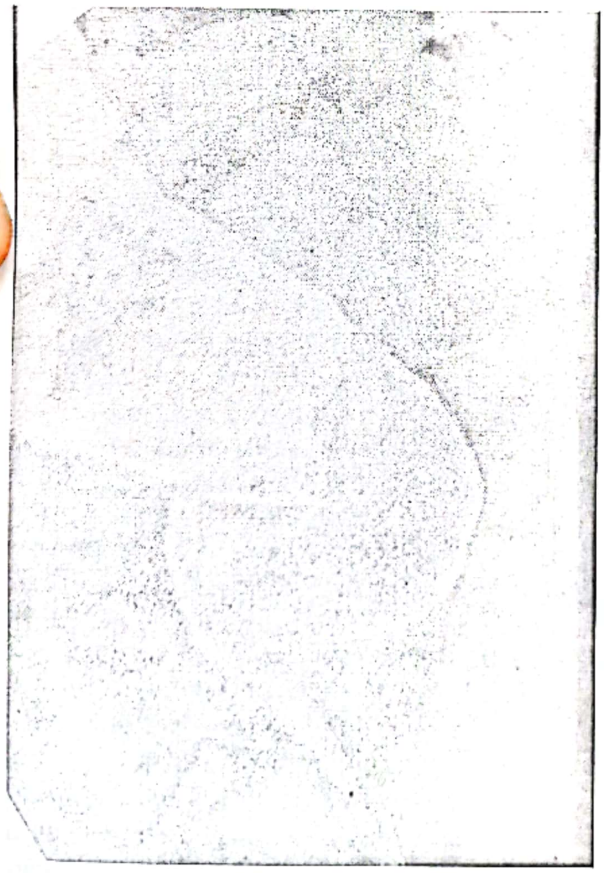

Figura 23.4. Irigografie. Imagine „în pâlnie".

III. Examenul anatomo-patologic

Biopsia rectală este singura aptă a dovedii absenţa celulelor ganglionare din plexurile nervoase Auerbach şi Meissner.

Poate fi realizată chirurgical, sau după tehnica Noblett care permite prin aspiraţia mucoasei şi a submucoasei rectale o biopsie de foarte bună calitate.

Alături de examenul histopatologic, investigaţiile de histoenzimologic ajută specialistul în punerea diagnosticului.

TRATAMENTUL

Tratamentul definitiv al megacolonului congenital (boala lui Hirschsprung) este chirurgical.

Tratamentul constă în ablaţia segmentului aganglionar şi restabilirea continuităţii intestinale respectând structurile responsabile de continenţa anală şi urinară, ca şi viitoarea funcţie genitală.

A. TRATAMENTUL MEDICAL

Nu există tratament medical curativ pentru megacolonul congenital.

Excepţie fac poate în literatura de specialitate câteva cazuri care au prezentat un segment scurt de aganglionoză şi care, refuzând intervenţia chirurgicală iniţială, au putut duce o viaţă normală practicând însă clisme evacuatorii periodice.

1. Tratamentul de reanimare al ocluziei nou-născutului sau sugarului

În condiţiile existenţei unui tablou de ocluzie joasă, tubul digestiv trebuie să fie decomprimat printr-o sondă nazo-gastrică, o rehidratare pe cale i.v. pentru a corecta deficitele hidroelectrolitice, antibioterapie spre a preîntâmpina invazia microbiană.

Acest tratament este în vederea pregătirii unei eventuale intervenţii chirurgicale (colostomie temporară) şi se va completa cu o evacuare a conţinutului intestinal prin introducerea unor sonde („*nursing*" – descris de Pellerin) [8].

Ideal, colostomia este situată în zona sănătoasă, exact deasupra zonei aganglionare.

Această colostomie este apoi urmată de o biopsie extemporanee şi apoi de realizarea intervenţiei în doi timpi, adică o coborâre abdomino-perineală.

Scanned with OKEN Scanner

Colostomia se poate practica la nivelul colonului descendent sau la nivelul colonului transvers.

În cazul unei aganglionoze colice totale se poate ajunge la ileostomie în scopul asigurării unei derivații corespunzătoare.

Colostomiile au beneficiat în ultimii ani de progresele aduse de fabricarea apareiajelor și familia învățând să schimbe pungile de plastic fără dificultate.

Complicațiile cutanate, în special după ileostomii au dispărut în marea majoritate, ameliorând confortul pacientului și ușurând intervenția chirurgicală ulterioară.

B. TRATAMENTUL CHIRURGICAL DEFINITIV

După Swenson, clasic, se așteaptă după o colostomie practicată în perioada neo-natală (fig. 23.5, 23.6) ca bolnavul să atingă vârsta de un an sau o greutate de 10 kg [1].

Cu toate acestea intervenția se poate practica și înaintea vârstei de un an ținând cont de starea nutrițională a copilului și de existența unui diagnostic de certitudine.

În perioada preoperatorie, timp de două zile, se instituie o dietă fără rezidii și 24 ore o dietă lichidă. În timpul celor trei zile se practică spălături atât pe orificiul proximal cât și pe orificiul distal pentru pregătirea tubului digestiv [9].

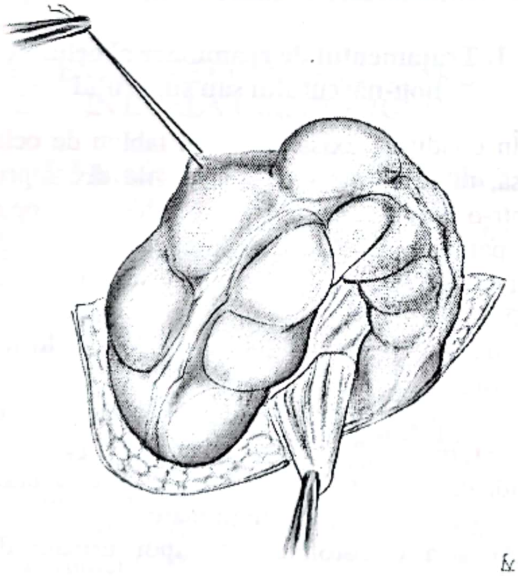

Figura 23.5. Colostomia se va face la limita inferioară a zonei dilatate, dar cu inervație normală, pentru a permite decompresia și buna funcționare.

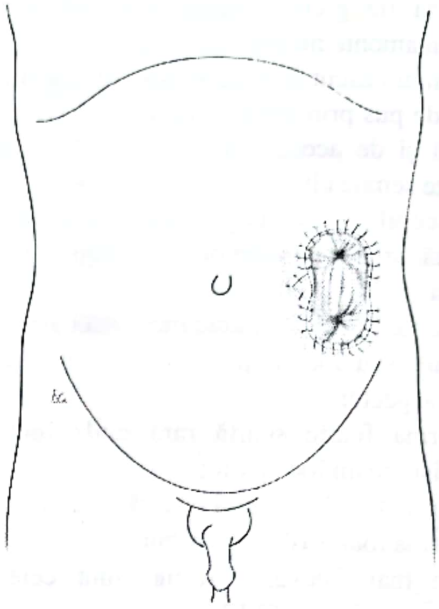

Figura 23.6. Aspectul final al colostomiei; se observă cele două extremități intestinale: cea proximală, funcțională și cea distală nefuncțională.

Colonul se pregătește prin administrarea de antibiotice atât pe care orală cât și pe care parenterală.

Se instituie o sondă nazo-gastrică, o sondă urinară și se asigură o cale intravenoasă rapidă.

Pe masa de operație, bolnavii sunt plasați în poziție de litotomie, genunchii flectați și membrele inferioare înfășate pe masa operatorie.

Tehnicile operatorii sunt diferite și au evoluat de-a lungul anilor.

Trei tehnici curative originale stau la baza tratamentului chirurgical.

a. Coborârea colo-anală după tehnica lui Swenson

Această tehnică a fost modificată încă din 1964 de către Swenson și apoi de către Pellerin.

Complicațiile acestei tehnici sunt legate de desfacerile anastomozelor ca și de stenozele posibile instalate postoperator.

Aceste complicații au necesitat practicarea unor colostomii de necesitate.

Complicațiile se datorează ischemiei și supra-infecției, dar au devenit mai puțin frecvente după câștigarea unei experiențe legate de modificări aduse tehnicii inițiale.

Scanned with OKEN Scanner

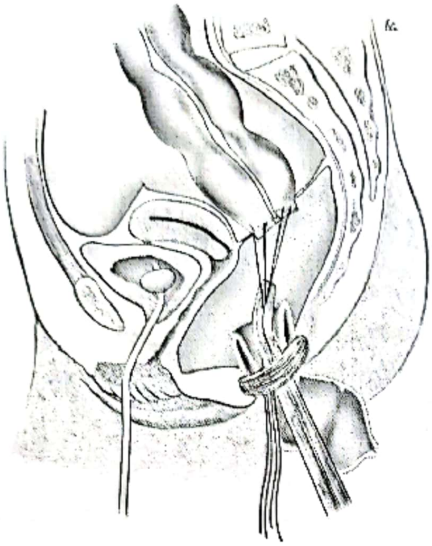

Figura 23.7. Tehnica Swenson: rectul mobilizat este invaginat prin anus, incizia se face la 1 cm de linia pectinată, extinzându-se pe jumătate din circumferință și se coboară colonul scheletizat, făcându-se anastomoza colo-anală.

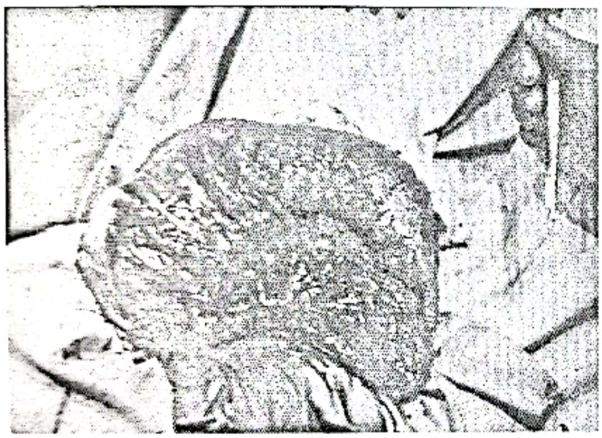

Figura 23.8. Megacolon congenital – ansă sigmoidiană (aspect intraoperator).

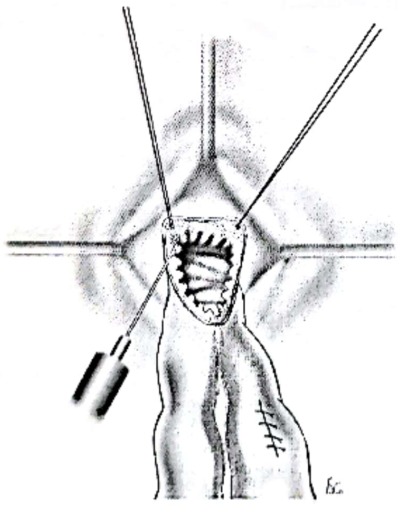

Figura 23.9. Colonul este secționat la câțiva centimetri deasupra biopsiei care arată inervație normală.

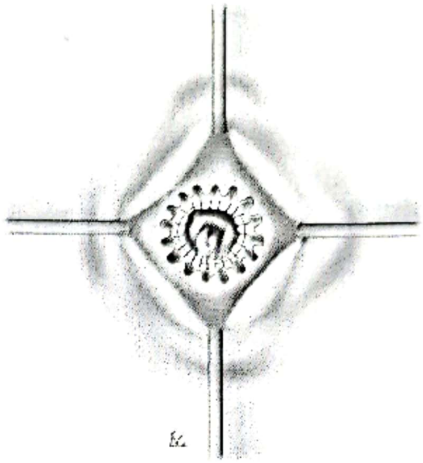

Figura 23.10. Aspectul final al anastomozei colo-anale.

b.Tehnica lui Duhamel sau coborârea retro-rectală trans-anală

Această tehnică larg utilizată și în țara noastră a prezentat de asemenea o serie de modificări aduse de autori ca: Gross, Lister, Sulamaa, Ikeda etc.

De asemenea, operația a fost modificată de Martin pentru formele colice totale.

Rectul este izolat prin rezecție și închis în două planuri deasupra promontoriului.

Restul colonului aganglionar este rezecat. După scheletizarea colonului, acesta este coborât retro-rectal trans-anal. Se aplică 2 pense Kocher în forma literei „V" sau o pensă cu aspect de „cioc de rață" [9, 10] pentru a desființa peretele existent între rectul restant și ansa colică coborâtă.

Complicațiile tehnicii lui Duhamel sunt în special legate de incontinență dacă anastomoza a fost făcută foarte jos la nivelul canalului anal sau de prezența unui fecalom existent în rectul restant.

Aceste inconveniente au dispărut în ultima perioadă legate de experiența câștigată în practicarea acestei tehnici.

c. Coborârea extramucoasă endo-rectală (tehnica Soave)

Tehnica cuprinde un timp abdominal și un timp perineal în care colonul scheletizat este coborât prin cilindrul ano-rectal căruia i s-a îndepărtat mucoasa.

La 10 zile după coborârea endo-rectală a colonului se practică rezecția excesului de colon și anastomoza colo-anală muco-mucoasă [11].

Scanned with OKEN Scanner

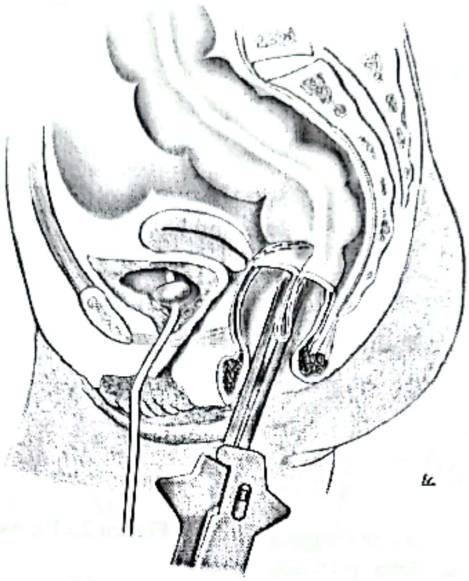

Figura 23.11. Tehnica Duhamel: după coborârea retro-rectală a colonului sănătos, se aplică o pensă (fie EndoGia, fie strivitoare „în bot de rață") pentru a suprima pereții intestinali și a forma un neo-rect.

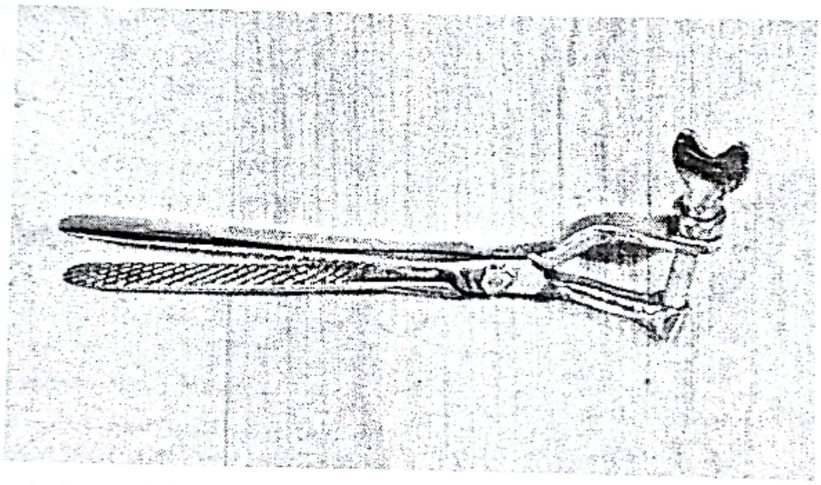

Figura 23.12. Pensă în „cioc de rață" (Pesamosca).

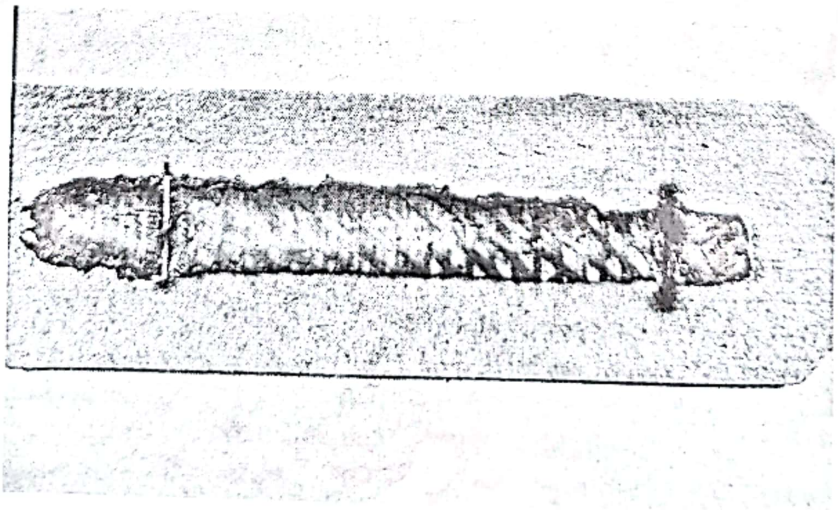

Figura 23.13. Sept despărțitor colorectal după aplicarea pensei în „cioc de rață".

Scanned with OKEN Scanner

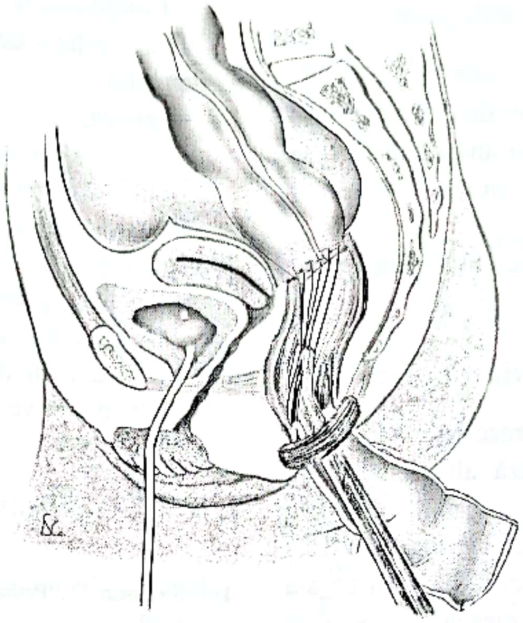

Figura 23.14. Tehnica Soave: Colonul este mobilizat şi rezecat la 4 cm deasupra reflecţiei peritoneale. Disecţia continuă distal până la linia pectinată şi se izolează un cilindru sero-mucos de musculatură. Mucoasa este incizată la 1 cm de linia pectinată. Se introduce o pensă cu care se coboară colonul normal inervat şi se face anastomoza colo-anală.

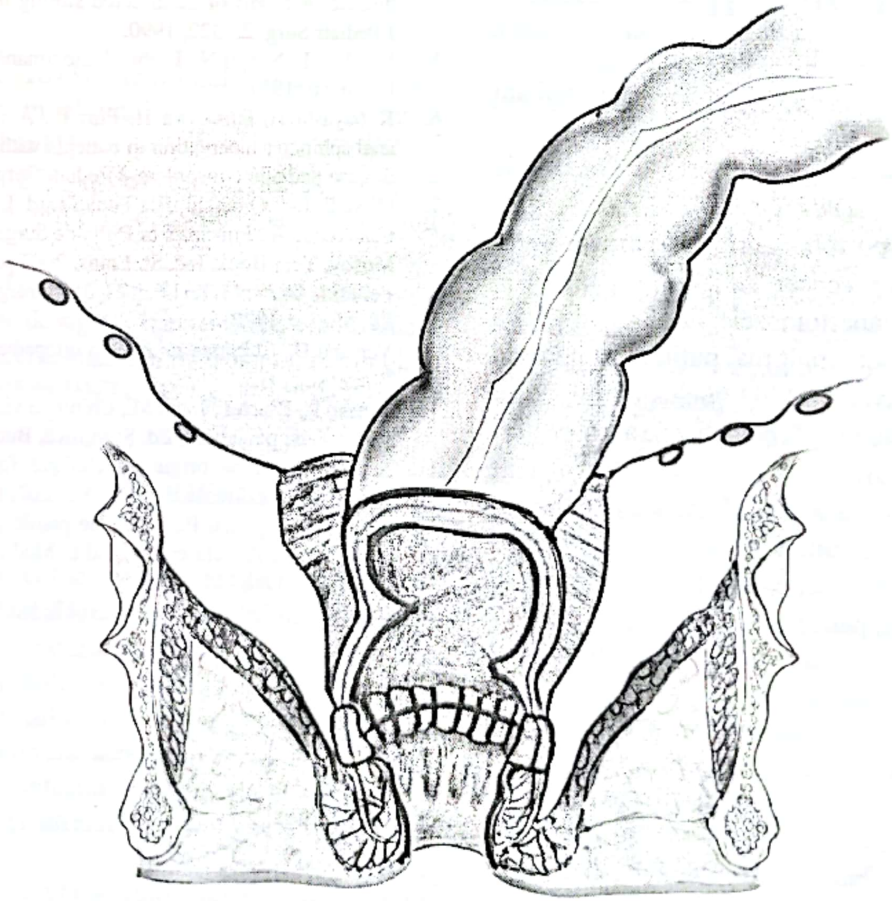

Figura 23.15. Tehnica Rehbein: anastomoză joasă, între colonul normal inervat şi 3–5 cm de rect terminal aganglionic.

Scanned with OKEN Scanner

d. Intervenţii abdominale joase

Între acestea menţionăm operaţia lui State care constă într-o rezecţie a colonului dilatat supraiacent până la înălţimea rectului şi o anastomoză colo-rectală în două planuri. Metoda nu mai este folosită astăzi.

Rehbein a ameliorat această tehnică împingând mai jos rezecţia rectală.

e. Miomectomia posterioară Lynn

Această operaţie este rezervată formelor ultrascurte sau ea completează alte tehnici. Se practică o dilataţie forţată anusului, mucoasa peretelui posterior al rectului fiind incizată transversal deasupra liniei pectinee. După ce s-a reperat sfincterul extern se disecă mucoasa în spaţiul retro-rectal pe o lungime 4–8 cm, cu o hemostază adecvată [12].

REZULTATE

Mortalitatea a scăzut considerabil în ultimii ani şi variază între 1,8–5% [3].

Principala cauză de deces o constituie enterocolita [13].

Complicaţiile postoperatorii pot fi următoarele:

a. *Complicaţii precoce:*

– desfacerea anastomozei în special după intervenţia Swenson, mult mai puţin după operaţia Duhamel sau Soave.

– stenoza anastomotică, complicaţie a intervenţiei Swenson în special;

– ocluzia postoperatorie prin bride sau invaginaţie;

– retracţia neorectumului;

– complicaţiile infecţioase (abcese parietale cu dezunire cutanată, peritonite şi abcese perineale).

b. *Complicaţiile tardive:*

– constipaţia – este una dintre cele mai frecvente complicaţii;

– stenoza;

– incontinenţa anală;

– diareea şi enterocolita;

– fecaloamele;

– disurie, enurezis, incontinenţă urinară;

– impotenţă şi complicaţii genitale;

– fistule recto-vaginale, recto-uretrale, anale – descrise la 2–5 ani după intervenţia chirurgicală;

– ocluzii tardive prin bride.

BIBLIOGRAFIE

1. Swenson O., Pediatric surgery, Meredith Corporation, 1969.
2. Ashcraft K. W., Holder T. M., Pediatric Surgery, W. B. Saunders, 2000 p. 453–472.
3. Sabetay C. (sub redacţia), Patologie chirurgicală pediatrică, Ed. Aius Craiova 2004 p. 452–463.
4. Schiller M, Levy P, Shawa RA, *et al.*, Familial Hirschprung's disease. A report of 22 affected sibling in four families. J Pediatr Surg 25:322, 1990.
5. Barcliuc L, Neagu N., Embriologie umană, Ed. Medicală Bucureşti, 1977.
6. Kobayashi H, Hirakawa H, Puri P., Abnormal internal anal sphincter innervation in patients with Hirschprung's disease and allied disorders, J Pediatr Surg 31:794, 1996.
7. O'Neill JA, Grosfeld JL, Fonkalsrud EE, Coran AG, Caldamone A., Principals of Pediatric Surgery, 2nd Edition Mosby, Year Book, Inc. St. Louis, 2003 p. 573–586.
8. Pellerin. D *et al.*, Techniques de chirurgie pediatrique. Ed. Masson 1978.
9. Vereanu D., Chirurgie infantilă şi ortopedie, Ed. Medicală, Bucureşti, 1973.
10. Zamfir T., Bâscă I., Jianu M., Chirurgie viscerală, urologie şi ortopedie pediatrică, Ed. Ştiinţifică, Bucureşti, 1996.
11. Soave F: A new original technique for treatment of Hirschprung's disease. Surgery 56:1007, 1960.
12. Zamfir T. Tepeneu P., Tratat de patologie chirurgicală, sub redacţia Angelescu N., Edit. Medicală, Bucureşti, 2001, p. 2717–2724.
13. Seminars in Pediatric Surgery, vol.7, No.3, Aug., 1998.

Scanned with OKEN Scanner

Capitolul 24
MALFORMAȚII CONGENITALE ALE COLONULUI

CORNELIU SABETAY, GABRIEL APRODU, ALIN STOICA

ATREZII ŞI STENOZE

Atreziile şi stenozele congenitale ale colonului sunt anomalii rare.

Atrezia reprezintă absența lumenului unui viscer cavitar, iar stenoza îngustarea unui lumen existent.

ISTORIC

Binninger (1673) este primul care a raportat un caz postmortem al unui copil de 36 ore cu o atrezie de colon [1].

Nélaton (1855) a încercat primul să trateze o atrezie colică printr-o derivație externă, copilul decedând.

În 1822, Gaub a reuşit să salveze viața unui băiat cu atrezie de sigmoid practicând o colostomie.

Prima rezecție-anastomoză a unei atrezii colice a fost raportată în 1947 de Potts.

ETIOPATOGENIE

Atrezia de colon are mai multe asemănări cu atrezia jejuno-ileală, dar este mai puțin obişnuită – sub 5% din toate cazurile de atrezie intestinală [2].

Atrezia de colon a fost cel mai adesea găsită singură la nivelul colonului transvers sau atreziei colonului transvers asociindu-se şi malrotații şi volvulus de intestin subțire, atrezie multiplă jejuno-ileală şi atrezie de colon sigmoid la doi bolnavi.

Atrezia multiplă a colonului este foarte rară. Oricare ar fi tipul de atrezie, modificările patologice datorate obstrucției sunt totdeauna aceleaşi. Intestinul din „amonte" de obstacol se dilată şi se hipertrofiază, iar maximum de dilatație se găseşte situat in apropierea obstrucției.

Distensia abdominală se însoțeşte cu un retur venos care este adesea la originea unor zone cianotice sau necrotice.

Se pot observa mişcări peristaltice în segmentul dilatat, dar acestea sunt ineficiente.

Diametrul intestinului din „aval" de atrezie este minuscul; în caz de stenoză lumenul conține meconiu şi aer. În atrezii, uneori poate să existe un mucus cenuşiu sau elemente de meconiu.

ANATOMIE PATOLOGICĂ

În 1959 Louw a propus următoarea clasificare pentru atreziile colice:

– tipul I = un sept sau un diafragm mucos care obstruează lumenul;

– tipul II = două funduri de sac, unul proximal şi altul distal unite printr-un cordon fibros mezenteric;

– tipul III = separație completă a celor două funduri de sac şi un defect mezenteric în forma literei „V".

În cazul stenozelor, există fie o îngustare a diametrului unui segment de intestin, fie un sept perforat de un mic orificiu, de obicei central şi separând 2 segmente intestinale.

Atreziile au tendința să fie multiple, pe când stenozele sunt în general ca leziuni unice.

Oricare ar fi tipul de atrezie, modificările patologice datorate obstrucției sunt totdeauna aceleaşi. Intestinul din amonte de obstacol se dilată şi se hipertrofiază, iar maximum de dilatație se găseşte situat în apropierea obstrucției (fig. 24.1).

Scanned with OKEN Scanner

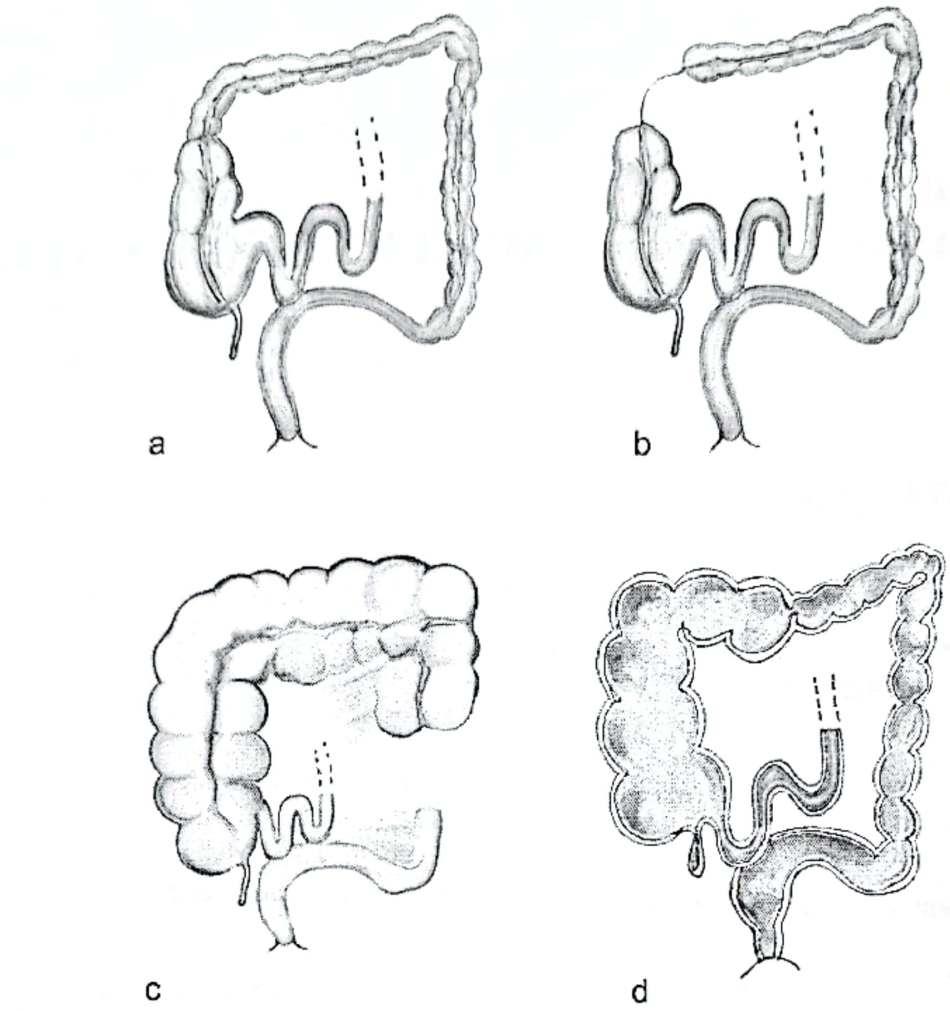

Figura 24.1. Tipuri de atrezie de colon.

Distensia abdominală se însoţeşte de un retur venos defectuos care este adesea la originea unor zone cianotice sau necrotice.

Se pot observa mişcări peristaltice în segmentul dilatat, dar acestea sunt ineficiente.

Diametrul intestinului din aval de atrezie este minuscul; în caz de stenoză lumenul conţine meconiu şi aer. În atrezii, uneori poate să existe un mucus cenuşiu sau elemente de meconiu [3].

EMBRIOLOGIE

Numeroase teorii au încercat să explice cauza atreziei intestinale.

Teoria defectului de recanalizare şi-a menţinut mult timp valabilitatea (Tandler – 1902). Acesta a sugerat că atreziile intestinale s-ar datora unei absenţe de repermeabilizare a segmentelor intestinale.

Se pare că o atrezie sau o stenoză existentă sub duoden nu poate fi considerată ca o malformaţie care survine în timpul primelor 8 săptămâni de dezvoltare. S-ar părea că acestea sunt rezultatul unei catastrofe intraabdominale care survine mai târziu [4].

Teoria vasculară este la ora actuală foarte seducătoare. Întreruperea aportului sanguin ar sta la origine atreziei intestinale.

Louw (1952) a studiat cazuri de atrezie intestinală şi a notat frecventa asociere a insuficienţei vasculare şi a avut ideea de a reproduce experimental atrezia intestinală la animale printr-o întrerupere a fluxului vascular mezenteric.

Courtois (1959) reluând această ipoteză a demonstrat producerea unor perforaţii intestinale la feţi de iepure care s-au vindecat fără sechele.

Teoria originii vasculare a atreziilor şi stenozelor rămâne cea mai convingătoare şi admisă astăzi de

Scanned with OKEN Scanner

majoritatea autorilor, în ciuda anumitor lucrări prin arteriografii practicate care nu ar fi pus în evidență leziuni vasculare în anumite cazuri de atrezii.

INCIDENȚA

Frecvența atreziilor intestinale variază foarte mult: între 1 caz la 1500 şi 1 caz la 20000 nou-născuți atreziile colice reprezentând cca 4,5% – 11,7% dintre toate atreziile intestinale [5].

Cele trei tipuri de atrezii după clasificarea lui Louw ar fi reprezentate egal.

Atreziile de tipul I ar fi mai frecvente la nivelul colonului drept şi sigmoidului, iar cele de tip III la nivelul colonului transvers.

Există de multe ori şi atrezii multiple.

Cele două sexe sunt afectate în mod egal.

Anomaliile asociate pot fi: alte malformații digestive, malformații ale peretelui abdominal (omfalocel, laparoschizis), defecte de acolare mezenterică etc.

CLINICA

În atreziile colonice nu întâlnim de regulă hidramniosul, iar naşterea este normală.

Atrezia colonică realizează un tablou de ocluzie neo-natală precoce prin obstrucție mecanică.

Primele semne clinice nu apar decât după 24 ore de la naştere, uneori chiar mai târziu.

Apar vărsături alimentare, apoi bilioase, se instalează o distensie abdominală voluminoasă.

Pielea abdomenului este adesea întinsă şi strălucitoare străbătură de o circulație venoasă superficială.

Această distensie abdominală voluminoasă poate fi periculoasă la un nou-născut reducând considerabil ventilația pulmonară prin compresiunea pe care o exercită.

Există o întârziere sau o absență totală a emisiei de meconiu. Se pot observa şi mici emisii de meconiu în primele ore de viață, în situația în care atrezia s-a produs târziu din punct de vedere embriogenetic [6].

În caz de stenoză colică, apariția primelor simptome este mult mai târzie, chiar după câteva luni de viață.

Semnele clinice sunt de multe ori înşelătoare, caracterizate prin episoade de constipație, crize dureroase colice, diaree, prezență de sânge şi glere în scaune şi culminând cu un tablou de ocluzie intestinală.

Examenul clinic ne aduce următoarele date: rareori se poate palpa o masă abdominală. La auscultație, uneori se pot auzi zgomote intestinale. Tuşeul rectal este obligatoriu a se efectua şi se evidențiază sânge, glere, urme de meconiu.

EXAMENUL RADIOLOGIC

Acesta reprezintă momentul esențial în punerea diagnosticului.

În majoritatea cazurilor clişeul abdominal pe gol confirmă ocluzia şi poate indica chiar sediul acesteia.

Nou-născutul are obiceiul de a înghiți în continuu aer, motiv pentru care acesta se remarcă în intestin după o oră de la naştere şi până la nivelul anusului la interval de 3–12 ore.

Radiografia abdominală pe gol ne arată prezența unei anse voluminoase, extrem de dilatate, conținând un meconiu granitat, cu câteva anse intestinale aerate mai mult sau mai puțin dilatate (fig. 24.2).

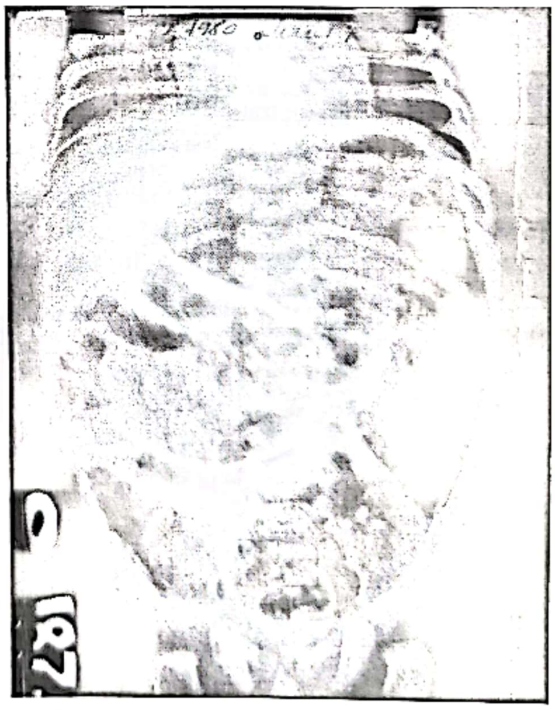

Figura 24.2. Radiografie abdominală simplă. Atrezie de colon descendent (colecția proprie).

Scanned with OKEN Scanner

Nivelul obstacolului este evocat de aspectul descris mai sus, dar numai o clismă cu substanță opacă va putea preciza tipul și sediul și va putea elimina alte forme de obstrucții distale cum este o atrezie ileală, un sindrom de dop meconial, o boală Hirschsprung, sau un sindrom de microcolon stâng [7].

Se folosesc soluții hidrosolubile și clisma baritată se utilizează cu prudență.

Microcolonul nefuncțional prezintă o imagine de oprire completă a coloanei de substanță opacă de aspect convex fără nici un fel de trecere spre segmentele dilatate din amonte. Este o imagine patognomonică și a fost caracterizată astfel:

– Blank (1974) pentru atreziile de tip I care au un diafragm obstruând total lumenul colonului = semnul „mânecii de aer";

– pentru tipul III Selcke și Jona (1978) = semnul „croșetului", caracterizant pentru existența unei breșe mezenterice adesea asociată, extremitatea oarbă a segmentului distal opacifiată, recurbându-se în aval și realizând croșetul după un unghi foarte ascuțit.

TRATAMENTUL

A. TRATAMENTUL PREOPERATOR

O atrezie colonică netratată evoluează inevitabil spre perforație cu peritonită, agravând considerabil prognosticul și ducând la moarte într-un interval scurt de timp.

Acest lucru se datorează tabloului de ocluzie; enorma distensie abdominală, jena respiratorie cu tulburări de oxigenare, flora microbiană dezvoltată în ansele dilatate – sunt condiții favorabile producerii perforației.

Nou-născutul este pus într-un incubator pentru menținerea temperaturii, se introduce sondă gastrică care să asigure aspirația gastro-duodenală, să prevină vărsăturile și să amelioreze respirația, rehidratare pe cale venoasă periferică, antibioterapie cu spectru larg.

B. TRATAMENTUL CHIRURGICAL

Sub anestezie generală și în condiții optime pentru o chirurgie neo-natală se practică o laparotomie pe linia mediană, sau după alți autori o incizie transversală.

În cavitatea peritoneală se găsește un lichid cel mai adesea galben sau sero-sanghinolent, în cazul strangulării ansei intestinale. Rezecția capetelor terminate în „fund de sac" și anastomoza între colonul proximal și cel distal cel mai bine suportată este în maniera termino-terminală [8].

Pacienții cu atrezie de colon ar trebui să aibă întotdeauna o colostomie terminală temporară cu rezecția segmentului distal dilatat. Anastomoza colonului ar trebui făcută la cca 1 an sau mai devreme, dacă calibrul colonului proximal revine la normal [1] (fig. 24.3 și 24.4). O diferență marcantă între calibrul colonului proximal și distal nu este neobișnuită și nu afectează revenirea funcției intestinale.

În cazul unui nou-născut denutrit, deshidratat, cu perforație și peritonită, se recomandă colostomie sau ileostomie de urgență.

Restabilirea continuității poate să se efectueze la interval de 2 luni după o derivație inițială efectuată pentru a permite creșterea colonului distal și a obține astfel o mai bună congruență între cele două lumene [9].

În atrezii situate înainte de unghiul splenic, unii autori preconizează o colectomie dreaptă cu anastomoză termino-terminală oblică, ileo-colică.

ÎNGRIJIRI POSTOPERATORII

– Sonda gastrică se menține până la reluarea tranzitului.

– Alimentație parenterală la început, apoi alimentație orală.

– Antibioterapie prelungită, staza digestivă reprezentând un risc septic.

– Control prin tranzit baritat la 1–3 luni după intervenție pentru controlarea permeabilității anastomozei, absenței stenozei și evoluției calibrului colonului.

Scanned with OKEN Scanner

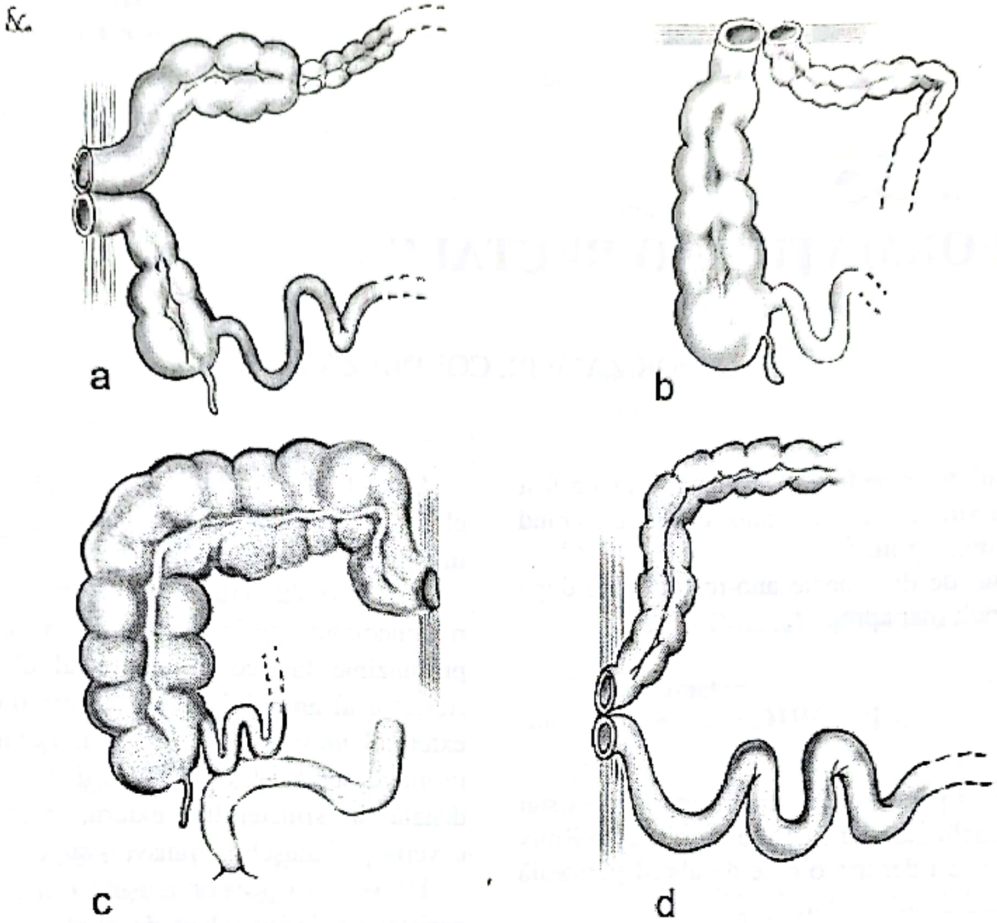

Figura 24.3. Tipuri de colostomii în atrezia de colon.

REZULTATE

Prognosticul vital este legat de acele forme asociate cu multiple malformaţii sau cele în care diagnosticul se pune târziu cu perforaţie şi peritonită.

Anastomozele practicate, în general, au evoluţii favorabile, cu o uşoară dilataţie colică deasupra zonei anastomozei.

BIBLIOGRAFIE

1. Pellerin. D *et al.*, Techniques de chirurgie pediatrique, Ed. Masson, 1978. pg. 328–336.
2. Helardot P, Bienayeme J, Bargy F., Chirurgie digestive de l'enfant, Ed. Doin, 1990, pg. 463–470.
3. Rickam PP., Chirurgie neo-natale, Piccin Editore, Padova, 1970, pg. 349–371.
4. Bareliuc L, Neagu N., Embriologie umană, Ed. Medicală Bucureşti, 1977.
5. Robert M., Manuel de chirurgie pediatrique (Chirurgie viscerale), 1998, pg. 101–108.
6. Sabetay C. (sub redacţia), Patologie chirurgicală pediatrică, Ed. Aius, Craiova, 2004, p. 605–627, Pg. 448–451.
7. O'Neill JA, Grosfeld JL, Fonkalsrud EE, Coran AG, Caldamone A., Principals of pediatric surgery, 2nd Edition Mosby, Year Book, Inc. St. Louis, 2003 p. 587–604.
8. Ashcraft K. W., Holder T. M., Pediatric surgery, W. B. Saunders, 2000, p. 502–510.
9. Zamfir T., Bâscă I., Jianu M., Chirurgie viscerală, urologie şi ortopedie pediatrică, Ed. Ştiinţifică, Bucureşti, 1996.

Scanned with OKEN Scanner

Capitolul 25
MALFORMAȚII ANO-RECTALE

TUDOR ZAMFIR, CORINA ZAMFIR

Termenul de imperforație anală adevărată a fost extins şi la alte malformații ano-rectale, devenind un termen impropriu.

Termenul de disgenezie ano-rectală pare după Stephens mult mai apropiat.

ISTORIC

Preocupări pentru aceste malformații au existat încă din antichitate, dar în 1833 lucrările lui Roux de Brignoles au descris o cale de abord perineală pentru fundul de sac rectal.

Vincent, Heinecke şi Matas au dezvoltat căi de abord perineale cu rezecția coccisului şi chiar al sacrului.

Încercările de a combina căi abdomino-perineale debutează în 1880 prin lucrările lui McLeod, apoi sunt continuate în 1943 de Norris, Rhoads.

Chirurgia modernă a malformațiilor ano-rectale este legată de lucrările lui Stephens (1953) grație disecțiilor foarte fine şi a cupelor seriate pe material necroptic, care au precizat anatomia fundului de sac intestinal, ca şi cea a diverselor elemente ale aparatului sfincterian [1].

EMBRIOLOGIE

În dezvoltarea embriologică menționăm câteva momente importante:

A. *Formarea cloacei, a membranei cloacale şi a perineului primitiv.*

Se produce spre a 4-a săptămână de viață embrionară, când confluența intestinului terminal şi a alantoidei formează cloaca care va primi canalele lui Wolff şi se va prelungi prin intestinul post-anal [2].

Cloaca este închisă în jos prin membrana cloacală didermică (epiblast şi endoblast, mărginite de mezoblast).

Se dezvoltă tuberculul genital, iar din mezenchimul pericloacal se va dezvolta în profunzime fascicolul puborectal al mușchiului ridicător al anusului, o mare parte din sfincterul extern al anusului şi al uretrei, mușchiul transvers profund; spre suprafață se va dezvolta porțiunea distală a sfincterului extern, mușchi bulbo-cavernoşi şi mușchiul transvers superficial.

Dezvoltarea acestor mușchi din mezenchimul pericloacal, independent de evoluția cloacei şi a perineului secundar explică existența lor în toate tipurile de malformații ano-rectale.

B. *Involuția burjonului caudal*

Burjonul caudal conține intestinul posterior şi un masiv mezoblatistic caudal. Spre a 7-a săptămână de viață intrauterină începe a regresa, iar mezenchimul caudal va umple teritoriul mezenchimului postanal şi va forma bureletele cloacal.

C. *Cloazonarea cloacei*

Se produce în a 8-a săptămână de viață intrauterină [2]. Cloazonarea uro-rectală separă rectul de sinusul uro-genital care va naşte în sus vezica şi în jos uretra la sexul masculin sau vestibulul la sexul feminin, vestibul care va primi uretra.

D. *Perineul secundar*

Cloazonarea uro-rectală în jos atinge membrana cloacală şi o divide în două segmente, unul anterior (uro-genital) şi altul posterior (anal).

Membrana anală izolată este înconjurată de bureletele cloacal care devine burelete anal. În săptămâna a 10-a de viață intrauterină, membrana anală se rupe spontan şi permite comunicarea rectului cu canalul anal.

Scanned with OKEN Scanner

ANATOMIE PATOLOGICĂ. CLASIFICARE

Numeroase clasificări ale anomaliilor ano-rectale au fost propuse de-a lungul anilor; menționăm între acestea și clasificarea prof. dr. Alexandru Pesamosca (1972) [3].

Stephens a prezentat o clasificare bazată pe situația fundului de sac intestinal în raport cu fasciculul pubo-rectal al mușchiului ridicător anal și a diferențiat formele „infralevator anale" care pot fi tratate printr-o operație perineală simplă cu un prognostic foarte bun, de leziunile „supralevator anale" care necesită o rectoplastie complexă și al căror rezultat este întotdeauna necunoscut.

Clasificarea internațională din 1970 a recunoscut și formele intermediare.

O clasificare adoptată de Stephens, Vaysse și Yazbeck distinge următoarele forme(4):

A. FORME ÎNALTE

(supralevatoriene = deasupra ridicătorilor anali), interesând rectul.

1. Atrezia rectală – formă extrem de rară (15 cazuri la 3000 anomalii rectale publicate).

Se prezintă ca o atrezie intestinală banală de origine ischemică, cu două funduri de sac, unul anal și un altul rectal, chiar colic.

2. Agenezie ano-rectală fără fistulă – foarte rară.

3. Agenezie ano-rectală cu fistulă – reprezintă malformația înaltă cea mai frecventă, colonul se termină în fund de sac deasupra planșeului ridicătorului anal și se fistulizează în tractusul urinar sau genital după sex.

a. Sexul masculin – deschiderea fistulei se face în vezică la nivelul trigonului aproape de colul vezical sau în uretra prostatică în vecinătatea lui *Verum montanum*. Diametrul fistulei de 1–2 mm, este insuficient pentru a asigura evacuarea intestinului.

b. Sexul feminin – distingem fistulele recto-vaginale și fistulele recto-cloacale.

Caracterele comune ale formelor înalte:

– sfincter intern absent;

– mușchi ridicător anal normal, anormal ca situație (înaltă și anterioară);

– anomalii de sacru;

– sfincterul extern rămâne discutabil, după Stepens incomplet, hipoplazic [4].

Singurul element utilizabil din aparatul sfincterian rămâne fasciculul pubo-rectal.

De Vries și Pena apreciază că sfincterul extern există totdeauna chiar și în cazul unor malformații ano-rectale înalte [5].

Porțiunea sa profundă este în continuitate cu fasciculul pubo-rectal și formează așa numitul „complex muscular striat". Acești autori recomandă intervențiile pe cale posterioară și remarcă individualizarea din plan superficial în profunzime a trei structuri:

– un fascicul superficial pe fața profundă a tegumentelor;

– un fascicul mijlociu care se inseră în vârful coccisului;

– fibrele posterioare ale ridicătorului anal care se inseră pe fața anterioară a sacrului și coccisului;

– aspectul perineului este variabil (fără relief sau cu o fosetă, sau cu un burjon median).

B. FORMELE INTERMEDIARE

Ele se caracterizează printr-o agenezie anală și un fund de sac rectal orb sau fistulizat, dar cu rapoarte particulare față de ridicătorul anal.

1. Agenezie anală fără fistulă (rectul se termină în contact cu vaginul sau uretra la înălțimea ischioanelor).

2. Agenezie anală cu fistulă (rectul este fistulizat în porțiunea joasă a vaginului sau în vestibul la fetițe, sau în uretra bulbară la băiat).

Caracterele comune ale formelor intermediare:

– absența sfincterului intern;

– mușchi ridicător anal bine dezvoltat;

– sfincter extern probabil mai dezvoltat decât în formele malformative înalte;

– absența semnelor distinctive la nivelul perineului.

C. FORMELE JOASE

Acestea reprezintă adevărate disgenezii anale.

1. Anusul vulvar la fetiță și anusul perineal anterior.

2. Persistența membranei anale.

3. Anusul acoperit complet.

4. Anusul acoperit incomplet cu fistulă ano-cutanată sau ano-vestibulară – reprezintă tipul cel mai frecvent al malformațiilor ano-rectale joase.

Caracterele comune ale formelor joase:

– mușchi ridicător anal normal;

– sfincter intern variabil mai mult sau mai puțin hipoplazic;

– sfincter extern cu o anatomie imprecisă, porțiunea sa profundă fiind normală, pe când

Scanned with OKEN Scanner

porțiunea superficială este redusă la câteva fibre longitudinale.

În general, aparatul sfincterian este suficient de dezvoltat pentru a asigura o continență normală.

D. FORME RARE

Malformații asociate – acestea sunt frecvente și există în 50–60% din cazuri, adesea grave.

1. Cardiopatii (6%).
2. Anomalii gastro-intestinale (atrezii esofagiene, malrotații, hernii diafragmatice etc. – 10%).
3. Malformații urinare – peste 30%.
4. Malformații vertebrale, menționând între acestea malformațiile sacrate [6].

ETIOLOGIA MALFORMAȚIILOR ANO-RECTALE

Stephens apreciază 1 caz la 5000 nou-născuți cu o netă predominență la băieți în 55–65% din cazuri.

Leziunile anale sunt de două ori mai frecvente decât leziunile rectale la sexul feminin, pe când la sexul masculin predomină disgeneziile rectale.

Cauza anomaliilor ano-rectale rămâne necunoscută, iar ereditatea nu pare să intervină în apariția acestora.

CLINICA ȘI DIAGNOSTICUL

Este necesar să afirmăm nu numai existența unei leziuni ano-rectale, ci să precizăm exact și tipul său înaintea oricărei intervenții.

A. ANUSUL DE ASPECT NORMAL

Reprezintă prima eventualitate când anusul are un aspect normal, dar există un tablou de ocluzie intestinală joasă cu un meteorism abdominal important.

Verificăm permeabilitatea anusului cu o sondă.

Putem descoperi existența unei imperforații membranoase.

B. ANUSUL ABSENT SAU ANORMAL

În această situație trebuie să facem diagnosticul diferențial după sex.

La băieți putem întâlni un orificiu perineal minuscul prin care se evacuează meconiu. Aceasta reprezintă posibilitatea existenței unei fistule ano-cutanate.

Examinăm posibilitatea existenței meconiului în urină care ne permite să afirmăm existența unei fistule recto-vezicale sau recto-uretrale, în cazul unei leziuni înalte sau intermediare.

În cazul unei malformații înalte examinăm cu atenție perineul și efectuăm o explorare radiologică după metoda Wangesteen-Rice cu reper metalic.

Figura 25.1. Radiografie abdominală pe gol. Nivele hidroaerice.

Figura 25.2. Radiografie Wangesteen-Rice cu reper metalic.

Scanned with OKEN Scanner

Dacă distanța dintre fundul rectal și reperul metalic este peste 2 cm, avem o malformație ano-rectală intermediară sau înaltă și indicația operatorie este de abord pe cale abdominală sau posterioară; când distanța este sub 2 cm intervenția chirurgicală se poate realiza pe o cale perineală.

Alte investigații care se pot efectua:

– ecografie;

– tomodensitometrie;

– cistografie micțională (în cazul unor fistule recto-vezicale sau rectouretrale);

– puncție transcutanată cu opacifierea eventuală a fundului de sac.

La fetițe, examenul perineului este și mai precis decât la băieți, anomaliile necomunicante, fără evacuare de meconiu la perineu sunt foarte rare.

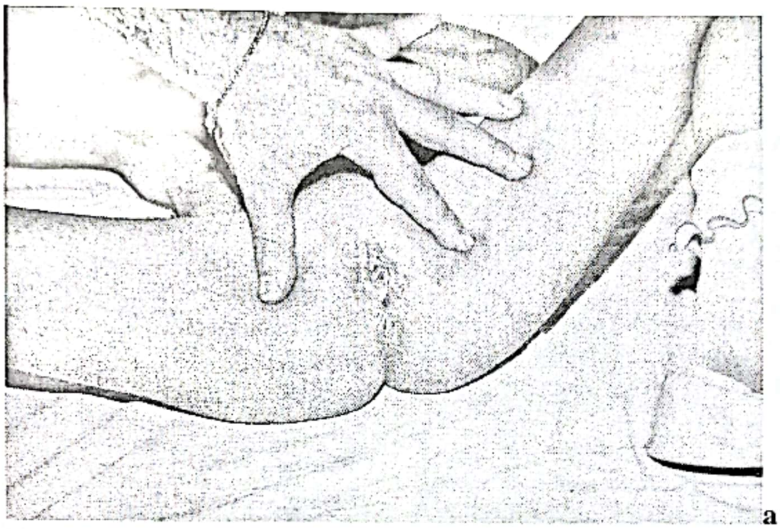

a

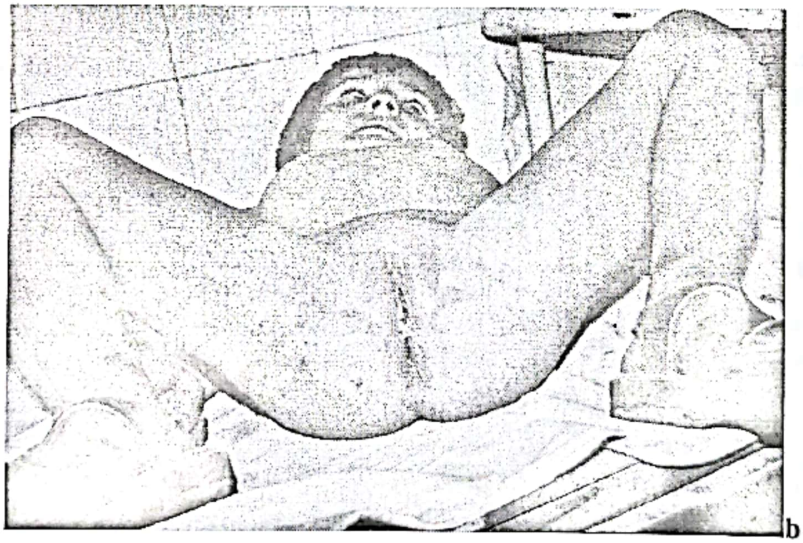

b

Figura 25.3 a,b. Agenezie ano-rectală cu deschidere anormală rect la perineu.

Diagnosticul între o agenezie rectală, o agenezie anală și un anus acoperit complet se fac ca și la băiat.

– În cazul unui orificiu unic situat la nivelul vulvei prin care se elimină urină și meconiu este vorba de o agenezie ano-rectală cu fistulă recto-cloacală sau mai rar recto-vezicală.

– În cazul existenței a două orificii la vulvă, unul uretral și altul vaginal prin care se evacuează meconiu este vorba de o anomalie înaltă sau intermediară de tipul fistulei recto-vaginale.

În sfârșit, existența a trei orificii, unul uretral, unul vestibular și un al treilea prin care se evacuează meconiu reprezintă un anus ectopic anterior perineal sau vulvar.

Scanned with OKEN Scanner

DIAGNOSTICUL MALFORMAȚIILOR ASOCIATE

Între aceste malformații trebuie să investigăm următoarele:

– Malformațiile digestive în condițiile existenței unei simptomatologii digestive.
– Malformații cardiace.
– Malformații urinare.
– Anomaliile de sac.

TRATAMENTUL

PRINCIPII PENTRU FORMELE ÎNALTE ALE MALFORMAȚIILOR ANO-RECTALE

În aceste forme sfincterul intern este absent, sfincterul extern este hipoplazic, iar singurul element normal al aparatului sfincterian îl reprezintă fasciculul pubo-rectal al ridicătorului anal.

După Stephens pentru a da o șansă de a câștiga continența bolnavului este indispensabil a coborî fundul de sac intestinal prin fasciculul pubo-rectal reperat cu grijă și menținut.

Intervenția va comporta trei timpi [7]:
– reperarea fasciculului pubo-rectal;
– eliberarea intestinului și coborârea sa;
– confecționarea neo-anusului cu refacerea sfincterului extern.

METODE

a. Reperarea fasciculului pubo-rectal

Această reperare s-a făcut pe cale abdominală (operațiile lui Santulli, Rehbein, Rhoads – care sunt abandonate, Swenson [8] care a încercat să definească fasciculul pubo-rectal atât pe cale abdominală cât și pe cale perineală pornind de la o incizie posterioară destinată neoanusului).

Stephens [7] a descris primul o cale de abord posterioară, mediană, centrată pe joncțiunea sacro-coccigiană și distinctă de cea a neo-anusului care permite rezecția coccisului și apoi incizia părții posterioare a ridicătorului anal.

Tehnica a constituit un incontestabil progres, a fost mult utilizată, dar nu permite a se vedea fasciculul pubo-rectal, iar reperarea uretrei este dificilă și puțin precisă.

O altă tehnică este cea a lui Pena și de Vries [7] care utilizează de asemenea calea posterioară mediană, dar incizia merge de la un punct al sacrului până la marginea anterioară a zonei alese pentru poziția neo-anusului.

Prin această tehnică se identifică cu grijă diferitele componente ale ridicătorului și sfincterului extern.

Tehnica lui Mollard este o tehnică pe cale perineală anterioară cu pacientul în poziție de decubitus dorsal și gambele suspendate.

b. Eliberarea intestinului și coborârea sa

Formele înalte – această operațiune trebuie efectuată pe cale abdominală. Calea perineală antrenează o distrugere a fasciculului pubo-rectal iar calea sacrată este foarte strâmtă pentru o eliberare suficientă.

Actual, unii autori ca Pena, Vayser, consideră că necesitatea de a elibera intestinul pe cale abdominală este o problemă față de calea sacro-coccigiană care este în general suficientă, fără pericol și se pretează mai bine la ligatura fistulei [9].

Fundul de sac rectal este coborât prin fasciculul pubo-rectal reperat. Pena apreciază că este necesar chiar un modelaj al intestinului pentru a-i reduce calibrul foarte voluminos, în momentul coborârii.

c. Confecționarea neo-anusului

Majoritatea chirurgilor încearcă să introducă pielea în profunzime pentru a reconstitui o schiță de canal anal, pentru a diminua riscurile stenozei, a creşte sensibilitatea şi mai ales a evita ectropionul şi prolapsul anal.

Diverse procedee descrise cu folosirea unor lambouri cutanate şi colice fac ca în continuare ectropionul şi prolapsul să fie întâlnite foarte frecvent.

Apare drept esențial scopul de a realiza un veritabil canal anal cu piele din regiunea perineului, de a invagina printre fibrele sfincterului extern şi mai ales de a sutura cu cât mai puține fire de ață intestinul coborât prin fasciculul pubo-rectal, la fibrele sfincterului extern şi la fața profundă a pielii.

Unul din meritele tehnicii lui Pena este că reconstituie o teacă musculară continuă din regiunea coccisului la piele înapoia intestinului.

Seminarul de Chirurgie viscerală pediatrică de la Marsilia (1997) a stabilit indicațiile tratamentului chirurgical pentru diversele malformații ano-rectale (înalte, intermediare şi joase) [10].

Scanned with OKEN Scanner

În perioada neo-natală pentru o parte dintre malformațiile ano-rectale se impune practicarea unei colostomii, ale cărei scopuri sunt:

– o mai bună recunoaștere preoperatorie a anatomiei malformației și a leziunilor asociate;

– identificarea mai ușoară la un nou-născut a structurilor musculare perineale în vederea prezervării și reconstituirii unei continențe cât mai bune;

– alegerea locului colostomici este legată de recunoașterea nivelului și a complexității malformației;

– o colostomie sigmoidiană autorizează coborârea protejată a unei fistule recto-uretrale sau vaginale;

– o colostomie transversă este indispensabilă în cazul unor fistule înalte sau a unor malformații complexe (cloacă).

Principiile chirurgiei reparatorii a malformațiilor ano-rectale au fost stabilite de către Stephens. Rezervarea fasciculului pubo-rectal al mușchilor ridicători ai anusului reprezintă cheia succesului reparațiilor malformațiilor ano-rectale înalte:

– prezervarea unei vascularizații rectale (un rect ischemic, rigid, coborât sub tensiune nu va putea păstra funcția sa de rezervor);

– prezervarea inervației perineale, rectale și genito-urinare;

– prezervarea structurilor musculare;

– prezervarea fistulei-uretrale sau recto-vaginale;

– ultimul element cheie în reconstrucția unei malformații ano-rectale îl reprezintă constituirea unui canal anal sensibil care să poată să facă o bună diferențiere între gaze și materiile fecale.

Între tehnicile chirurgicale pe care le menționează la momentul 1997 Societatea de Chirurgie Pediatrică franceză, menționăm [11]:

– coborârea rectului pe cale abdomino-perineală;

– coborârea abdomino-perineală;

– coborârea sacro-abdomino-perineală procedeul Stephens;

– coborârea perineală sau abdomino-perineală anterioară procedeul Mollard;

– ano-recto-plastia sagitală posterioară procedeul Pena și de Vrais.

PRINCIPIILE CHIRURGIEI MALFORMAȚIILOR ANO-RECTALE JOASE

Precizarea cercetării fundului de sac intestinal este un factor preponderent în conduita terapeutică pentru a putea diferenția formele joase de formele intermediare.

În malformațiile ano-rectale joase intervenția se face pe cale perineală pură, fără abord mixt ca în formele înalte, fundul de sac intestinal situându-se la maxim 10 mm de marginea ano-cutanată.

Principiul este de a efectua o deschidere a fundului de sac într-un loc accesibil cu obținerea unui calibru suficient de cca 10–12 mm diametru, fără a leza aparatul sfincterian.

În marea majoritate a cazurilor intervenția chirurgicală este practicată în perioada neo-natală, în 24–48 ore, pentru a se evita ocluzia intestinală.

Unele forme cu fistulă perineală largă permit un tranzit intestinal și pot beneficia de câteva ședințe de dilatație în așteptarea unui gest definitiv.

Avantajele corectării chirurgicale în perioada neo-natală sunt multiple:

– risc infecțios minim, meconiul fiind steril;

– corectarea definitivă din primele zile, factor psihologic foarte important pentru părinți.

Se impune de asemenea a se face un bilanț complet al leziunii și al malformațiilor asociate înainte de a practica gestul chirurgical.

Între diversele metode chirurgicale preconizate amintim:

A. ÎN PREZENȚA UNUI ORIFICIU ANAL

1. *Malformații cu fistulă* – acestea sunt cele mai frecvente și aproape constant întâlnite la fetițe. Fistulele perineale care se întâlnesc la cele două sexe pot să fie legate de un anus acoperit, o agenezie anală joasă, fundul de sac de fiecare dată depășind chinga ridicătorilor.

– Operația cut-back a lui Dennis Browne [6].

– Plastia tip Y–V a lui Pellerin [10].

– Tratamentul în doi timpi al lui Pellerin [10].

– Tratamentul într-un timp prin transpoziție anală (Santulli).

– Ano-recto-plastia sagitală posterioară a lui Pena.

2. *Antepoziție anală* – este un caz particular care se întâlnește în special la fetițe.

Tehnicile imaginate sunt variate:

– anoplastie prin lambou de tip Y–V;

– tehnica lui Hendren care constă în a rezeca în aspect de felie de portocală porțiunea de tegument posterior, a elibera peretele anal și a efectua o sutură ano-cutanată, semicircular [12];

– tehnica lui Leape (incizie semicircum-ferențială posterioară cu mic traiect în regiunea mediană).

Scanned with OKEN Scanner

B. ABSENȚA ORIFICIULUI ANAL – MALFORMAȚII FĂRĂ FISTULĂ

Cele mai frecvente tehnici utilizate sunt:
– tehnica Pellerin în Y sau în cruce (Santulli) [10];
– tehnica lui Pena.

Tratamentul malformațiilor joase este simplu, dar necesită cunoașterea exactă a anatomiei și nivelului fiecărei forme de malformație.

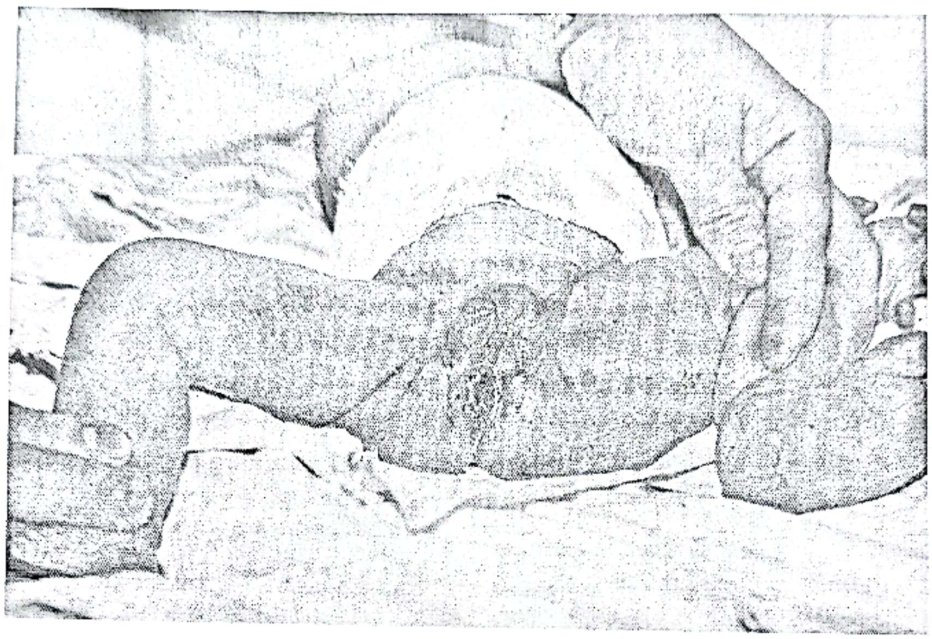

Figura 25.4. Agenezie ano-rectală cu deschidere rect la „furcheta" vaginală.

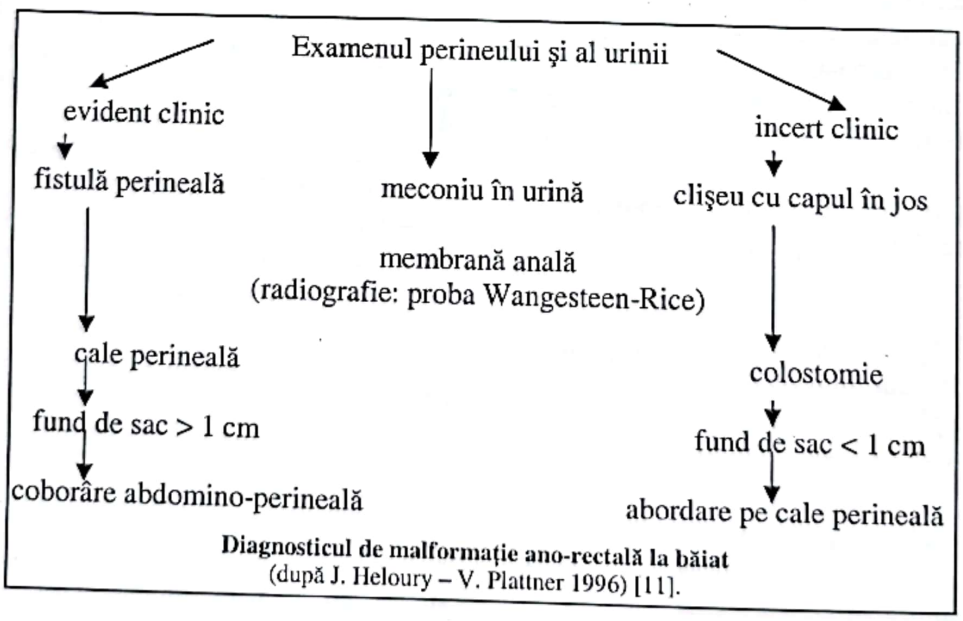

Diagnosticul de malformație ano-rectală la băiat
(după J. Heloury – V. Plattner 1996) [11].

Scanned with OKEN Scanner

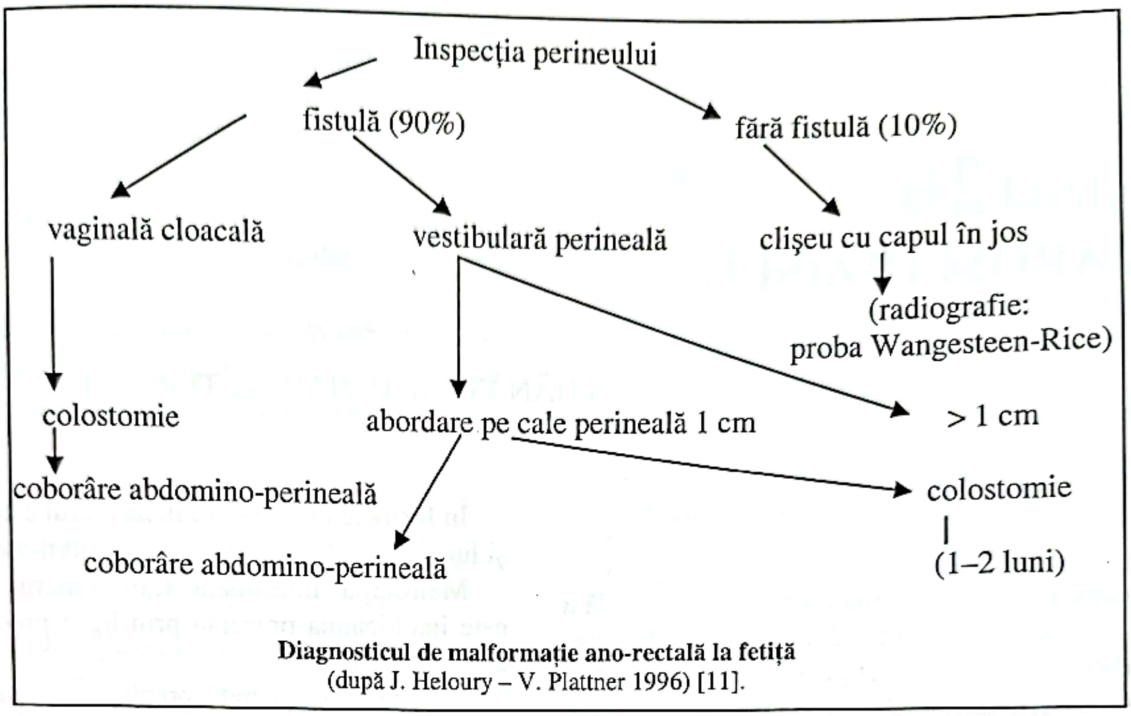

Diagnosticul de malformație ano-rectală la fetiță
(după J. Heloury – V. Plattner 1996) [11].

BIBLIOGRAFIE

1. O'Neill JA, Grosfeld JL, Fonkalsrud EE, Coran AG, Caldamone A., Principals Of Pediatric Surgery, 2nd Edition Mosby, Year Book, Inc. St. Louis, 2003 p. 587–604.
2. Bareliuc L, Neagu N., embriologie umană, Ed. Medicală, Bucureşti, 1977.
3. Vereanu D., Chirurgie infantilă şi ortopedie, Ed. Medicală, Bucureşti, 1973.
4. Fufezan V, Tepeneu P., Chirurgie pediatrică, Ed. Amacord, 1996.
5. Glick P. L., Pearl R., Irish M. S., and Caty M. G., Pediatric Surgery, Secrets Hanley & Belfus, 2000.
6. Ashcraft K. W., Holder T. M., pediatric surgery, W. B. Saunders, 2000, p.473–492.
7. Zamfir T., Bâscă I., Jianu M., Puiu Şt., Chirurgie viscerală, urologie şi ortopedie pediatrică, Ed. Ştiinţifică, Bucureşti, 1996.
8. Swenson O. Pediatric surgery, Meredith Corporation, 1969.
9. Sabetay C. (sub redacția), Patologie Chirurgicală Pediatrică, Ed. Aius, Craiova, 2004, p.465–474.
10. Pellerin. D *et al.*, Techniques de chirurgie pediatrique, Ed. Masson, 1978.
11. Helardot P, Bienayeme J, Bargy F., Chirurgie digestive de l'enfant, Ed. Doin, 1990, p. 573–598.
12. Seminars in Pediatric Surgery, vol. 6, No. 4, Nov. 1997.

Scanned with OKEN Scanner

Capitolul 26
LAPAROSCHIZISUL

PAVEL ȚEPENEU, MARIUS BĂNĂȚEANU, NARCIS ȚEPENEU

DEFINIȚIE. CADRU NOSOLOGIC

Laparoschizisul este o malformație congenitală a peretelui abdominal, un defect parietal paraombilical de dimensiuni cuprinse între 2 și 6 cm, prin care eviscerează organele abdominale (stomac, intestin subțire, intestin gros, vezica urinară, gonade și extrem de rar și porțiuni din ficat) [1].

Termenul de gastroschizis este impropriu, mai mulți autori definindu-l laparoschizis – deoarece prin orificiul paraombilical eviscerează nu numai și nu întotdeauna stomacul ci și alte viscere abdominale.

Cuvântul gastroschizis vine din limba greacă: *gastro* = stomac și *schizis* = despicătură.

Malformația se întâlnește cu o frecvență medie de 1 caz la 7000 de nașteri.

Repartiția pe sexe remarcă o ușoară prevalentă a sexului masculin.

ANATOMIE PATOLOGICĂ

În 99% din cazuri defectul parietal este paraombilical drept și doar în 1% din cazuri paraombilical stâng.

Organele abdominale nu sunt acoperite de peritoneu. Ansele intestinale eviscerate sunt edematiate, de culoare violacee, paretice, acoperite sau nu de o matrice gelatinoasă, fibrinoasă ce determină aderențe.

Aceste modificări ale anselor sunt datorate atât contactului cu lichidul amniotic cât și compresiunii exercitate de marginea orificiului asupra circulației limfatice și de întoarcere venoasă.

Cordonul ombilical este de aspect normal și separat de orificiul paraombilical printr-o punte cutanată normală.

În formele embrionare mezenterul este retractat și lungimea intestinului subțire mult diminuată.

Malrotația intestinală („mezenterul comun") este întotdeauna prezenta prin lipsa procesului de coalescență [2].

Intestinul eviscerat prezintă frecvent zone ischemice (volvulari) sau atrezie.

Holler și colaboratorii (2002) au arătat că activitatea acetilcolinesterazei și a acetilesterazei este scăzută în ganglionii plexurilor mezenterice din tractul intestinal al copiilor cu laparoschizis. Acțiunea meconiului din lichidul amniotic asupra anselor intestinale induce dilatarea lor, îngroșarea pereților și hipomotilitatea.

Ganglionii intestinali nu sunt afectați morfologic de contactul cu lichidul amniotic, afectarea constând în scăderea numărului de ganglioni corespunzători unui plex. Această scădere este considerată factorul etiologic al perturbării contractilității și motilității intestinale la embrionii cu laparoschizis. Fenomenul explică fiziopatologic ileusul paralitic postoperator prelungit (10–21 zile).

Moore și Khalid (1986) au făcut un studiu comparativ pe mai mult de 490 de cazuri din 16 centre de chirurgie pediatrică privind laparoschizisul și omfalocelul concluzionând [2]:

– în laparoschizis malformațiile intestinale (stenoze, atrezii, infarcte, perforații, volvulus) au fost mult mai frecvente decât in omfalocel;

– două treimi din malformatiile jejuno-ileale sunt atrezii sau stenoze, fiind rezultatul ischemiei și autoamputației prin efect de strangulare a inelului abdominal și a expunerii prelungite în contact cu lichidul amniotic.

Concluziile celor doi autori sunt încadrate în trei sindroame:

1. Sindromul liniei mediane (celosomii medii) incluzând omfalocelul și laparoschizul;

Scanned with OKEN Scanner

2. Sindromul de sub linia mediană (celosomii inferioare) – cu fistule vezico-intestinale, agenezie de colon, imperforație anală, extrofie de vezica urinară și extrofie de cloacă;

3. Sindromul de deasupra liniei mediane (celosomii superioare) – descris de Cantrell, Ravitch, Haller ce include defecte sternale, diafragmatice și cardiace;

4. Sindromul Beckwith – Wiedemann cu macroglosie, gigantism și trisomie 21 (Langdon-Down) se asociază frecvent cu aceste forme de celosomii.

CLASIFICARE ANATOMO-CLINICĂ

Moore (1985) pe o cazuistică personală impresionantă de mai mult de 260 de cazuri a propus o clasificare a bolii după aspectele anselor intestinale

1. Forma embrionară – produsă sub vârsta gestațională de 3 luni, cu modificări majore ale viscerelor abdominale datorită contactului prelungit cu lichidul amniotic.

2. Forma fetală – survenită la mai mult de 3 luni de evoluție gestațională ce diferă de cea embrionară prin modificări minime ale organelor abdominale, cu aspect cvasi-normal.

Figura 26.1. Aspect intraoperator – laparoschizis formă fetală.

ETIOPATOGENIE

S-au elaborate diverse teorii, inclusiv a unei origini comune a laparoschizisului cu omfalocelul.

Collins și Schumacher (1970) presupun că laoparoschizisul se datorează rupturii intrauterine a sacului care acoperă omfalocelul.

Show (1986) explica etiopatogenia bolii pornind de la localizarea paraombilicală dreaptă a defectului parietal, susținând că între a 28-a și a 30-a zi de sarcină se produce regresia arterei ombilicale drepte cu instalarea unei arii de minimă rezistență a peretelui abdominal și eviscerația intestinului înainte de fixarea sa în cavitatea abdominală.

Figura 26.2. Laparoschizis – formă embrionară.

Watkins (1965) descrie laparoschizisul ca o formă particulară de omfalocel.

Kuch și Lambrecht (1989) consideră boala ca rezultat final al ruperii unui omfalocel mic și nu o malformație distinctă.

Grey și Skandalakis (1972) arată că defectul parietal este legat de o lipsă de migrare a celulelor miotonice ce invadează splahno-pleura embrionară, rezultând o diastază a mușchilor drepți abdominali [3].

În esență se consideră că principala cauză în determinismul laparoschizisului este defectul de mezodermizare ca și în cazul omfalocelului și a altor defecte congenitale de perete abdominal (celosomii) [4].

DIAGNOSTIC

A. DIAGNOSTIC PRENATAL

Nivelul seric matern și cel amniotic de alfafetoproteina (AFP) sunt foarte crescute (mai crescute decât in omfalocel) datorită contactului mai prelungit al anselor intestinale cu lichidul amniotic.

Întârzierea creșterii intrauterine (ICIU) are loc la 35–75% din cazuri fiind secundară pierderii nutriționale prin ansele expuse [5].

Scanned with OKEN Scanner

Aproximativ 48% din cazurile cu laparoschizis au deficit ponderal în raport cu vârsta gestaţională. Faptul se confirmă şi pe cazuistica clinicii noastre (> 60% prezintă prematuritate sau dismaturitate).

Examenul ecografic este de mare importanţă pentru stabilirea diagnosticului prenatal – fiind o metodă neinvazivă ce poate evidenţia un defect abdominal complet sau a unor anse intestinale libere în lichidul amniotic. Cavitatea abdominală a fetusului poate fi examinată după a X-a săptămână [6].

Din a 13-a săptămână se produce reintegrarea intestinului fetal în cavitatea abdominală, astfel se poate decela un defect parietal abdominal [7].

Prin ecografie fetală transvaginală, diagnosticul se poate stabili chiar şi înainte de 12 săptămâni de gestaţie.

Examinările prenatale pot evidenţia cu acurateţe diferenţele dintre laparoschizis şi omfalocel. În cazul laparoschizisului, ansele evidenţiate în lichidul amniotic sunt fără sac membranar iar in al doilea caz există un sac membranar care acoperă viscerele.

Măsurarea diametrului biparietal, a lungimii femurului aduc informaţii asupra creşterii fătului. Studiul volumului viscerelor herniate şi măsurarea diametrului abdominal poate anticipa o diminuare a capacităţii de acomodare a cavităţii abdominale şi o posibila reparaţie secundara a peretelui abdominal. În concluzie, utilizarea pe scară largă a examinării ecografice face posibilă obţinerea unui diagnostic prenatal clar – cu pertinentă consiliere a aparţinătorilor şi a planificării masurilor de management perinatal şi a modului de naştere (operaţie cezariană).

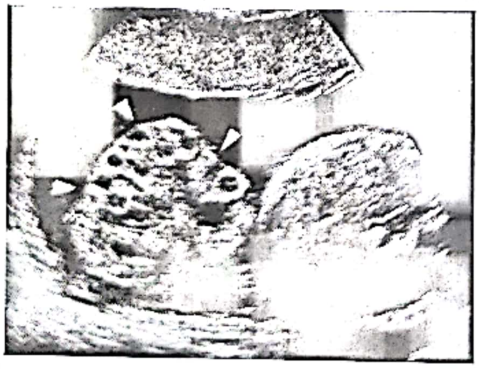

Figura 26.3. Laparoschizis – ecografie prenatală la 30 săptămâni de gestaţie.

Prin imagistica RM (IRM) se poate evidenţia clar anatomia fetală şi afectările malformative. Deşi IRM a fost folosit şi în trecut pentru depistarea unor anomalii fetale, utilitatea sa a fost foarte limitată de mişcările fetale, fiind necesară o sedare a mamei şi a fătului. Popularitatea recentă a IRM este legată de dezvoltarea unor tehnici ultrarapide de fast-spin-echo. Aceste tehnici au avantajul reducerii artefactelor date de mişcările fetale, obţinându-se imagini în mai puţin de o secundă fără degradarea lor [8].

B. DIAGNOSTICUL POSTNATAL

Este destul de uşor de precizat – simpla inspecţie a anselor intestinale eviscerate, printr-un orificiu paraombilical stabileşte diagnosticul pozitiv. Defectul parietal are 2–6 cm lungime, ax paramedian. Între defect şi cordonul ombilical rămâne o lamă de perete abdominal indemn[9].

DIAGNOSTIC DIFERENŢIAL

Se impune doar cu omfalocelul cu membrane rupte.

În laparoschizis cordonul ombilical este normal şi nu există sac herniar [10].

În omfalocel viscerele herniază în baza cordonului ombilical.

TRATAMENT

A. TRATAMENTUL PRENATAL

Există controverse legate de momentul optim al naşterii (la termen sau înainte de termen) precum şi a modului de a naşte (naştere normală sau operaţie cezariană) [11].

În general dilatarea marcată a anselor intestinale este o indicaţie majoră pentru inducerea naşterii înainte de termen. Pentru a determina maturitatea pulmonară în vederea alegerii momentului optim pentru naştere şi pentru supravieţuirea fătului se recurge la măsurarea raportului între lecitina şi sfingomielina din lichidul amniotic prelevat prin amniocenteză [12].

Tratamentul *„in utero"* constă în încercări de a diminua efectul nociv al lichidului amniotic asupra anselor intestinale. Astfel, se încearcă o scădere a concentraţiei meconiului din lichidul amniotic lucru care se poate realiza prin două metode [13]:

Scanned with OKEN Scanner

1. Extracția unei cantități de lichid amniotic și înlocuirea sa cu ser fiziologic 9‰ – amniotransfuzie.

2. Instilarea de ser fiziologic 9‰ pentru a dilua lichidul amniotic – amnioinfuzie.

B. TRATAMENTUL POSTNATAL

Nou-născutul cu laparoschizis reprezintă o mare urgență chirurgicală.De promptitudinea cu care se va interveni chirurgical va depinde in mare parte soarta nou-născutului. Timpul optim de intervenție chirurgicală este de max. 6 ore de la naștere [14].

Rezolvarea chirurgicală trebuie făcută într-un centru de chirurgie pediatrică – chirurgie neo-natală competent, cu dotări corespunzătoare și cadre medicale supraspecializate pentru aceasta patologie Naşterea cezariană domină în rândul femeilor cu această afecțiune. În fața unui diagnostic stabilit prenatal se va mobiliza o echipă complexa de medici: obstetricieni, neonatologi, chirurgi pediatri și ATI. Nou-născutul va fi transportat de la maternitate în secția de chirurgie pediatrică în condiții cat mai propice pentru viitoarea intervenție chirurgicală.

Transportul nou-născutului se va face cu un incubator special, cu o învelire a anselor intestinale eviscerate în câmpuri sterile umede și calde, pentru a se limita pierderile calorice și infecțiile. Trebuie cupat cercul vicios: hipotermie – acidoza-hipoglicemie. Se vor administra antibiotice, vitamina K, reechilibrare hidroelectrolitică și acidobazică în compartimentul ATI [15]. Abordul venos central în vena ombilicală este de elecție în clinica noastră. Se montează sondă nazo-gastrică și sondă rectală pentru decomprimarea tractului digestiv și sonda vezicală pentru golirea vezicii urinare și monitorizarea diurezei. Irigoclisma cu 1% acetilcisteină va facilita reintegrarea anselor în cavitatea abdominală.

Obiectivul prioritar este introducerea viscerelor în cavitatea abdominală, procedeul chirurgical de închidere abdominală primară fiind soluția ideală de tratament chirurgical. Dacă presiunea intra-abdominală depășește 25 cm H_2O se va alege alternativa închiderii abdominale secundare și anume protezarea cu Silastic, Goretex, Silo-bag sau alte materiale sintetice sau biologice. Aceste procedee permit reintroducerea graduală a viscerelor în cavitatea abdominală.

C. TRATAMENTUL CHIRURGICAL

Nou-născutul cu laparoschizis este adus de urgență în sala de operație cu efectuarea unei toalete minuțioase și repetate a viscerelor. Se va controla cordonul ombilical care în laparoschizis este normal și se vor ligatura cele două artere ombilicale și uraca. În clinica noastră de elecție se cateterizează vena ombilicală, abord venos central direct in ficat, recesul Rex și apoi în venele suprahepatice. Abordul venos central se menține de obicei pentru nutriție parenterală totală (NPT) în jur de 7 zile dar in cazuri complicate se poate menține chiar 2–3 săptămâni [16].

Dacă orificiul paraombilical este mic, se va lărgi cu o incizie transversală nu longitudinală. Sunt proscrise tehnicile de lărgire a cavității abdominale prin incizie xifo-pubiană. Se va lărgi cu atenție orificiul în sens transversal numai pentru reintroducerea viscerelor în cavitatea abdominală. Pentru mărirea cavității abdominale se vor efectua două manevre foarte importante:

– incizia fasciei musculare xifo-pubiene – pe deget (procedeul J.G. Raffensperger);

– dilatarea manuală a cavității abdominale (stretching) fără a fi intempestivi și fără a rupe fibrele musculare, fapt care ar genera atonie musculară și dificultăți respiratorii. După dilatarea manuală a tegumentului și a musculaturii abdominale antero – laterale se va închide tegumentul. Astfel va rezulta o eventrație (ventral hernia) care se va rezolva chirurgical după vârsta de 1–1,5 ani, în funcție de dezvoltarea copilului.

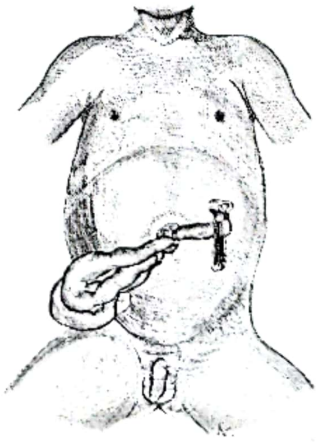

Figura 26.4. Laparoschizis – aspect clinic.

Scanned with OKEN Scanner

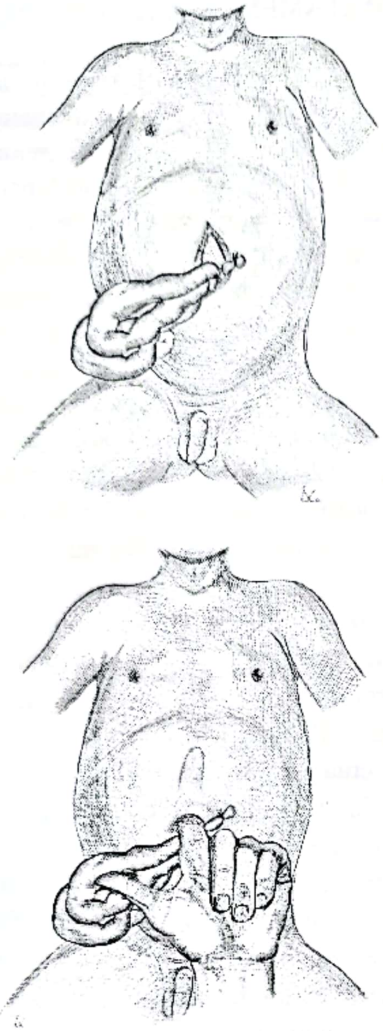

Figura 26.5. Laparoschizis – lărgirea orificiului paraombilical prin *stretching*.

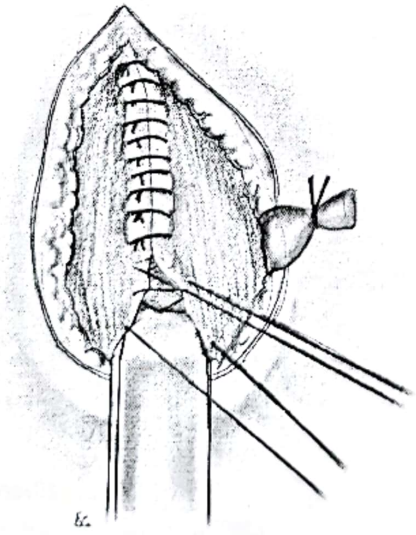

Figura 26.6. Laparoschizis – închidere primară.

Dacă nou-născutul este viguros, cu greutate normală la naştere şi prezintă o ventilaţie bună, se va suprima sonda de ventilaţie oro-traheală. În caz contrar se va menţine protezarea prelungită a funcţiei respiratorii cu nou-născutul curarizat.

Factorii care limitează închiderea abdominală primară sunt: mărimea defectului şi malformaţiile asociate. Defectele ce depăşesc 5–7 cm în diametru sunt adesea asociate cu eviscerația ficatului. Repoziţionarea intempestivă a organelor în cavitatea abdominală poate induce creşterea presiunii intra-abdominale (peste 25 cm H_2O) cu sindrom compartimental abdominal ce determină insuficienta respiratorie acută restrictivă, comprimarea venei cave inferioare cu edem, cianoza membrelor inferioare şi ischemie renală.

Scăderea fluxului mezenteric poate produce enterocolita necrozantă.

Închiderea abdominală primară este preferată în tratamentul laparoschizisului, dar ea nu poate fi realizată la toţi pacienţii datorită disproporţiei viscero-abdominale sau a altor malformaţii asociate.

În ultimii 15 ani rata închiderilor primare se ridică la 80% din cazuri.

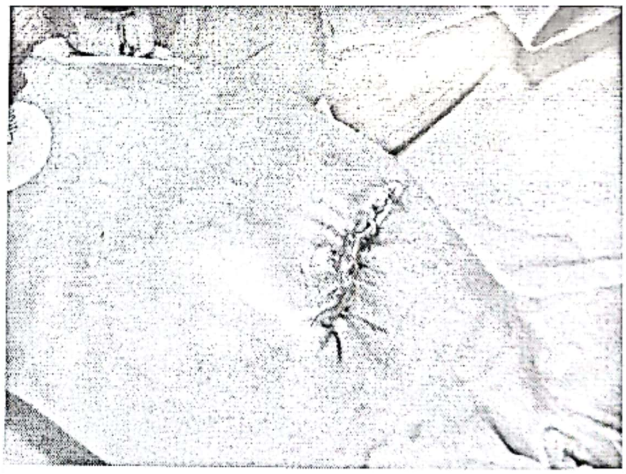

Figura 26.7. Laparoschizis – închidere primară.

Închiderea secundară abdominală se realizează cu ajutorul unor materiale protetice şi necesită operaţii iterative. Materialele protetice folosite sunt Steridrape, Goretex, silastic, dacron, marlex, vicryl, Silo-bag. Pentru procedeul de închidere abdominală secundară se pot utiliza, pe lângă produsele sintetice mai sus menţionate, şi produse biologice (cordon ombilical, membrane amniotice, autografe din piele) [17,18].

Scanned with OKEN Scanner

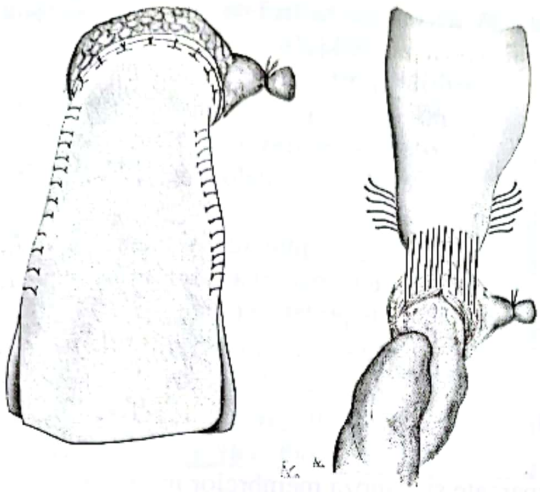

Figura 26.8. Laparoschizis – închidere abdominală secundară cu material protetic.

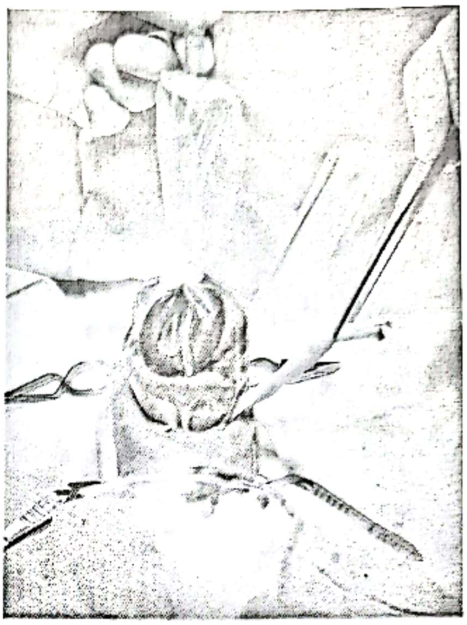

Figura 26.9. Laparoschizis – contenția anselor cu Silo-bag.

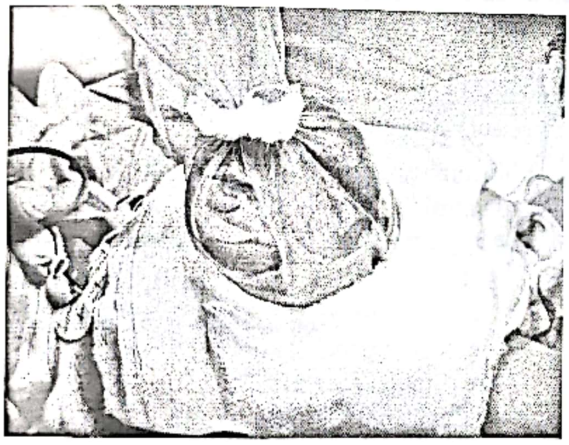

Figura 26.10. Laparoschizis – contenția anselor cu Silo-bag.

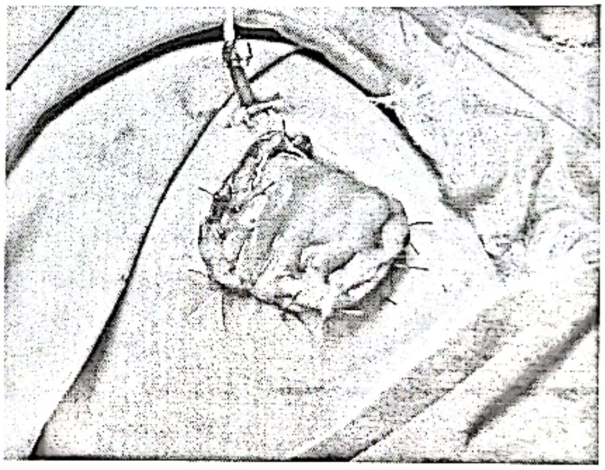

Figura 26.11. Laparoschizis – închidere cu cordon ombilical.

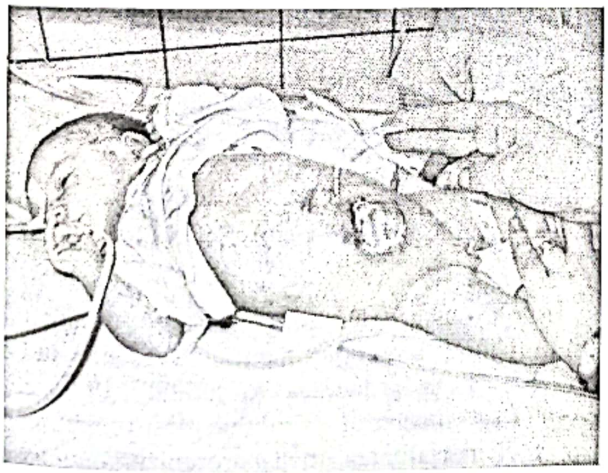

Figura 26.12. Laparoschizis – închidere cu cordon ombilical – aspect la 3 zile postoperator.

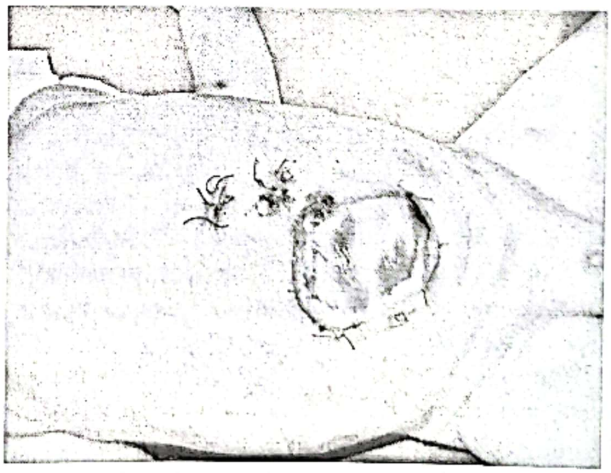

Figura 26.13. Laparoschizis – închidere cu cordon ombilical – aspect la 10 zile postoperator.

Scanned with OKEN Scanner

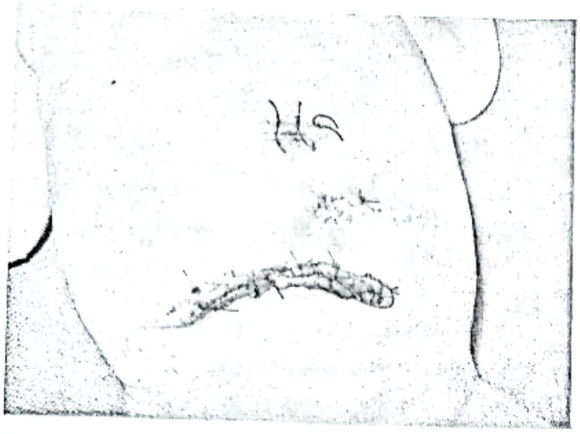

Figura 26.14. Laparoschizis – închidere cu cordon ombilical – Aspect după etapa II.

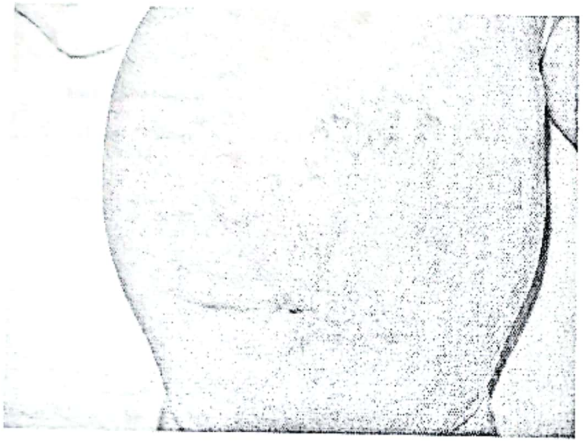

Figura 26.15. Laparoschizis – închidere cu cordon ombilical – aspect la vindecare.

D. TRATAMENT POSTOPERATOR

Nou-născutul necesită monitorizare într-o secție specializată de ATI – neonatalogie cu incubator, cu ventilație asistată, NPT și monitorizare 24h din 24, timp de 3–4 săptămâni [19].

În situația în care, în cazul unui laparoschizis forma embrionară, se diagnostichează o atrezie intestinală se contraindică liza intempestivă a aderențelor și suturile pe un intestin cu pereți inflamați și îngroșați. În acest caz se introduc ansele și se închide abdomenul – închiderea abdominală primară cu NPT (nutriție parenterală totală) timp de 3–4 săptămâni. După lizarea aderentelor intestinale se efectuează o nouă laparotomie – „*second look*", se va găsi și se va rezolva tipul de atrezie, preferabil cu anastomoză termino-terminală. Enterostomiile de derivație tip Miculicz în „țeava de pușca", Bischop-Koop sau Santulli vor fi practicate numai și doar în caz de strictă necesitate tactică și vor fi desființate cât mai repede posibil [20].

Îngrijirile postoperatorii vizează combaterea complicațiilor postoperatorii care pot fi:

– Insuficienta cardio-respiratorie acută – prin creșterea presiunii intraabdominale și ascensionarea diafragmului.

– Infecțiile – expunerea viscerelor la mediul extern prin filiera maternală sau infecții provenite de la materialele protetice (sintetice sau biologice).

– Simfizarea – între materialul utilizat (sintetic sau biologic) și ansele intestinale cu perforații, fistule, necroze, ileus prelungit, eviscerație.

– Obstrucția venei cave însoțite de edeme marcate și cianoza membrelor inferioare.

– Ischemia renală – scăderea fluxului sanguin renal, a filtratului glomerular cu tromboza venei renale și insuficiență renală acută.

– Enterocolita necrozantă – datorită scăderii fluxului mezenteric. Studiile experimentale au arătat că alimentația cu lapte matern, prin aportul de imunoglobuline, poate preveni enterocolita necrozantă. Copiii alimentați cu lapte praf au incidența de 6–10 ori mai mare de a face enterocolită necrozantă decât cei alimentați cu lapte de mamă [21].

E. TRATAMENTUL EVENTRAȚIEI SECUNDARE (*VENTRAL HERNIA*)

Este indicat după vârsta de 1–1,5 ani în funcție de dezvoltarea psiho-somatică a copilului. Diastaza rezultată după închiderea abdominala primară și a inciziei xifo-pubiene a fasciei musculare pe deget trebuie refăcută și închisă anatomic pe linia mediană. Exista numeroase aderențe între piele și viscerele abdominale ce necesită o disecție atentă [22].

O problemă foarte importantă este reconstrucția ombilicului, exact în centrul abdomenului, care nu întotdeauna este o problemă foarte ușoară.

EVOLUȚIE. PROGNOSTIC

În ultimii 25 de ani, dezvoltarea tehnicilor chirurgicale și a compartimentului ATI au avut un rol decisiv in reducerea mortalității în aceste cazuri. La începutul secolului nostru, pe plan mondial mortalitatea în laparoschizis înregistra valori între 80–100%. Mortalitatea se datora, pe lângă gravitatea bolii și malformațiilor asociate

Scanned with OKEN Scanner

destul de frecvent şi a prematurităţii (la > 65% din cazurile prezente în clinica noastră).

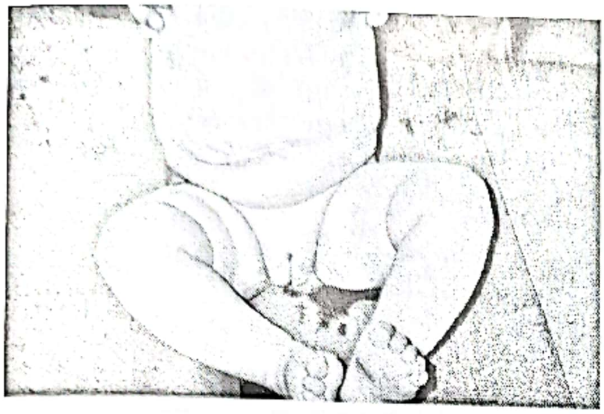

Figura 26.16. Laparoschizis – aspect după cura eventraţiei secundare.

Dacă la începutul secolului nostru mortalitatea prin laparoschizis era de peste 90%, la jumătatea secolului se vorbea deja de o rată dc supravieţuire. Aceasta s-a îmbunătăţit în ultimii 30 de ani la ~ 60% şi apoi la ora actuală la > 90% dintre cazuri.

Evoluţia ulterioară a pacienţilor cu laparoschizis este condiţionată de asocierea sau nu cu alte malformaţii şi cu prematuritatea. Pe termen lung prognosticul este foarte bun, morbiditatea afecţiunilor ce pot fi dobândite sunt similare cu alc populaţiei generale. Problemele datorită cicatricilor abdominale pot fi rezolvate relativ uşor şi nu ridică probleme serioase de evoluţie sau terapie.

BIBLIOGRAFIE

1. Anghelescu N, Tratat de patologie chirurgicală (Gastroschisis – laparoschizis). Banateanu M, Ţepeneu P. p. 2624, 2001.
2. Moore T, Khalid N., An international survey of gastroschisis and omphalocele (490 cases), 1. Ped Surg Int 1:46109,1986.
3. Gray, Skandalakis, Embryology for surgeons, the embriological basis for the treatment of congenital defects, 1972.
4. Dehner L P., Pediatric surgery, pathology, 1991.
5. Banateanu M, Ţepeneu P, Lazea St., Gastroschisis, laparoschisis terapeutic aspects and results. 16th International congress of pediatric surgery, 21–23 Octomber 2004, P. Braşov, Romania.
6. Baerg J, Kaban G,Tonita J *et al.*, (2003), Gastroschisis: a sixteen year review, J Pediatr Surgery 38: 771–774.
7. Dilorenzo M, Yazbeck S, Ducharme J., Gastroschisis: a 15 years experience. J Ped Surgery 22:710,1987.
8. Oldham K.T., Colombani P.M., Foglia R.P., Surgery of Infants and Children-Scientific Principles And Practice, Lippincott-Raven,2005, capitolul 69.
9. Fufezan V, Tepeneu P., Chirurgie pediatrică. 1996.
10. Hofmann- Kap- Herr S., Gastroschisis and omphalocele. Ped Surgery p. 61–62, 1996.
11. Raffensperger J., Swenson's pediatric surgery, fifth edition Chicago, 1991.
12. Khan A N., Gastroschisis. June 30, 2004.
13. Khan A N, Thomas N., Gastroschisis. June 25, 2003.
14. Luck S, Sherman J, Raffensperger J, Goldstein I., Gastroschisis in 106 consecutive newborn infants. Surgery 98:677,1985.
15. Prem Puri, Michael E Hollwarth, Pediatric Surgery, Springer Verlag 2006.
16. Swenson O., Pediatric surgery, fourth edition. Chicago 1987.
17. Schlatter M, Norris K, Uitvlugt N *et al.*, Improved outcomes in the treatment of gastroschisis using a preformed silo and delayed repair approach. J Pediatr Surg, 2003, 38:459–464.
18. Schuster S., A new born method for the staged repair of large omphaloceles. Surgery gynecology obstet. 125: 837-850,1967.
19. Schwartzberg S, Pokorny W, Mc Gill C, Masberg F., Gastroschisis and omphalocele. Am J Surg 144:650, 1982.
20. Vier E., Congenital wall defects. Oct 14, 2003.
21. Weber T, Fishman S., Abdominal wall defects. Chir opin pediatr, 2002.
22. Zamfir T., Chirurgie pediatrică. 1998.

Scanned with OKEN Scanner

Capitolul 27
OMFALOCELUL

ŞTEFAN LAZEA, PAVEL ŢEPENEU, NARCIS ŢEPENEU

DEFINIŢIE

Omfalocelul este un defect median al peretelui abdominal anterior, situat la nivelul regiunii ombilicale, care este ocupată de un sac translucid format din peritoneu, membrană amniotică şi gelatina Wharton, în care herniază viscere abdominale parenchimatoase şi/sau cavitare.

ISTORIC

Prima descriere detaliată a leziunii şi menţionarea gravităţii acesteia i-a fost atribuită lui Ambroise Pare (1634). În 1873 Visick reuşeşte prima vindecare a unui omfalocel cu membrană ruptă. Ahlfeld introduce în 1899 tratamentul conservator al omfalocelului (pansamente cu alcool) iar Grob iniţiază în 1957 tratamentul conservator prin badijonări cu mercurocrom [1].

Datorită unor procedee mai vechi de mobilizare tegumentară multe dintre omfalocelele mari au devenit operabile. Dudrick introduce în 1965 nutriţia parenterală totală; în acelaşi timp apar primele aparate de ventilaţie asistată pentru nou-născuţi, evenimente ce au contribuit la scăderea semnificativă a mortalităţii.

Introducerea materialelor sintetice (teflon în 1967 de către Schuster apoi silastic în 1969 de către Allen şi Wren) în tratamentul omfalocelului gigant a reprezentat o mare realizare terapeutică.

NOŢIUNI DE EMBRIOLOGIE

La început embrionul este alcătuit din două foiţe, una în exterior (ectodermul) şi alta în interior (endodermul) din care se dezvoltă epiteliul intestinal şi glandele anexe. Între ele se găseşte un ţesut moale, mezodermul, care în luna a 3-a se clivează în două lame: somatopleură parietală (ce dublează ectodermul) şi splanhnopleura viscerală (care se alipeşte endodermului). Se formează astfel cavitatea celomică, care după apariţia diafragmului se divide în cavitatea pleurală şi cavitatea peritoneală.

În primele 6 săptămâni, embrionul este alimentat din sacul vitelin prin canalul omfaloenteric, care, trecând prin ombilic, uneşte intestinul primitiv cu acest sac. Ulterior încep să funcţioneze vasele alantoidiene, stabilindu-se astfel circulaţia feto-placentară. Cavitatea abdominală se va mări progresiv şi va cuprinde treptat ansele intestinale şi ficatul. Astfel, la 3 luni la nivelul peretelui abdominal anterior embrionul mai are persistent doar orificiul ombilical.

Pe laturile coardei dorsale şi a măduvei spinării, în vecinătatea protovertebrelor, apar miomerele din care se va dezvolta musculatura striată. Aceste miomere trimit prelungiri spre partea laterală şi ventrală a embrionului, şi au tendinţa de a se uni cu cele de pe partea opusă la nivelul liniei mediane. Mezodermizarea creează peretelui abdominal primitiv musculatura, aponevroza şi vasele, asigurându-i vitalitatea după naştere.

Datorită acestui proces de miovascularizaţie, ectodermul primitiv, redus la un epiteliu de tip amniotic, se transformă în tegument cu derm, ţesut conjunctiv, vase şi nervi, formând planurile musculoaponevrotice ale peretelui abdominal. Ectodermul şi epiteliul intestinal primitiv primesc musculatura, vasele şi nervii, formându-se astfel peretele complet al intestinului care apoi este acoperit de peritoneu.

Oprirea procesului de mezodermizare în vecinătatea ombilicului duce la apariţia defectului de închidere a peretelui abdominal anterior. În

Scanned with OKEN Scanner

această zonă ansele intestinale şi o porţiune din ficat pot rămâne în afara cavităţii abdominale, acoperite doar cu o membrană subţire formată din cele două foiţe între care se găseşte un rest din mezoderm (gelatina Wharton).

În mod normal în timpul celei de a 10-a săptămâni de sarcină asistăm la reintegrarea anselor intestinale în cavitatea peritoneală.

EPIDEMIOLOGIE ŞI ETIOPATOGENIE

Incidenţa omfalocelului este de aproximativ 1:5000 nou-născuţi vii. Unii autori au observat o afectare predominantă a sexului masculin, în timp ce alţii raportează o distribuţie egală pe cel două sexe. Nou-născuţii cu omfalocel au o incidenţă crescută a malformaţiilor asociate. Cea mai frecventă malformaţie asociată omfalocelului este malrotaţia intestinala. În peste 50% din cazuri s-au depistat malformaţii la nivelul tubului digestiv, cardio-vasculare, genito-urinare, musculo-scheletale şi ale sistemului nervos central. Frecvent se asociează cu prematuritate[2].

Se pare că malformaţia se datorează opririi în dezvoltare (între 37 şi 52 de zile) de cauză necunoscută ce va genera un defect de fuzionare a plicilor cranială, caudală şi laterale ale peretelui abdominal anterior. Se incriminează un defect de apoziţie a celulelor ectodermului la componenta mezodermică. Această supoziţie ar explica şi incidenţa crescută a malformaţiilor asociate.

La unii copii omfalocelul apare în cadrul sindromului Beckwith-Wiedemann (gigantism, macroglosie, defect ombilical, visceromegalie cu hiperplazia celulelor insulare pancreatice ce poate duce la hipoglicemie neonatală şi convulsii, anomalii faciale). La aceşti copii s-a remarcat o incidenţă crescută a nefroblastomului, neuro-blastomului şi tumorilor adrenocorticale [2].

Alte anomalii cromozomiale observate la unii copii cu omfalocel sunt trisomia 13, 18, 21, sindromul Turner şi sindromul Klinefelter. Prin cariotipare s-a ajuns la concluzia că, de regulă, la pacienţii cu anomalii cromozomiale, în sacul omfalocelului se găseşte doar conţinut intestinal. La pacienţii cu sindrom Down omfalocelul coexistă cu alte anomalii grave cum ar fi atrezia de esofag, atrezia de duoden, malformaţii cardiace şi ale sistemului nervos central.

Când omfalocelul are localizare hipogastrică coexistă frecvent cu extrofia de vezică, fistulă vezico-digestivă, atrezie de colon, anus imperforat, spină bifidă sacrală, mielomeningocel. Frecvent sunt observate duplicaţii apendiculare sau ale colonului atrezic şi sex ambiguu [2].

Localizarea epigastrică a omfalocelului poate să fie o componentă a pentalogiei Cantrell ce include omfalocel, hernie diafragmatică, despicătură sternală, ectopie cardiacă abdominală şi malformaţii cardiace.

ANATOMIE PATOLOGICĂ

Omfalocelul este un defect al peretelui abdominal anterior de dimensiuni variate prin care se exteriorizează din cavitatea peritoneală atât organe parenchimatoase (de obicei ficat) cât şi viscere cavitare (de obicei intestin subţire). Acest defect este lipsit de tegument şi acoperit de membrana amniotică la exterior şi de peritoneul parietal în interior; între aceste straturi găsindu-se un rest mezodermic (gelatina Wharton). Cordonul ombilical se inseră pe această membrană.

Defectul are de obicei diametrul de câţiva centimetri, dar poate să ajungă până la marginea inferioară a arcurilor costale (omfalocel gigant ce poate să conţină ficat, intestin subţire şi gros şi ocazional alte organe intraperitoneale şi chiar retroperitoneale). Viscerele sunt uneori libere în cavitatea sacului, alteori aderente la sac sau între ele. De obicei aderentele sunt parţiale interesând ficatul şi câteva anse intestinale.

Dimensiunile cavităţii peritoneale sunt diminuate (determinate de cantitatea redusă a organelor rămase intraperitoneal), ceea ce va avea drept consecinţă dificultăţi de reintegrare a viscerelor.

CLASIFICARE ANATOMO-CLINICĂ

După dimensiunile defectului parietal omfalocelele se pot clasifica după Gross în:

- forme minore – diametrul mai mic de 5 cm
- forme gigante – diametrul mai mare de 5 cm.

Aitken diferenţiază două tipuri de omfalocele:

- *Tipul I* – baza omfalocelului sub 8 cm, marele diametru al orificiului nu depăşeşte 8 cm, omfalocelul nu conţine ficat.

După momentul în care se produce oprirea în dezvoltare a peretelui abdominal anterior se disting două forme anatomo-clinice de omfalocel:

Scanned with OKEN Scanner

- **Forma embrionară** apare ca urmare a opririi dezvoltării înainte de luna a 3-a. Omfalocelul este acoperit de o membrană ectodermică subțire, transparentă, avasculară dublată numai de gelatina Warton: În interior, în jumătatea superioară, se găseşte ficat neacoperit de capsula Glisson, parenchimul hepatic aderând strâns de fata profundă a sacului. În jumătatea inferioară se găsesc ansele intestinale neacoperite de peritoneu aderente între ele şi la sac.

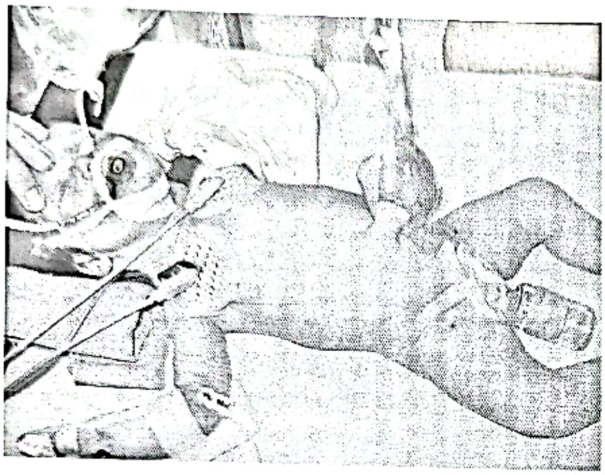

Figura 27.1. Tipul I de omfalocel.

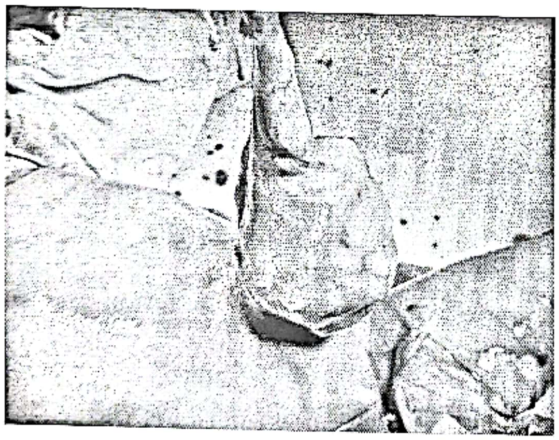

Figura 27.2. Tipul I de omfalocel.

- *Tipul II* – baza omfalocelului peste 8 cm, marele diametru al orificiului peste 8 centimetri, conține ficat.
- **Forma fetală** apare ca urmare a opririi în dezvoltare ce are loc după vârsta de 3 luni (după apariția cavității peritoneale). Sacul omfalocelului este format din membrana amniotică, gelatina Warton şi peritoneul parietal. Ficatul este acoperit de capsula Glisson şi poate să se găsească în sac dar nu este aderent de acesta.

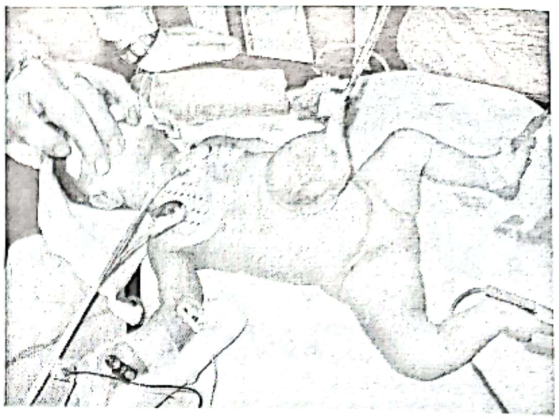

Figura 27.3. Tipul II de omfalocel.

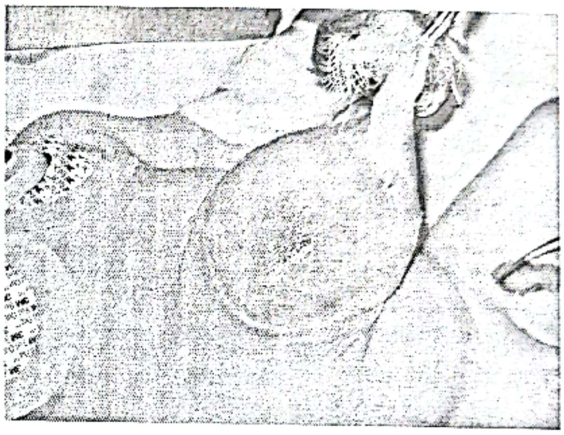

Figura 27.4. Tipul II de omfalocel.

a. **Forma pură de omfalocel** apare ca o tumoră a regiunii ombilicale, sesilă sau pediculată. Această tumoră este acoperită la exterior de membrana amniotică avasculară (transparentă la naştere devine sidefie în următoarele ore datorită desicării), stratul mijlociu este format de gelatina Warton, iar stratul profund de peritoneul parietal. La nivelul membranei se inseră cordonul ombilical. Deşi are o rezistență apreciabilă această membrană se poate rupe ducând la eviscerație şi peritonită.

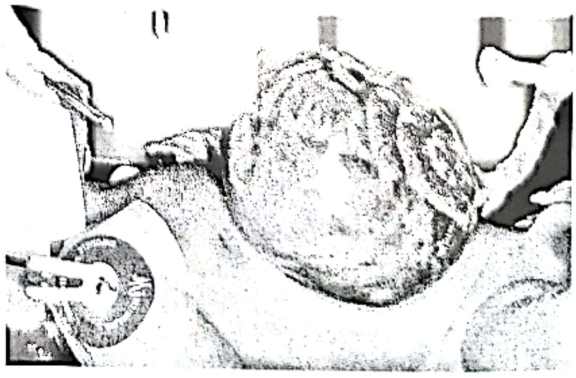

Figura 27.5. Omfalocel – aspect clinic.

Scanned with OKEN Scanner

b. **Forma incompletă de omfalocel** este o leziune de graniță între aplazia peretelui abdominal anterior şi hernia ombilicală. În aceste cazuri învelişul cutanat abdominal poate exista dar incomplet, pielea normală se întinde până la nivelul cordonului ombilical, al cărui punct de implantare este larg, destins şi umplut cu anse intestinale(hernie intracordonală). Porțiunile musculo-aponevrotice nu se unesc pe linia mediană, lăsând între ele o distanță mai mare sau mai mică cu persistența în profunzime a unui inel fibros ombilical mărit de dimensiuni, prin care se pot angaja ansele intestinale.

c. **Forme asociate cu alte malformații** – atrezii de intestin. diverticul Meckel, hernii diafragmatice, fisură velo-palatină, malformații renale, malformații ale membrelor etc.

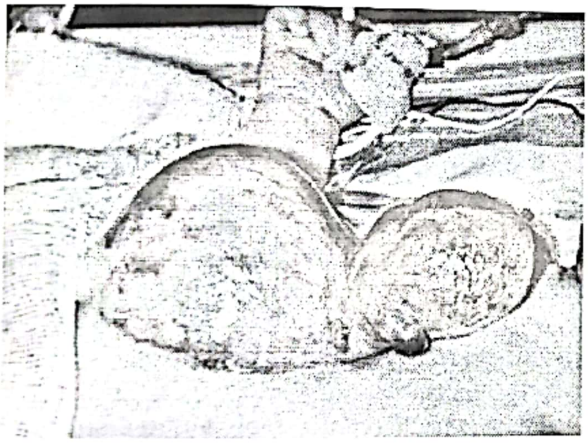

Figura 27.6. Pentalogie Cantrell (omfalocel şi ectopie cardiacă).

FIZIOPATOLOGIE

Impactul fiziologic al omfalocelului este în concordantă cu dimensiunile sale precum şi cu anomaliile asociate.

Nu se cunoaşte dacă hipoplazia pulmonară observată în cazul omfalocelelor gigante este o cauză sau un efect al acestora. Se consideră că defectul abdominal (care poate fi considerat reversul herniei diafragmatice) nu ar trebui să interfereze cu dezvoltarea pulmonară. Dimensiunile mari ale defectului pot avea drept consecință dezvoltarea unui ficat globulos. Până în momentul de față nu au fost semnalate modificări microscopice la nivel intestinal în omfalocelele necomplicate. În cazul omfalocelului rupt, s-a evidențiat inflamația la nivelul seroasei, dar cu funcție intestinală normală.

DIAGNOSTIC

A. DIAGNOSTIC PRENATAL

Malformația se depistează de obicei printr-un examen ecografic, fie de rutină, fie la indicația medicului obstretician care sesizează o discrepanță între vârsta gestațională şi mărimea uterului [3,4].

Ecografia reprezintă o metodă ieftină, non-invazivă şi uşor accesibilă în astfel de cazuri. Ea rămâne în prezent, modalitatea imagistică cea mai utilizată în investigarea prenatală a fătului.

Omfalocelul şi laparoschizisul sunt defecte congenitale, parieto-abdominale, ce pot fi depistate prin dozarea nivelului alfa-fetoproteinei materne. De asemenea nivelul seric al acetilcolinesterazei materne este şi el crescut, fapt explicabil prin proximitatea terminațiilor nervoase cu lichidul amniotic.

Mai rar, malformația se descoperă după o evaluare amănunțită a fătului generată de prezența unor valori crescute ale alfa–fetoproteinei materne.

În prezent utilizarea IRM pentru diagnosticul omfalocelului este limitată. Experiența acumulată în examinarea fetală poate servi la analiza riguroasă a malformației şi precizarea diagnosticului atunci când în urma unui examen ecografic se suspectează un complex plurimalformativ fetal. IRM-ul facilitează managementul perinatal şi ajută în consilierea prenatală a cuplului [5].

În Europa s-a constatat, în urma unor studii multicentrice, o variație regională semnificativă în depistarea ecografică a defectelor congenitale parieto-abdominale (Barisic, 2001).

Această variație reflectă:

- Diferențe legate de echipament şi performanța acestuia
- Diferențe de protocoale *screening*
- Diferențe în funcție de experiența şi rutina ecografistului.

Numărul de nou născuți decedați pare să fie relativ mare, chiar şi în cazurile cu omfalocel izolat, care în general are un prognostic bun.

Deşi este o metodă cu acuratețe şi senzitivitate mare în depistarea şi diagnosticarea malformațiilor fetale ecografia are încă limitele ei. Dintre acestea dependența de experiența şi profesionalismul examinatorului, reprezintă dezavantajul major.

Diagnosticul prenatal ecografic în cazul omfalocelului se precizează atunci când la nivelul liniei mediane a peretelui abdominal anterior, la baza inserției cordonului ombilical, se vizualizează o

Scanned with OKEN Scanner

masă tumorală (de cele mai multe ori cu dimensiuni cuprinse între 2,5–5 cm) conținând viscere abdominale (intestin, stomac, uneori ficat).

Membrana omfalocelului, nu este întodeauna vizibilă.

Gelatina Wharton poate fi detectată ca o lamă hipoecogenă, care delimitează în exterior masa tumorală depistată (sacul omfalocelului).

Cordonul ombilical este ataşat la vârful masei tumorale herniate unde se poate vizualiza şi vena ombilicală. Ascita fetală este frecventă, putându-se evidenția în sacul omfalocelului.

Pot fi de asemeni evidențiate polihidramniosul şi ocazional oligohidramniosul.

Există o serie de semne ecografice care diferențiază un omfalocel de o hernie fiziologică a intestinului primitiv survenită în momentul organogenezei.

O hernie a intestinului primitiv rareori depăşeşte 7 mm în diametru, în timp ce diametrul omfalocelului este mult mai mare. Hernia intestinului primitiv are invariabil un diametru mai mic decât diametrul abdomenului fetal, în timp ce diametrul unui omfalocel poate fi mult mai mare decât diametrul abdominal. O hernie a intestinului primitiv persistă rareori peste 12 săptămâni de gestație.

Diagnosticul prenatal de certitudine a omfalocelului se poate preciza numai după 12 săptămâni de gestație, moment în care organogeneza intestinului primitiv s-a terminat (acesta a suferit procesul de rotație completă în sens invers acelor de ceasornic la 270° diferențiindu-se în intestin subțire şi gros) iar intestinul subțire care s-a dezvoltat până la acel moment extraperitoneal (în vezicula ombilicală), se integrează în cavitatea peritoneală fetală şi hernia fiziologică intestinală dispare.

Un alt diagnostic diferențial, prenatal al omfalocelului se face cu laparoschizisul. Singura caracteristică comună este aceea că ambele malformații au originea la nivelul peretelui abdominal anterior.

Laparoschizisul nu are membrană amniotică proprie de înveliş (protectoare) şi se prezintă ca o masă tumorală cu margini neregulate care aproape niciodată nu conține ficat, imaginea ecografică fiind asemănătoare unui „ciorchine de struguri".

În acelaşi timp laparoschizisul este situat paraombilical drept, cordonul ombilical normal inserat situându-se în stânga defectului.

Ruptura spontană intrauterină a membranei omfalocelului poate să pună uneori probleme de diagnostic diferențial, acest lucru întâmplându-se extrem de rar.

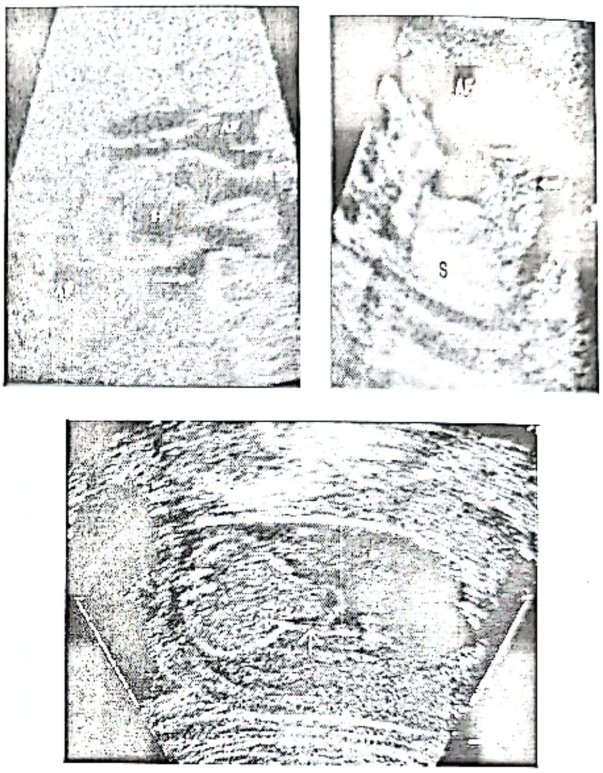

Figura 27.7. Omfalocel – Aspecte ecografice prenatale.

În ceea ce priveşte IRM– ul fetal, dincolo de accesul limitat, acesta nu poate fi utilizat în primul trimestru de sarcină, decât numai dacă există o indicație medicală strictă, fiind necesare informații inaccesibile examenului ecografic. Acuratețea diagnostică a IRM-ului, este superioară ecografiei, în cazurile în care se asociază malformații cerebrale datorită rezonanței mari a țesuturilor moi.

Spre deosebire de examenul ecografic, IRM-ul nu este dependent de personalul care îl efectuează. Imaginea în astfel de cazuri depinde de performanța aparatului precum şi de secvențialitatea aleasă.

Câmpul vizual obținut este mai mare decât în cazul examenului ecografic permițând o orientare anatomică mult mai bună. În acelaşi timp examinarea IRM fetală nu este limitată de obezitatea maternă şi/sau de oligohidramnios.

Mişcările fetale pot face uneori examinarea IRM extrem de dificilă, limitându-i astfel utilitatea.

Scanned with OKEN Scanner

Computer-tomografia tridimensionala îşi poate aduce aportul, evidenţiind prezenta omfalocelului de la vârste gestaţionale mici.

Figura 27.8. CT- scan tridimensional la 9 săptămâni de gestaţie evidenţiind omfalocel.

B. DIAGNOSTIC POSTNATAL

La naştere simpla inspecţie stabileşte diagnosticul pozitiv. Se observă o formaţiune tumorală, de obicei sesilă, ce ocupă regiunea ombilicală, înlocuind peretele abdominal anterior ce lipseşte la acest nivel. Cordonul ombilical este implantat în partea inferioară a sacului. Viscerele conţinute în sac diferă în funcţie de dimensiunile acestuia.

Perimetrul bazei toracelui şi diametrul toracic antero-posterior sunt reduse, posibilitatea reintegrării ficatului sub bolta diafragmatică şi a refacerii peretelui abdominal depinde de raportul dintre dimensiunile bazei toracelui şi ale omfalocelului.

De regulă diametrul defectului parietal este mai mare sau egal cu cel al omfalocelului, uneori în omfalocele mari defectul parietal poate ocupa toată lăţimea abdomenului. Există însă şi cazuri cu diametrul defectului parietal mai mic decât cel al omfalocelului, cu un aspect pediculat al tumorii. În aceste cazuri, prin bascularea tumorii, pot să apară semne ocluzive sau tulburări vasculare prin compresiunea mezenterului.

La cazurile cu defecte mari este necesară evaluarea atentă a eventualelor malformaţii cardiace asociate.

În cazul formelor incomplete de omfalocel diagnosticul poate să ne scape. După câteva zile, odată cu detaşarea ombilicului şi a gelatinei Warton se observă eviscerația unei anse intestinale prin inelul ombilical.

Membrana omfalocelului de dimensiuni mari se poate rupe în timpul naşterii, având drept consecinţă eviscerația anselor intestinale, cu cordonul ombilical ataşat de restul de membrană cu risc de dezvoltare a unei peritonite.

La naştere membrana este suplă, sidefie, transparentă, prin ea observându-se ansele intestinale. După câteva ore (datorită deshidratării devine opacă, cenuşie şi friabilă dacă nu este protejată [4].

DIAGNOSTIC DIFERENŢIAL

A. DIAGNOSTIC DIFERENŢIAL PRENATAL

În primul rând se impune diagnosticul diferenţial cu alte defecte congenitale parietoabdominale, dintre care cel mai frecvent cu laparoschizisul [3, 4].

Şi în diagnosticul prenatal al laparoschizisului, ecografia reprezintă modalitatea imagistică primară utilizată în sarcină, întrucât este o metodă non-invazivă, rapidă şi repetabilă.

Ecografic, următoarele criterii sugerează diagnosticul de laparoschizis:

- Multiple anse intestinale exteriorizate din cavitatea celomică fetală plutind liber în lichidul amniotic.
- Întrucât nu există o membrană amniotică care să le acopere, ansele intestinale se vizualizează ca o masă tumorală cu margini neregulate, situată extracelomic.
- De obicei în afara cavităţii celomice se găsesc intestinul subţire şi gros, uneori stomacul, ficatul, vezica biliară, splina, uterul, anexele şi chiar vezica urinară.
- Pot fi depistate şi semne de ocluzie intestinală, cu multiple anse destinse (intra şi extra celomic) cu un diametru mai mare de 17 mm şi cu un peristaltism crescut. Un diametru intestinal mai mare de 17 mm traduce de obicei o dilataţie intestinală semnificativă, în timp ce un diametru mai mare de 11 mm, se asociază cu un număr crescut de complicaţii digestive postnatale. În cazul ocluziei intestinale intranatale se poate asocia polihidramniosul.
- Prezenţa unui defect parietoabdominal paraombilical drept de cele mai multe ori cu dimensiuni între 2–5 cm.
- Inserţia normală a cordonului ombilical.
- Nu se evidenţiază lichid de ascită.
- Perforaţia intestinală poate fi cauza apariţiilor calcificărilor cu vizualizarea unor pseudochiste mezenterice extracelomice.

Scanned with OKEN Scanner

- Spre deosebire de omfalocel în laparoschizis anomaliile asociate sunt mai puțin frecvente și chiar dacă sunt prezente majoritatea lor pot fi depistate ecografic.
- Doppler-ul color pentru evaluarea circulației mezenterice, a fost utilizat un timp în diagnosticul prenatal al laparoschizisului, dar el aduce puține informații suplimentare privind prognosticul fetal.
- Ecografia 3D, 4D poate fi utilă în *planning*-ul terapiei postnatale.

Și alte anomalii parietoabdominale congenitale se pot confunda cu laparoschizisul, confuzie ce poate fi tranșată numai utilizând un echipament modern, performant:

- **Extrofia de vezică** apare ca o masă tumorală externă bine definită, situată imediat deasupra organelor genitale, simfiza pubiană este dehiscentă, iar inserția cordonului ombilical poate fi uneori anormală.
- **Extrofia cloacală** – masă tumorală anormală, situată sub inserția cordonului ombilical, asociată cu absența vezicii urinare.
- **Hemangiomul cavernos parieto-abdominal** – se evidențiază de cele mai multe ori în jumătatea inferioară abdominală asociindu-se adesea cu sindromul Kippel-Trenaunay-Weber.

B. DIAGNOSTIC DIFERENȚIAL POSTNATAL

În cazul formelor minore, mai ales a celor incomplete, diagnosticul diferențial se face cu hernia ombilicală. Caracteristic pentru omfalocel este lipsa tegumentului la nivelul formațiunii tumorale; tegument care este normal în cazul herniei ombilicale.

Formele rupte de omfalocel se pretează la diagnostic diferențial cu laparoschizisul. Ataşarea cordonului ombilical la restul de sac rupt, precum și aspectul normal al anselor intestinale tranșează diagnosticul în favoarea omfalocelului.

TRATAMENT

A. ATITUDINE TERAPEUTICĂ PRENATALĂ [3,4]

Atitudinea terapeutică prenatală diferă în funcție de dimensiunile defectului, întârzierea în creşterea fătului și malformațiile asociate depistate. La baza terapiei prenatale a omfalocelului stau examinarea ecografică repetată, cariotiparea și explicarea riscurilor implicate de această afecțiune și mai ales de malformațiile asociate.

În cazul depistării malformațiilor asociate cu risc vital se poate indica întreruperea sarcinii, dacă există acordul genitorilor.

În cazul omfalocelului gigant se indică naşterea prin cezariană argumentată prin disocie și nu în scopul de a proteja viscerele herniate. În cazul copiilor cu omfalocel, născuți prin cezariană, rezultatele terapeutice au fost superioare la cei supuși imediat intervenției de corecție a malformației, decât la cei la care a fost necesar transferul în alt serviciu pentru rezolvarea malformației.

Rolul chirurgiei fetale, intra- sau extrauterine, și corecția prenatala a omfalocelului și laparoschizisului este înca discutat în momentul de față, majoritatea autorilor menținându-se rezervați. Riscul avorturilor postoperatorii este foarte mare. În plus este amenințată viața parturientei.

Sfatul genetic este important în conduita terapeutică prenatală.

Rata de recurență a omfalocelului este de mai puțin de 1% în familiile care au avut deja un făt afectat.

În anumite familii omfalocelul este moștenit ca un defect cromozomial, autozomal dominant sau recesiv X-linkat. În aceste familii riscul de recurență este mult mai mare comparativ cu altele.

Depistarea prenatală a unui omfalocel ar trebui să determine un examen ecografic minuțios și atent al fătului pentru a identifica și diagnostica și alte posibile malformații asociate. De asemenea, efectuarea unei ecocardiografii fetale și a cariotipului sunt absolut necesare în asemenea cazuri [6].

Depistarea unor anomalii asociate ce afectează viabilitatea fătului va trebui explicată în detaliu și discutată cu părinții care pot lua decizia întreruperii sarcinii.

Feții cu omfalocel izolat se vor naște într-un centru specializat de referință în chirurgia neonatală.

B. ATITUDINE TERAPEUTICĂ POSTNATALĂ

Omfalocelul este o afecțiune gravă, în lipsa tratamentului adecvat, cu sfârșit letal prin peritonită (în urma necrozei și rupturii sacului).

1. Pregătirea preoperatorie

Începe în sala de naștere.

Tratamentul omfalocelului debutează prin aplicarea unui pansament steril uşor umezit pe sac.

Scanned with OKEN Scanner

Se vor evita pansamentele udate excesiv datorită riscului de hipotermie şi de macerare a membranei. În cazul omfalocelului pediculat, pansamentul va avea şi un rol de stabilizare a acestuia în scopul de a preveni tulburările de tranzit şi circulatorii la nivelul anselor afectate. Transportul nou-născutului se face în decubit lateral.

De importanţă covârşitoare este asigurarea unui mediu termic adecvat în condiţii de incubator pentru prevenirea hipotermiei cu efecte dezastroase asupra conţinutului intestinal herniat în sac.

Se va monta o sondă nazogastrică de aspiraţie pentru a decomprima stomacul şi a preveni distensia intestinului care antrenează dificultăti în reintegrarea conţinutului abdominal. Se poate monta o sondă rectală pe care se pot efectua microclime pentru grăbirea eliminării meconiului, pentru a putea reintegra mai uşor conţinutul intestinal [7].

În cazul omfalocelului rupt este necesară reechilibrarea hidroelectrolitică (pentru aceşti pacienţi necesarul fiind de aproximativ 175 ml\kgcorp\zi). Se va administra antibioterapie profilactică.

În cazul că intuim necesitatea postoperatorie a nutriţiei parenterale totale se va institui un abord venos central în sistemul cav superior (postoperator circulaţia în sistemul cav inferior poate să fie îngreunată).

2. Tratamentul conservator

Are următoarele indicaţii [3,4]:

- omfalocele cu diametrul peste 10 cm cu cavitate peritoneală insuficient dezvoltată;
- omfalocel cu anomalii cromozomiale;
- omfalocel cu malformaţii cardiace severe;
- prematur cu omfalocel şi boala membranelor hialine;
- omfalocel cu hipertensiune pulmonară persistentă;
- omfalocel cu sepsă.

Obiectivele tratamentului conservator sunt prevenirea infecţiei şi rupturii membranei şi temporizarea intervenţiei chirurgicale până ce statusul copilului o permite.

Pentru a produce îngroşarea şi epitelizarea sacului se utilizează aplicaţii locale (de două ori pe zi) cu:

- merbromin (Mercurocrom) 0,25%;
- nitrat de argint 0,5%;
- sulfadiazină argentică (Dermazin);
- povidone-iodine (Betadine);
- Triiodometan-petroleum (Iodoform).

Administrarea de durată a compuşilor iodaţi implică riscul supresiei tiroidiene.

În cazul omfalocelului rupt sacul poate fi acoperit temporar cu membrane amniotice, grefe autologe de piele umană sau grefe heterologe de piele de porc.

Dezavantajele tratamentului conservator sunt reprezentate de:

- riscul ruperii sacului
- riscul infecţiei locale
- spitalizare prelungită (8–10 săptămâni)
- hernie ventrală reziduală uriasă.

3. Tratamentul chirurgical

Este o urgenţă majoră pentru omfalocelele cu membrană ruptă şi o urgentă relativă pentru cele cu membrană integră. În funcţie de dimensiunile omfalocelului şi ale cavităţii abdominale refacerea peretelui abdominal se poate face în unul sau mai mulţi timpi [8].

Omfalocelele cu diametru mai mic de 5 centimetri nu ridică probleme dificile de reintegrare viscerală. Obiectivul intervenţiei este reconstrucţia peretelui abdominal anterior. Se excizează sacul, se ligaturează transfixiant cordonul ombilical, se face inventarul visceral, reintegrarea viscerală şi sutura peretelui abdominal. Reintegrarea viscerală se poate face şi fără excizia sacului cu riscul de a lăsa nediagnosticate eventualele malformaţii congenitale asociate [1,4,5].

În omfalocelele cu ficat extracorporal, cu dimensiuni mai mari de 5 cm, strategia terapeutică este în funcţie de cazul concret. În cazul în care se tentează o integrare viscerală forţată şi o sutură parietală primară, presiunea intraabdominală creşte cu alterarea funcţiei respiratorii şi a întoarcerii venoase.

Pentru evitarea închiderii sub tensiune a peretelui abdominal s-au încercat mai multe procedee chirurgicale. Presiunea intraabdominală se poate monitoriza cel mai simplu prin intermediul tubului nazo-gastric sau prin intermediul sondei Foley intravezicale. Este esenţial ca după închiderea defectului presiunea intraabdominală să se mentină sub 20 mm H_2O.

Procedeul Gross (1948)

Constă în închiderea primară a defectului cu tegumentul mobilizat prin două incizii longitudinale de degajare de pe flancuri fără excizia sacului. Avantajul constă în închiderea primară a defectului, dar cu preţul unei eventraţii. Dezavantajul

Scanned with OKEN Scanner

este imposibilitatea explorării cavităţii peritoneale şi a rezolvării eventualelor malformaţii asociate.

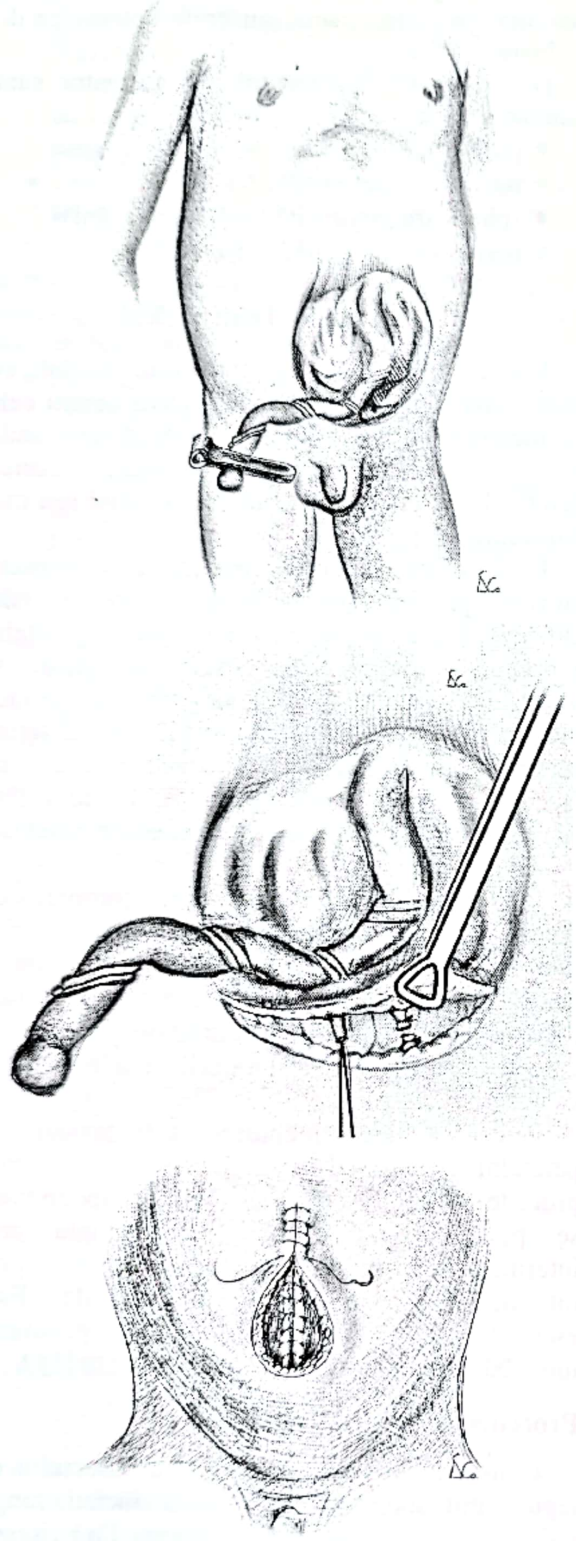

Figura 27.9. Tratamentul chirurgical al omfalocelului prin închidere primară.

Procedeul Pellerin (1959)

Este similar procedeului Gross, diferenţa constând în rezecţia sacului omfalocelului cu explorarea cavităţii abdominale şi posibilitatea de a rezolva malformaţiile asociate.

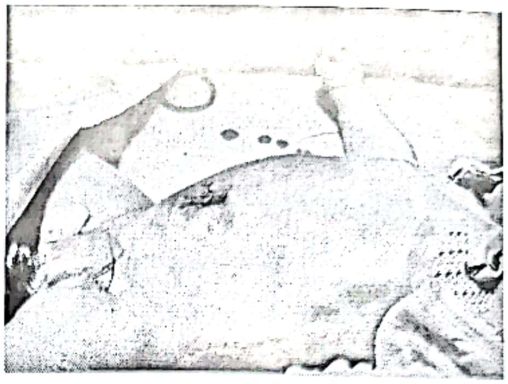

Figura 27.8. Aspect după închidere primara omfalocel tip I.

Figura 27.10. Aspect după închidere primara omfalocel tip II.

În tratamentul omfalocelelor gigante s-au încercat în timp diverse metode. În aceste cazuri avem de rezolvat două probleme esenţiale [4]:

– Introducerea viscerelor abdominale într-o cavitate peritoneală cu o marcată incongruentă viscero-abdominală.

– Rezolvarea defectului parietal abdominal precum şi a eventualelor malformaţii asociate.

În acest scop există mai multe posibilităţi tehnice.

Tehnici protetice

Viscerele conţinute în punga omfalocelului sunt reduse progresiv în cavitatea peritoneală, sub tensiune minimă, defectul parietal abdominal fiind acoperit, ca timp intermediar, cu o membrană sintetică sau biologică.

Aceste tehnici au evoluat în timp, îmbunătăţindu-se o dată cu apariţia unor noi materiale sintetice performante.

În 1967, Schuster prezintă o tehnică de reintegrare progresivă în mai mulţi timpi, folosind un material

Scanned with OKEN Scanner

sintetic inextensibil – teflonul. Acesta prezenta un dezavantaj major: fiind prevăzut cu orificii largi era permeabil pentru germeni, motiv pentru care a fost înlocuit cu silasticul, impermeabil la germeni, fiind în acelaşi timp uşor extensibil şi inert [1].

După dezinfecţia îngrijită a tegumentelor se excizează circular membrana amniotică. Incizia se va prelungi xifo-pubian de o manieră care permite izolarea marginilor drepţilor abdominali, la care se suturează în puncte separate două foite de silastic. După introducerea viscerelor în cavitatea peritoneală sub presiune minimă, cele două plăci se suturează pe linia mediană. Tegumentele, care uneori par a fi în exces, nu trebuie sacrificate, fiind conservate pentru a facilita închiderea definitivă ulterioară. Infecţia fiind principalul inconvenient al metodei, trebuie să ne gândim la prevenirea ei în toate fazele.

Timpii ulteriori ai intervenţiei vor fi realizaţi la nevoie, ori de câte ori silasticul „pluteşte" (la 5–10 zile). Plăcile de silastic se deschid, reintegrăm viscerele cu ajutorul unei valve suple, apoi resuturăm cele două foite în plan sagital. În momentul în care muşchii drepţi abdominali sunt suficient de apropiaţi în cursul ultimei intervenţii, se renunţă la cele două foiţe, refăcându-se peretele abdominal pe planuri anatomice.

Deşi tehnica şi-a adus un aport considerabil la reducerea mortalităţii, ea nu este lipsită de inconveniente: infecţia (reprezintă riscul major al metodei), necesită o reducere rapidă a viscerelor abdominale, cu scurtarea timpilor intermediari şi protecţie cu antibiotice. Este prezent de asemenea riscul subocluziei şi al ileusului prelungit, complicat uneori cu stenoze şi fistule intestinale.

Ca variantă a metodei lui Schuster, în 1974 Allen propune o tehnică simplificată. El nu disecă muşchii peretelui abdominal şi suturează direct la perete, prins în totalitate (peritoneu, muşchi, tegument), o lamă de silastic. Aceasta va fi suturată circumferenţial la marginile defectului, polul superior fiind închis printr-o ligatură, acoperind viscerele, fără nici o tentativă de reducere. Pe măsură ce viscerele se integrează în cavitatea abdominală, coborâm ligatura, fără a fi necesară anestezia.

Ulterior Rebse, la Ljubljana, înlocuieşte silasticul, greu de procurat, cu o simplă pungă de plastic. Metoda este similară cu cea propusă de Allen, şi am aplicat-o şi noi în serviciul nostru, fiind confruntaţi în primul rând cu infecţia [4,15].

În ultimul timp autorii americani au raportat succese remarcabile în tratamentul omfalocelelor mari prin protezarea cu Goretex (poli-tetra-fluoro-etilenă). Succesul său se datorează ratei scăzute a infecţiei, lipsei reacţiilor antigenice, formării reduse de aderente, precum şi unei excelente rezistente pe termen scurt şi lung.

În literatura de specialitate autori ca P.M. Willis şi C.T. Albanese din Serviciul Chirurgical al Universităţii din Pittsburgh publică în 1995 experienţa lor, folosind Goretex-ul pe un lot de 10 nou-născuti cu omfalocel. Departe de a fi perfectă, metoda urmează a fi validată sau invalidată de timp [8].

Tendinţa actuală este de înlocuire a Goretex-ului cu noi membrane sintetice, mai performante, aşa cum este Marlex-ul sau cu membrane biologice: dura mater liofilizat, pericard bovin, xenografă colagenă etc. [14].

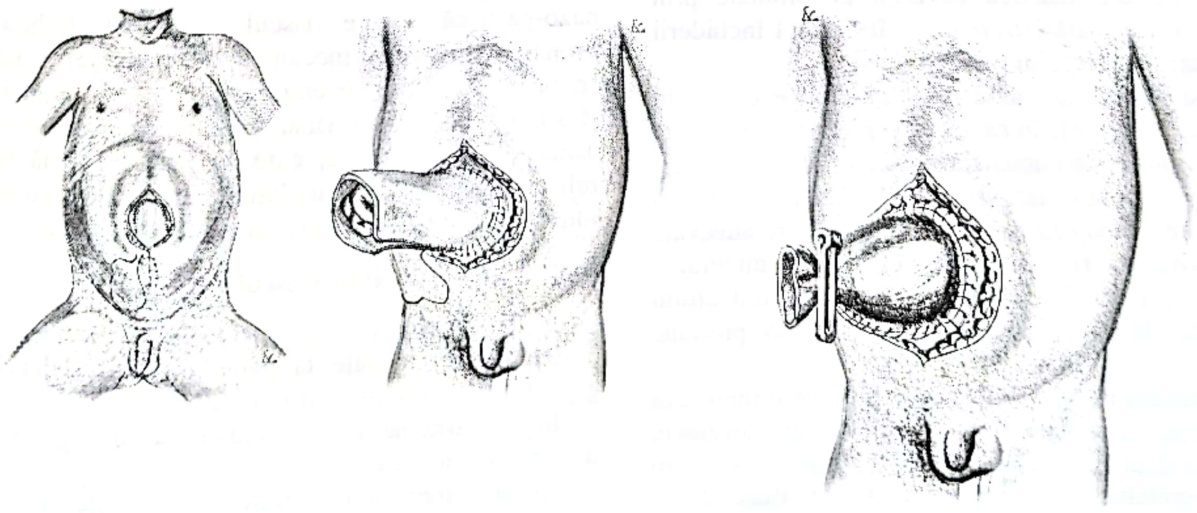

Figura 27.11. Tratamentul chirurgical al omfalocelului gigant prin tehnici protetice.

Scanned with OKEN Scanner

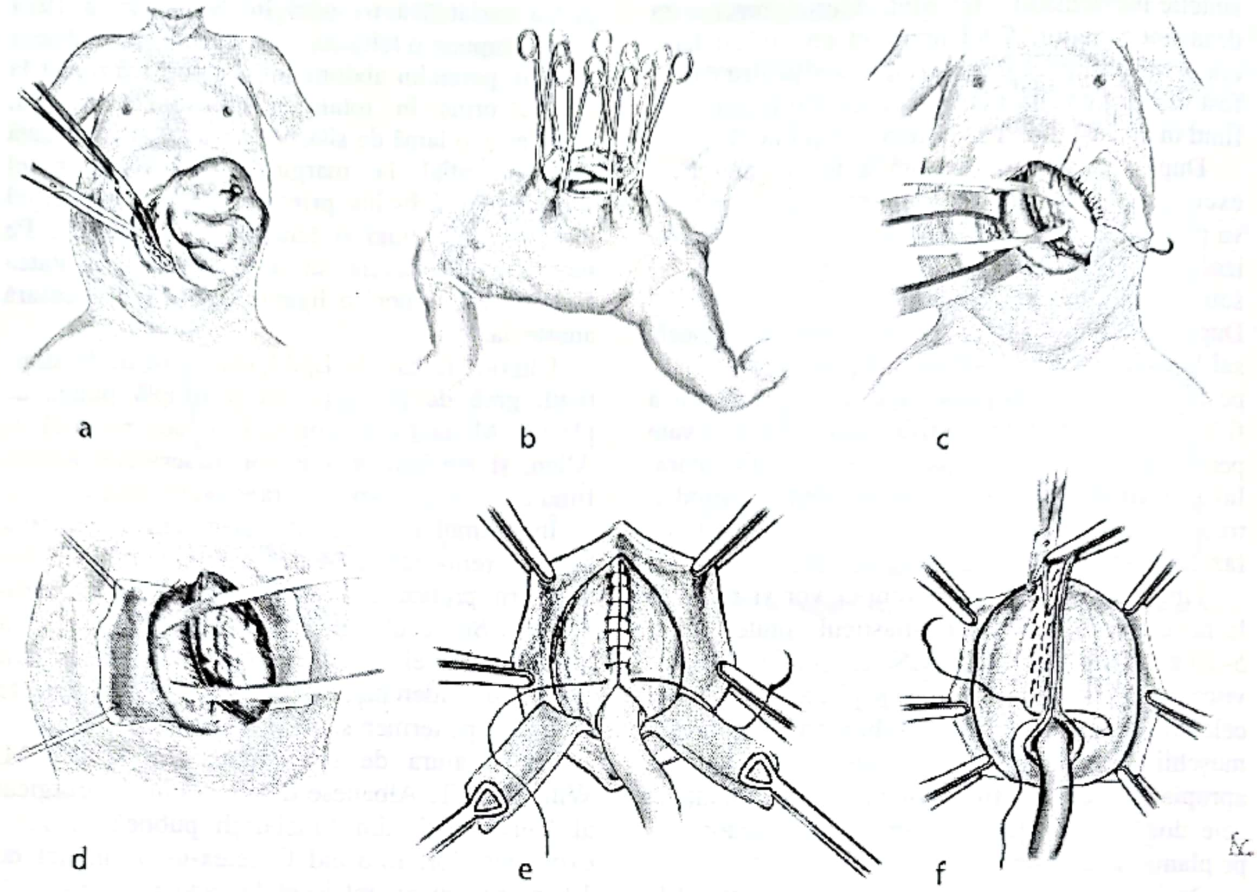

Figura 27.12. Tratamentul chirurgical al omfalocelului gigant prin tehnici protetice

Tehnici chirurgicale care urmăresc mărirea cavității abdominale

Procedeu propus de Raffensperger în 1974, constând din mărirea cavității abdominale prin dilatare manuală (*stretching*), în scopul închiderii primare a defectului parietal.

După excizia membranei amniotice chirurgul introduce degetele în cavitatea peritoneală, executând o tracțiune bidirectională, repetată, asupra structurilor musculo-aponevrotice abdominale. Această manevră permite în majoritatea cazurilor o lărgire adecvată a cavității peritoneale, făcând posibilă integrarea viscerelor și închiderea primară a defectului parietal, fără modificări ale gradienților de presiune postoperator [14].

Metoda nu este lipsită de complicații: pierderea supleței musculare în urma distensiei mecanice, asociată uneori cu tulburări vaso-motorii și edem al peretelui abdominal, ce poate duce la o respirație spontană dificilă. Reintegrarea oarecum fortată a anselor intestinale prin presiune bidigitală, expune la riscul depolisării, urmată de aderențe și perforații.

Incompleta evacuare a meconiului prin sonda nazo-gastrică crește riscul aspirației traheo-bronșice, asistarea mecanică a respirației fiind socotită ca timp esențial al acestei tehnici. Respirația mecanică asistată postoperator, uneori asociată cu curarizare, care se menține până la reluarea supleței musculaturii și a tranzitului intestinal, este considerată un adjuvant esențial.

Tehnica lambourilor musculare

În 1979, Oayama propune o tehnică de închidere a defectelor parietale la pacienții cu omfalocel gigant, folosind lambouri musculare.

În 1984, Marinez utilizează fascia lata în acoperirea defectelor parietale.

Autorii mexicani raportează în iulie 1991 experiența lor folosind lambourile musculare.

Scanned with OKEN Scanner

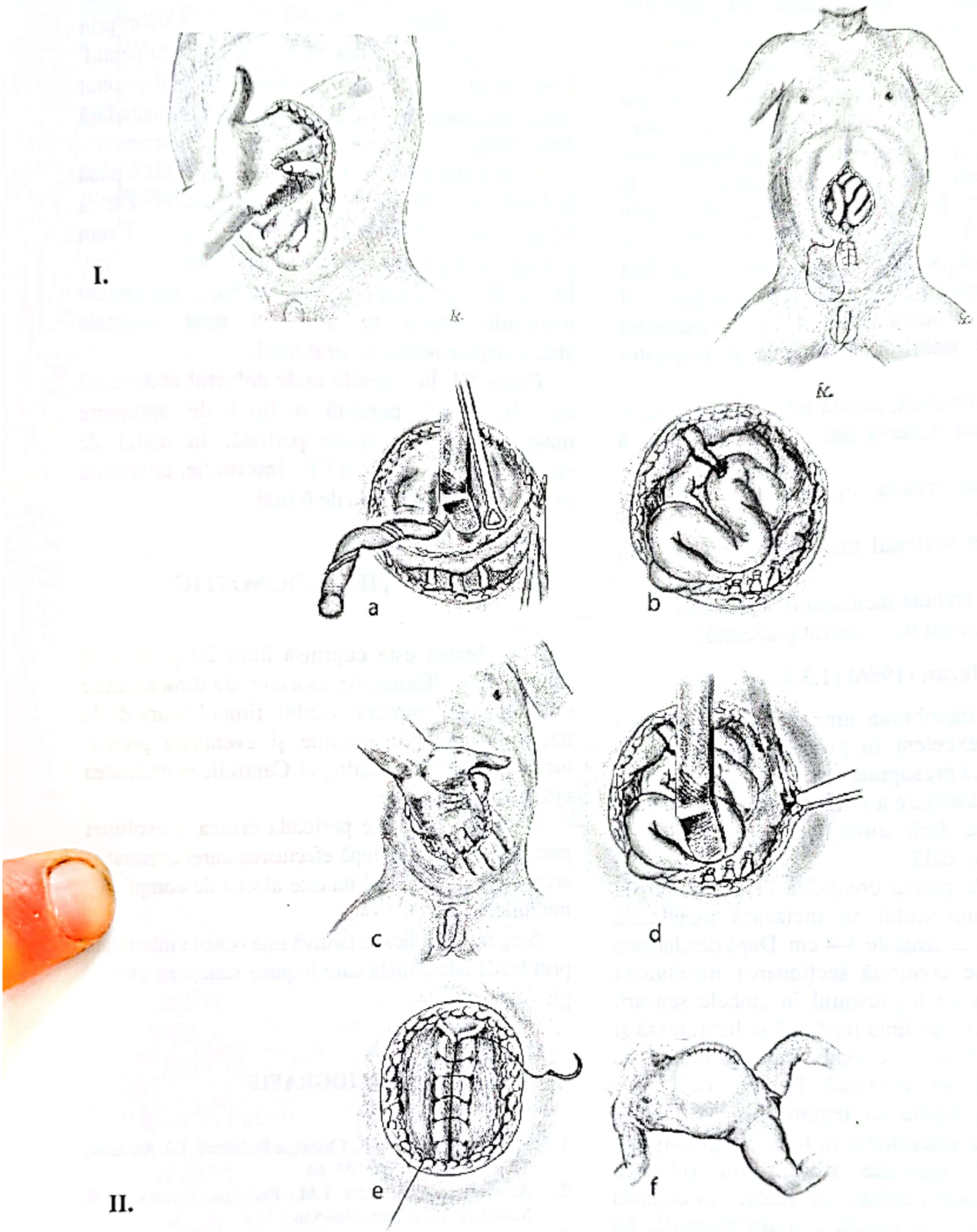

Figura 27.13. (I şi II a–f). Tratamentul chirurgical al omfalocelului prin *stretching* şi închidere primară.

Prin această tehnică muşchiul oblic extern drept se secţionează longitudinal pe linia axilară posterioară şi este separat de oblicul intern. Lamboul muscular astfel obţinut este rotat peste el însuşi, până pe linia mediană. Acelaşi procedeu se aplică şi pe partea stângă. În final cele două lambouri musculare se suturează pe linia mediană abdominală, mărind astfel considerabil cavitatea peritoneală.

Scanned with OKEN Scanner

Lărgirea cavității peritoneale cu ajutorul expanderului tisular

În 1993, autorii canadieni raportează experiența lor, în care mărirea cavității abdominale s-a realizat progresiv, folosind expander-ul tisular. Expander-ul a fost instalat printr-o laparatomie minimă subombilicală, în abdomenul inferior, la 21 zile de viață. Înainte de închiderea abdomenului expander-ul a fost umplut încet cu 50 ml soluție salină. Ulterior volumul expander-ului a fost crescut zilnic cu 10-20 ml, până la un volum total de 250 ml, în decursul a 16 zile, pacientul menținându-se stabil hemodinamic și respirator [12].

Fără a fi finalizată, acestă tehnică este în curs de perfecționare. Câteva întrebări au rămas încă fără răspuns:

1. Care este viteza optimă de umplere a expander-ului?
2. Care este volumul maxim la care se poate ajunge?
3. Cât timp trebuie menținut în abdomen?
4. Cum ar trebui monitorizat pacientul?

Procedeul Fufezan (1986) [1,3,4,9,10]

Utilizează membrana amniotică proprie, care se comportă excelent în procesul de vindecare. Această metodă presupune rezecția în două etape a membranei avasculare a omfalocelului, obținându-se o integrare fără dificultate a viscerelor în cavitatea peritoneală.

Etapa I: Pe partea dreaptă a abdomenului, la marginea tegumentului se incizează membrana avasculară pe o distanță de 3–4 cm. După deschiderea peritoneului se continuă secționarea membranei până la limita cu tegumentul în ambele sensuri. Inferior, aproape de linia mediană se ligaturează și se sectionează arterele ombilicale și uraca. Pe partea stângă se continuă la fel secționarea membranei la limita cu tegumentul. Manual se face integrarea intestinului în totalitate și parțial a ficatului fără tensiune mare, prin ridicarea marginilor peretelui abdominal. Reducerea obținută se menține printr-o ușoară apăsare manuală. Se rezecă circular excesul de membrană amniotică împreună cu cordonul ombilical. Închiderea abdomenului se face simplu, prin sutura tegumentului la restul membranei. În această primă etapă se obține o integrare a 2/3 din volumul omfalocelului, fără tensiune la nivelul suturilor.

Postoperator se păstrează asepsia plăgii sub protecție de antibiotice timp de 10–14 zile.

Etapa II: După acest interval se reintervine chirurgical. Abdomenul se redeschide ușor prin disociere și mici incizii la limita cu tegumentul. Între timp cavitatea peritoneală s-a dezvoltat suficient, integrarea viscerelor făcându-se fără dificultate.

Membrana avasculară reziduală se rezecă până la limita eventualelor aderente cu ficatul. Partea aderentă la ficat, având o grosime de peste 1 mm se poate exciza prin dedublare pe toată suprafața. În vederea închiderii peretelui abdominal marginile plăgii se avivează ușor. Peretele abdominal se reface în strat total.

Etapa III: În cazurile unde defectul abdominal este important, persistă o lipsă de apropiere musculară cu eventrație partială. În astfel de situații este necesară o a III-a intervenție, ce trebuie efectuată până la vârsta de 6 luni.

EVOLUȚIE. PROGNOSTIC

Mortalitatea este cuprinsă între 20 și 50% în funcție de malformațiile asociate, de dimensiunile omfalocelului, ruptura sacului, timpul scurs de la naștere până la intervenție și eventuala prematuritate. În cazul pentalogiei Cantrell, mortalitatea ajunge până la 75%.

Dacă se depășește perioada critica a evoluției postnatale și cea de după efectuarea curei eventrației secundare prognosticul nu este afectat de complicații notabile.

Singura complicație tardivă este ocluzia intestinală prin boală aderențială care impune sancțiune chirurgicală.

BIBLIOGRAFIE

1. Fufezan V., Tepeneu P., Chirurgie Pediatrică, Ed. Amacord, Timisoara, 1986, pag. 63–66.
2. Ashcraft K.W., Holder T.M., Pediatric Surgery, W.B. Saunders, 1993, pag. 546–556.
3. Lazea St., Vranceanu L., Sabou D., Noi orientări diagnostice și terapeutice în malformațiile congenitale, Ed. Mirton, Timișoara, 2006, pag. 67–127.
4. Lazea St., Un nou procedeu chirurgical în tratamentul omfalocelelor mari, Teză de doctorat, Timișoara, 1999.
5. Prem Puri, Michael E Hollwarth, Pediatric Surgery, Springer Verlag, 2006.
6. Grosfeld J. L., O'Neill J. A., Fonkalsrud E., Coran A., Pediatric Surgery, 6th Ed, Mosby Inc. 2006, pag. 1157–1172.

Scanned with OKEN Scanner

7. Boia E., Boia M., Urgenţe chirurgicale neonatale, Editura Popa'S Art, Timişoara, 1995, pag. 257–262.
8. Willis P.M., Albanese C.T., Long term results folowing repair of neonatal abdominal wall defects with Goretex, Ped. Surg. Int., 1995, 10:93–96.
9. FufezanV., A new concept and surgical technique for the treatment of large omphalocele, J. Ped. Surg., 1992, 7:157-159.
10. Fufezan V., Lazea St., Un nou preocedeu chirurgical în tratamentul omfalocelelor mari, Timişoara Medicală, nr. 4, tomul XXXV, 1990, 33-36.
11. Ahlfeld F., Alkohol bei de Behandlung inoperabler Bauchbrucher, Monatsschr. Geburtshilfe Gynacol., 10,124, 1899.
12. Bax N.M.A, D.C. van der Zee, Treatment of Giant Omphalocele by Enlargement of the Abdominal Cavity with a tissue expander, J. Ped. Surg., 1993, 1181–1184.
13. Barlow B., Cooper A., External silo reduction of the unruptured giant omphalocele, J. Ped. Surg., 1987, 22:75-76.
14. Chittmittrapap S., Mondragno R., Tan R.C., Reduction and local care of the artificial sac in gastroschisis and large omphalocele, a new technique, Ped. Surg. Int., 1992, 7: 401-403.
15. Hong A.R., Sigalet D.L., Sequential sac ligation for giant omphalocele, J. Ped. Surg., 1994 413-415.
16. Oldham K.T., Colombani P.M., Foglia R.P., Surgery of Infants and Children Scientific Principles And Practice, Lippincott-Raven, 2005, capitolul 69.

Scanned with OKEN Scanner

Capitolul 28
EXTROFIA VEZICII URINARE

ALEXANDRU PESAMOSCA, TUDOR ZAMFIR,
NINA BRATU, MONICA TRANCIOVEANU

Extrofia vezicii urinare este o malformație congenitală rară, cu o incidență situată între 1 la 10 000 și 1 la 50 000 de nașteri. Există o predominență de 3:1 în favoarea sexului masculin. Epispadiasul primar, o formă mai puțin severă a anomaliei, pare mai rar, 1 la 117 000, de asemenea, cu predominență masculină de 5:1. Riscul recurenței în familiile în care unul din părinți este afectat de extrofia vezicii urinare este de 400 de ori mai mare decât în populația generală [1].

EMBRIOLOGIA ȘI CLASIFICAREA EXTROFIILOR VEZICALE

Sistemele urinar și de reproducție sunt asociate în dezvoltarea lor și de aceea anomaliile lor sunt desemnate ca malformații uro-genitale. În contrast cu rinichii, a căror origine este mezodermică, structurile vezicale și uretrale sunt formate pornind de la endoderm și mezoderm. Dezvoltarea lor este intim legată de aceea a anusului și a rectumului, și de organele de reproducție.

Aceste viscere confundate cu o cloacă la anumite specii de animale zise primitive, se separă în cursul dezvoltării la numeroase specii cum este și omul. Numeroase teorii asupra dezvoltării extrofiilor au fost propuse de aproape un secol [2].

CONSTITUIREA NORMALĂ A VISCERELOR PELVINE

FORMAREA CLOACEI

În cursul celei de a patra săptămâni de dezvoltare (a 6-a săptămână de amenoree), delimitarea embrionului se însoțește de strangularea lecitocelului tapetat de entoblasti. Lecitocelul este dirijat în intestin primitiv încorporat în embrion și în veziculă ombilicală sau veziculă vitelină extraembrionară care rămâne în comunicare cu intestinul primitiv prin canalul vitelin sau canalul omfalomezenteric.

Intestinul primitiv are clasic trei teritorii: intestin anterior, intestin mediu, intestin posterior.

Intestinul posterior este partea caudală a originii ultimei porțiuni a tubului digestiv de la colonul stâng până la partea superioară a canalului anal.

Porțiunea terminală a intestinului posterior comunică cu alantoida apărută în a 16-a zi de dezvoltare sub forma unui diverticul al lecitocelului constituind astfel cloaca, care va dezvolta mai târziu canalele mezonefrotice.

În regiunea caudală, membrana cloacală închide cloaca ocupând fața ventrală a embrionului între regiunea caudală și regiunea ombilicală la sfârșitul săptămânii a 4-a.

Cloaca se prelungește în apendicele caudal printr-un diverticul denumit intestin post anal. La om, apendicele caudal regresează rapid cu conținutul său pentru a se reduce la tuberculul coccigian.

CLOAZONAREA CLOACEI

Între a 4-a și a 7-a săptămână cloaca este împărțită prin septumul uro-rectal într-o largă cameră anterioară – sinus urogenital primitiv, care se continuă prin alantoidă, și o cameră posterioară mai mică, canalul ano-rectal. Septumul uro-rectal este probabil format prin două metode combinate:

– o creastă sau repliu perineal format pornind din țesutul mezoblastic situat între alantoidă și

Scanned with OKEN Scanner

intestinul primitiv posterior, care se dezvoltă în direcție caudală spre membrana cloacală;

– două pliuri longitudinale ale pereților laterali ai cloacei, fuzionează pe linia mediană;

– creasta perineală se va uni la partea cranială a cloazonului astfel constituit (septumul Douglas).

Această teorie mixtă, acceptată astăzi de toți autorii permite explicarea diferitelor tipuri de malformații survenind în această regiune.

Cloazonarea cloacei duce la o diviziune a membranei cloacale într-o porțiune anterioară-membrană urogenitală, care închide sinusul uro-genital și o regiune posterioară – membrana anală care închide canalul ano-rectal.

Punctele de intrare ale canalelor mezo-nefrotice ale lui Wolff în sinusul uro-genital primitiv, subdivid această cavitate într-o parte cranială, canalul vezico-uretral și o parte caudală dilatată – sinusul uro-genital definitiv.

Sinusul uro-genital constă atunci într-o porțiune pelvină proximală (*pars pelvina*) și o porțiune falică distală (*pars phallica*).

Este astfel posibil a descrie în timpul celei de a 6-a săptămâni patru segmente la nivelul sinusului uro-genital primitiv și anume:

– o porțiune distală dilatată = sinus uro-genital definitiv;

– o porțiune tubulară = uretra definitivă;

– o porțiune lărgită superioară = viitoare vezică.

O porțiune tubulară = în continuitate cu segmentul alantoidian extraembrionar.

ANATOMIA

Un sugar cu extrofie de vezică urinară clasică are de obicei o bună de dezvoltare, cu funcție renală bună fără alte anomalii sistemice. Refluxul vezico-urinar apare la aproape 100% din cazuri după închiderea vezicii urinare.

Ombilicul este jos situat, chiar deasupra triunghiului vezical, care poate varia în dimensiuni de la 0,5 la peste 3 cm; mucoasa pare inițial moale, friabilă, dar în primele 48 de ore de expunere la aer devine fermă și polipoidală. Mucoasa prezintă risc de malignizare dacă este expusă pe o perioadă de mai mulți ani.

Receptorii colinergici ai vezicii urinare sunt normali, însă apare o fibroză marcată a stratului muscular și o dezordine a structurii fasciculelor musculare. Anomaliile musculoscheletale includ divaricația mușchilor abdominali inferiori cu disostoza simfizei pubiene, care constă în rotația în afară și inferior a inelului pelvic anterior. 86% din băieți și 15% din fete dezvoltă hernii inghinale după închiderea vezicii urinare.

De asemenea, planșeul inferior pelvic este despicat, asociindu-se cu un vagin dispus anterior și clitoris bifid la sexul feminin și anus dispus anterior la ambele sexe. La adult apare prolapsul vaginal și cel rectal, în special în acele cazuri la care vezica urinară și inelul pelvic nu sunt reconstruite.

Sfincterul extern este totdeauna deficient; există puține date disponibile referitor la histologia țesuturilor regiunii uretrale posterioare. Spinele și șoldurile sunt normal conformate, însă pacientul merge cu un pas „aruncat", datorită rotației externe a acetabului. Penisul, care este deschis dorsal, este de obicei alcătuit din doi corpi cavernoși normali și un gland bombat, cu o uretră îngroșată, aderentă la corp. După reconstrucția penisului, acesta este descris ca „scurt și gros", dar această condiție este dată de separarea simfizei și de rotația în jos a penisului, care afectează unghiul în care corpul părăsește ramul pubic inferior. Fasciculele neuro-vasculare pornesc de la baza suprafeței ventro-laterale a corpului și migrează în jurul său către fața dorsală la întrarea în gland [3].

ANOMALIILE VEZICALE ȘI URETRALE

EXTROFIILE VEZICALE

Extrofia vezicală corespunde unui defect de închidere a peretelui abdominal cu deschidere anterioară a vezicii. Forma sa obișnuită (extrofie vezicală completă) reprezintă stadiul intermediar al unui ansamblu de anomalii: de la epispadias la extrofia cloacală. Toate aceste anomalii se caracterizează printr-un defect de închidere a peretelui abdominal anterior subombilical și prin anomalii ale centurii pelvine.

EMBRIOLOGIE

Leziunile extrofice sunt datorate unei embriogeneze anormale și nu unei simple opriri în dezvoltare.

În toate formele de extrofii, anomalia rezidă în defectul schiței mezodermului primitiv de a invada extensia alantoidiană a membranei cloacale (membrană infraombilicală). Rezultă că ectodermul și endodermul acestei membrane sunt anormale în

Scanned with OKEN Scanner

contact la nivelul peretelui abdominal inferior în cursul formării. Absența mezodermului constituie un stadiu instabil care face ca membrana infra-ombilicală să se dezintegreze cu membrana cloacală, rezultând o comunicare între suprafața corpului și interiorul sinusului uro-genital. Este o absență a peretelui infra-ombilical sau a peretelui vezical anterior în extrofie, un eșec al fuziunii medianei [2].

Două teorii principale țin să explice apariția extrofiei:

a. o membrană cloacală dezvoltată împiedicând mișcarea mezenchimală și fuziunea mediană la nivelul peretelui abdominal;

b. o deplasare caudală precoce a părții primordiale a tuberculului genital rezultat din creșterea defectuoasă a mezodermului pe porțiunea cefalică în raport cu membrana cloacală.

La sfârșitul celei de a 4-a săptămâni membrana cloacală ataşează întreaga porțiune ventro-mediană a cloacei la diverticulul alantoidian al intestinului post anal.

Nu se poate spune că există un perete infra-ombilical. Creşterea consecutivă a cloacei în sens ventral (sinus uro-genital) întinde normal alantoida de la terminarea anterioară a membranei cloacale la momentul formării falusului (5 mm).

Întreaga extremitate anterioară a membranei cloacale este mobilizată în sus prin întinderea părții superioare a sinusului uro-genital în loc de a fi lăsată în spate, extensia membranei cloacale care rezultă și eventuala sa rupere vor fi responsabile de deschiderea peretelui abdominal infra-ombilical.

Este astfel un eșec al dezvoltării normale a componentelor mezodermice ale peretelui abdominal ventral.

Peretele infra-ombilical era suportat de mezodermul ieșit din schițele primitive înconjurând marginile membranei cloacale și colonizând întreaga parte caudală a embrionului. Dacă „mezodermul secundar" nu se formează, endodermul sinusului urogenital rămâne în contact cu ectodermul cutanat și eventual se rupe.

Pentru alți autori mezodermul nu este absent, dar părțile sale laterale nu fuzionează pe linia mediană.

Glenister apreciază aceste puncte de vedere, observând acoperirea mezodermică secundară într-un plan care formează musculatura peretelui ventral al vezicii care este eventual închisă prin extensia mezodermului somatic primitiv, responsabil de formarea musculaturii voluntare a restului peretelui corpului. Dacă mezodermul secundar nu se unește pe linie mediană, mezodermul somatic nu va putea să fuzioneze și linia mediană va rămâne un subțire perete cu o dublă componentă ecto-endodermică.

O membrană cloacală bine dezvoltată produce un efect de susținere (pod) care separă structurile dezvoltând peretele abdominal, care este responsabil de separarea de oasele pubiene și de existența deasupra extrofiei a unei linii albe largi, sau în formele mai severe a unui omfalocel. Același efect poate produce duplicația penisului sau a tractusului genital feminin, cauză a defectului de fuziune a perechii de tuberculi genitali sau a canalelor Müller.

Musculatura ombilicală derivată din mezodermul somatic toracic și este normală de fiecare parte a defectului ventral.

În rezumat:

Anatomia normală constă în următoarele etape:

a. Fuziunea a două punți mezodermice pentru formarea tuberculului genital.

b. Retracția în jos a membranei cloacale spre perineu.

c. Elementele schițelor mezodermice închid perctele abdominal anterior, inferior.

Geneza extrofiei constă în:

a. Retracția anormală a membranei cloacale rezultând în fuziunea inferioară a celor două punți mezodermice.

b. Formarea peretelui anterior a vezicii plecând de la membrana cloacală.

c. Dispariția membranei cloacale antrenând pe cea a peretelui anterior a vezicii, cu expunerea peretelui său posterior, a ureterelor și uretrei la nivelul peretelui abdominal inferior.

d. Diviziunea cloacei primitive în septum ano-rectal înaintea dispariției membranelor, rezultând extrofia cloacală.

Forma precisă pe care o leziune extrofică o ia, depinde de întinderea extensiei alantoidiene a membranei cloacale pe peretele abdominal, și de momentul vieții embrionare sau al membranei care survine.

Anomaliile cele mai comune: extrofia vezicală și epispadiasul, se datorează rupturii unei membrane întinse după sfârșitul formării septumului uro-rectal în stadiul de 16 mm, atunci când sinusul uro-genital definitiv este exteriorizat.

Scanned with OKEN Scanner

O membrană infra-ombilicală mai puțin întinsă conduce la apariția unui epispadias fără extrofie. Dacă numai porțiunea cranială a membranei nu este colonizată de endoderm, dehiscența sa produce o fisură vezicală superioară.

CLASIFICARE

Extrofia vezicală completă

Frecvența sa de apariție este estimată la 30 000 de nou-născuți și ea este mai frecventă la băieți cu o rată de cinci băieți la două fete [4].

Riscul de recurență este de 1/100 și riscul pentru părintele afectat de a avea un copil este de 1/70, ceea ce înseamnă de 400 de ori mai mult decât la populația generală.

Diagnosticul antenatal poate fi evocat prin ecografie în fața absenței punerii în evidență a vezicii și/sau evaluările α-fetoproteinei în lichidul amniotic.

Extrofia vezicală completă este forma cea mai comună a anomaliei.

Un epispadias complet, o largă separare a simfizei pubiene și expunerea în totalitate a peretelui vezical posterior caracterizează defectul.

Mucoasa vezicală expusă apare ca o zonă roșiatică și strălucitoare, sensibilă la început, ovalară, de o dimensiune între 2–6 cm, în continuitate cu pielea. Ea devine cenușie și mai puțin sensibilă mai târziu, atunci când un epitelium scuamos stratificat înlocuiește progresiv epiteliul tranzițional normal.

Ureterele care se abușează aici de fiecare parte a liniei mediane au orificiile adesea beante. Partea superioară a defectului poate să se întindă în inelul ombilical sau să se termine tocmai deasupra acestuia. Dacă inelul ombilical este inclus în anomalie, ombilicul se situează mai jos și peretele abdominal infraombilical este redus. Un omfalocel înlocuiește adesea ombilicul la partea superioară a plăcii.

Contururile laterale ale plăcii sunt formate de marginile interne ale mușchilor drepți abdominali, care se implantează mai jos de fiecare parte a pubisului.

Nici un element al peretelui abdominal anterior nu este absent, dar defectul se situează la nivelul fuziunii pe linia mediană. Fibrele musculare ale detrusorului și ale trigonului sunt prezente, normal constituite și se implantează pe fiecare parte a oaselor pubiene. Partea inferioară a plăcii corespunde vârfului cutierei uretrale a penisului la băiat sau orificiului uretral la nivelul vestibulului la fetiță. Penisul și scrotul la băieți sunt adesea mai mici decât normal și scrotul poate fi bifid. Vulva, adesea epispadă, pare scurtă din cauza divergenței corpilor cavernoși care sunt mai largi și mai scurți și ea este retractată spre abdomen.

Bazinul osos este totdeauna anormal. Aripile iliace sunt deplasate lateral, în rotație externă în raport cu sacrumul.

Oasele pubiene sunt îndepărtate și în rotație externă în raport cu blocul ischioiliac. Aceasta induce o deschidere ventrală a centurii pelvine, cu diastazis interpubian explicând divergențele mușchilor drepți abdominali și structurile perineale care sunt normal dezvoltate și inserate. Anomaliile scheletului pot include o fantă palatină, malformații vertebrale, spina bifidă, luxație congenitală de șold, picior strâmb congenital.

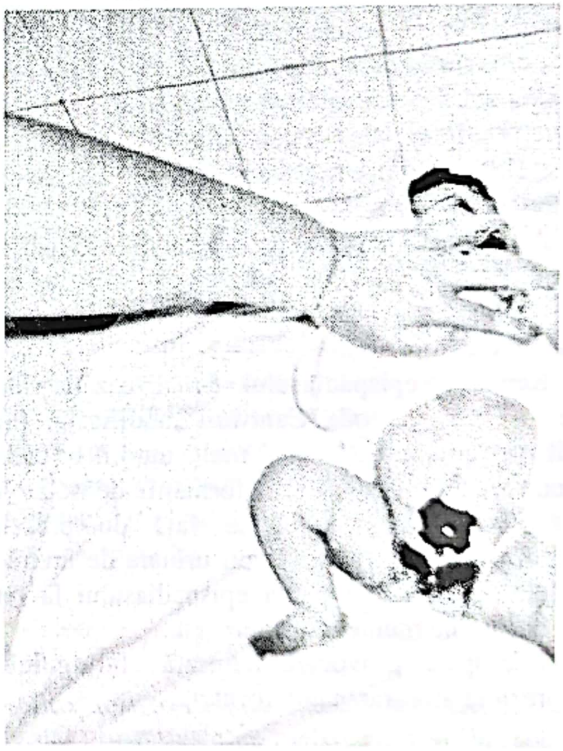

Figura 28.1. Extrofia de vezică. Aspect clinic.

TRATAMENTUL

Datorită tehnicilor moderne închiderea stadială a vezicii urinare, a peretelui abdominal inferior și a penisului se poate realiza în primii 3 ani de viață obținându-se un aspect satisfăcător al abdomenului inferior și al organelor genitale externe.

Scanned with OKEN Scanner

Problema chirurgicală care se impune este de a permite crearea unei perioade „uscate" de 4 ore, după care pacientul să poată micționa spontan fără a fi cateterizat [5].

În tratamentul extrofiei de vezică există trei obiective importante și anume:

1. Crearea unui rezervor urinar continent.
2. Conservarea funcției renale.
3. Aspect anatomo-funcțional al aparatului urinar cât mai acceptabil.

Închiderea vezicii urinare poate fi realizată chiar în primele 24 de ore de viață, fără practicare unei osteotomii, cunoscându-se asocierea frecventă cu disjuncția de simfiză pubiană.

Închiderea vezicii urinare cu osteotomie între a 3-a săptămână de viață – a 3-a lună, permite o apoziție mai sigură și mai puțin tensionată a vezicii urinare, cât și a țesuturilor moi.

Tehnicile actuale pun accentul pe mobilizarea mușchilor planșeului pelvin, metode care permit o mai bună reconstrucție a mecanismului sfincterului extern în uretra posterioară.

Tomografia computerizată face o apreciere mai bună a stării pelvisului, putând fi luate în discuție diverse tipuri de osteotomie (iliac bilateral posterior, inominat transvers bilateral, ram pubian anterior, inominat mijlociu diagonal).

Au existat diverse reconstrucții ale vezicii: tehnica Coffey, tehnica Cendron-Young, tehnica Bricker (ureterostomie cutanată transileală), neovezica rectală (Hovelaque).

Repararea epispadiasului se realizează la vârsta de 1–3 ani, metoda Cantwell modificată, fiind utilizată cu succes de mai mulți autori. În cadrul reconstrucției acestei malformații deosebit de grave se impun probleme față de prezența ombilicului, separarea vezicii urinare de uretră la nivelul prostatei, corecția epispadiasului la fete, reconstrucția muntelui Venerei etc.

Principala provocare adresată chirurgului o reprezintă asigurarea continenței.

PRINCIPIILE TRATAMENTULUI CHIRURGICAL

Tratamentul extrofiei vezicale este unul dintre cele mai dificile capitole din chirurgia pediatrică. Două alternative terapeutice sunt posibile: reconstrucția și derivarea urinilor.

Tehnicile de reconstrucție ale aparatului urinar și genital vor fi prezentate, derivația urinară nu este astăzi indicată decât în cazul eșecului reconstrucției. Idealul reconstrucției unei extrofii vezicale este de a obține un minim de intervenție și sechele psihologice [6]:

– pe plan urinar o vezică continentă care se golește fără reziduu, printr-o micțiune naturală, cu o capacitate și o compleanță permițând un interval de până la 3 ore între două micțiuni, prezervând aparatul urinar superior și funcția renală;

– pe plan genital organele genitale permițând o viață sexuală „normală și fertilă". Problemele genitale constau în special la băiat, în reconstrucția care trebuie să obțină un penis alungit, drept și pendular cu o uretră în poziție anatomică la extremitatea glandului.

CHIRURGIA RECONSTRUCȚIEI ÎN EXTROFIA DE VEZICĂ

Principii generale

Reconstrucția în extrofia de vezică în doi timpi pentru fetiță și trei timpi pentru băiat este modul de tratament care este preconizat de majoritatea autorilor [7]:

– *primul timp* reprezintă închiderea vezicii, a peretelui abdominal și a bazinului care transformă extrofia vezicală într-un epispadias complet incontinent;

– *al doilea timp* este reprezentat de sfincteroplastie care vizează restaurarea continenței urinare. Principiul intervenției este de a crește rezistențele cervico-uretrale și a le găsi un echilibru, între presiunile uretrale și vezicale, permițând reținerea urinilor și micțiunea. O capacitate vezicală suficientă pentru a stoca urinile cu joasă presiune între două micțiuni și maturitatea psihologică a copilului care va fi solicitată pentru o cooperare intensă în vederea reeducării – sunt două condiții necesare realizării sfincteroplastiei;

– *al treilea timp* îl reprezintă repararea epispadiasului penian (alungirea penisului și uretroplastie) la băiat. Actualmente, tendința este de a inversa cel de-al doilea cu cel de-al treilea timp: repararea epispadiasului să fie realizată între vârsta de 1–2 ani, favorizând dezvoltarea capacității vezicale înaintea sfincteroplastiei. Mai mult, cura epispadiasului penian prezintă avantajul ameliorării aspectului estetic al penisului. În anumite cazuri, este posibil a realiza în același timp sfincteroplastia și cura epispadiasului.

Scanned with OKEN Scanner

Tratamentul în doi sau trei timpi a extrofiei vezicale se bazează pe o schemă terapeutică. De mai mulţi ani anumiţi autori încearcă să dezvolte conceptul unui tratament într-un timp care asociază de la naştere închiderea vezicii şi a peretelui abdominal şi cura epispadiasului fără reimplantare ureterală şi fără a căuta să realizeze sfincteroplastia. Aceşti autori consideră această metodă că dă rezultate încurajatoare.

Timpul reconstrucţiei: reprezintă închiderea vezicii şi a peretelui abdominal cu reducerea diastazisului pubian (fără sau cu osteotomie).

Primul timp de reconstrucţie trebuie să aibă loc cât mai devreme posibil în 24–48 ore de la naştere. Închiderea precoce a vezicii, permite evitarea leziunilor vezicale provocate prin expunerea la aer (hiperplazie a mucoasei şi fibroză a detrusorului). Supleţea şi elasticitatea bazinului de la această vârstă permite o reducere uşoară a diastazisului interpubian, fără osteotomie de bazin. Osteotomia care este indispensabilă la copiii mai mari pentru reducerea diastazisului pubian, rămâne cu toate acestea recomandată pentru anumite cazuri în închiderea extrofiei în perioadă neonatală.

Scopul acestui prim timp este de a închide vezica şi uretra posterioară, de a reintegra vezica în cavitatea pelvină şi de a o menţine aici apropiind şi solidarizând pubisul. La sfârşitul intervenţiei, extrofia este transformată într-un epispadias incontinent.

Reducerea diastazisului pubian este considerată un element esenţial al intervenţiei care poate să fie realizată cu sau fără osteotomie; osteotomia bazinului este indicată şi realizată la început după mai multe tehnici chirurgicale (există 4 tehnici chirurgicale de osteotomie: osteotomie iliacă, verticală, posterioară Schultz, osteotomie nenominată orizontală Sponseller, osteotomie a ramurilor ilio-pubiene Freiy şi osteotomie Mckenna- osteotomie anterioară oblică).

Închiderea vezicii este diferită la băiat faţă de fată; astfel la băiat ea constă în disecţia şi mobilizarea plăcii vezicale şi a uretrei, iar la fetiţă tehnica diferă în momentul disecţiei şi închiderii uretrei. În ceea ce priveşte solidarizarea pubisului, aceasta se poate face prin sutură directă, prin fixator extern sau prin gips pelvi-bipedios în rotaţie internă şi anteflexie. Dintre complicaţiile cele mai de temut în evoluţia postoperatorie citâm: dezunirea şi stenoza.

Al doilea timp al reconstrucţiei îl reprezintă chirurgia incontinenţei şi sfincteroplastia.

Tehnicile de sfincterizare (cervico-sfincteroplastie) au inconvenientul de a reduce capacitatea vezicală cu 20-40%, ajungându-se la o capacitate între 60-90 ml. minim.

Tehnica YOUNG DEES- LEADTTR este tehnica de referinţă pentru cervico-sfincteroplastie. Se poate adăuga uneori sficteroplastiei o cistostomie continentă care permite realizarea în bune condiţiuni a cateterismelor intermitente, în timpul reeducării copilului.

Enterocistoplastia poate fi şi ea indicată pentru creşterea unei capacităţi vezicale insuficiente.

Al treilea timp îl reprezintă corecţia epispadiasului care la fetiţă şi la băiat sunt diferite. La băieţi dintre numeroasele tehnici descrise cea Candwell-Ransley dă cele mai bune rezultate estetice şi funcţionale. Tehnica apare modificată de Mitchell principiul reconstrucţiei fiind similar, dar cutiera uretrală şi cele două jumătăţi ale glandului sunt total separate unele de altele la extremitatea distală a penisului înainte de realizarea reconstrucţiei.

Mollard şi Jeffs consideră drept criterii ale unui rezultat bun ale recontrucţiei în extrofia vezicală, continenţa completă atât ziua cât şi noaptea, un interval între micţiuni complete, fără reziduu, de minim trei ore, fără a se recurge la cateterismul intermitent.

Aceste criterii trebuie să ducă la obţinerea a 63–77% rezultate bune. În ciuda tehnicilor actuale descrise, penisul rămâne scurt după reparaţia reuşită a epispadiasului penian, ceea ce are repercursiuni psihologice serioase.

Fertilitatea acestor bolnavi este restrânsă, Woodhouse constatând numai patru cazuri de paternitate la 72 adulţi care au prezentat extrofie de vezică operată.

REZULTATE

În centrele specializate reuşita închiderii primare a vezici urinare este de aproape 100%, iar aceste rezultate ar trebui să se menţină, beneficiind şi de noile tipuri de osteotomie. Au fost descrise cazuri de degenerare malignă a vezicii urinare expuse, dar cele mai frecvente malignităţi apar la nivelul intestinului după uretero-sigmoidostomie. Afectarea renală în cursul reconstrucţiei stadiale poate fi împiedicată printr-o urmărire postoperatorie atentă, incluzând examene radiologice şi cistouretroscopie [8].

Scanned with OKEN Scanner

Pe termen lung afectarea renală după reconstrucția vezicii urinare a apărut la 25% din pacienți cu continență și la 50% din cei cu incontinență. Afectarea renală a fost mai frecventă atunci când uretrele au fost deviate la peretele abdominal sau în colonul sigmoid.

Majoritatea cercetătorilor au raportat rezultatele structurale și estetice favorabile cu tehnica modificată Candwell, dar nu este clar încă dacă la corectarea chordeei dorsale severe prin cavernocavernostomie de inversare, rezultatele sunt la fel de bune cu cele raportate inițial. Rămâne controversat gradul de continență atins după reconstrucția izolată a colului vezical.

În cazul reconstrucției izolate a vezicii urinare s-a raportat un procent de 69–87% din cazuri de continență. Alți specialiști au obținut succese în 80% din cazuri, dar 82% au necesitat întărirea vezicii urinare.

La acest grup 64% au necesitat I–C pentru a asigura golirea completă a vezicii urinare.

În studiul pe termen lung, continența sigură a fost raportată numai de 16 % din copiii mai mari. Complicațiile oricărei augmentări vezicale sunt: deteriorarea tractului urinar superior, infecțiile, perforația de către calculi și tumorile.

Continența a fost asigurată în 97% din intervențiile ureterosigmoidostomie Mainz- Pouch. Cu toate acestea, tehnica nu este utilizată de rutină deoarece studii retrospective au indicat o incidență crescută a deteriorării tractului urinar, acidozei metabolice și a malignizării.

Existența a două mari centre a permis identificarea eșecului închiderii primare a vezicii urinare ca o cauză majoră a nereușitei intervențiilor chirurgicale pentru asigurarea continenței. În cazul nereușitei chirurgicale de a crea o presiune bună de golire, o alternativă este reprezentată de un rezervor urinar continent prin închiderea colului vezical.

Bărbații au un libidou normal și formează cupluri cu viață sexuală satisfăcătoare. Ejacularea se poate realiza dacă uretra are un calibru bun, fără balonizări, însă apare o incidență mare a absenței sau scăderii cantitative a spermei, probabil legată de reconstrucția colului vezical. Pacienții cu deviere precoce a căilor urinare au o spermogramă mai apropiată de normal. Fertilitate este scăzută, însă s-au înregistrat cazuri de paternitate. Fertilitatea la femei nu este afectată, dar prolapsul uterin este o problemă obstreticală frecventă [9].

Acești pacienți au nevoie de un suport psihosocial considerabil și de o echipă alcătuită dintr-un chirurg, un specialist în îngrijirea clinică (*nursing*) a bolnavului și de un psiholog. Este preferabil transferul pacientului de la urologul pediatru la un anumit urolog de adolescenți sau adulți pentru supraveghere pe termen lung [10].

Conduita terapeutică a acestor pacienți trebuie aplicată numai în centre înalt specializate, capabile să asigure experiența și suportul necesare.

Această malformație congenitală rară reprezintă un defect sever al tractului genitourinar inferior la un copil altfel sănătos. Închiderea vezicii urinare și a peretelui abdominal și reconstrucția penisului se poate realiza în cursul primilor trei ani de viață. Crearea unei vezici urinare continente și a unei presiuni de evacuare cu un pattern de golire normal reprezintă în continuare o provocare majoră adresată chirurgului. Se poate asigura existența unor relații sexuale satisfăcătoare la ambele sexe, dar fertilitatea este redusă la sexul masculin. Tratamentul acestor pacienți trebuie să aibă loc în centre de înaltă specializare.

BIBLIOGRAFIE

1. Sabetay C. (sub redacția), Patologie chirurgicală pediatrică, Ed. Aius, Craiova, 2004, p. 534–543.
2. Bareliuc L, Neagu N., Embriologie umană, Ed. Medicală, București, 1977.
3. Papilian V., Anatomia omului, ediția a V-a, Editura didactică și pedagogică, București, 1974.
4. Ashcraft K. W., Holder T. M., Pediatric surgery, W. B. Saunders, 2000, p. 753–762.
5. O'Neill JA, Grosfeld JL, Fonkalsrud EE, Coran AG, Caldamone A., Principals of Pediatric Surgery, 2nd Edition Mosby, Year Book, Inc. St. Louis, 2003, p. 741–750.
6. Pellerin. D *et al.*, Techniques de chirurgie pediatrique, Ed. Masson, 1978.
7. J. Cendron C. Schulman, Urologie pédiatrique, Ed. Fllamarion, Pari,s 1985.
8. Y. Aigrain, A. El Ghoneimi, P. de Lagausie, Reflux vésico-urétéral de l'enfant et malformations vésicales – Ed. Sauramps médical, 2002.
9. Glick P. L., Pearl R., Irish M. S., and Caty M. G., Pediatric Surgery, Secrets Hanley & Belfus, 2000.
10. Zamfir T., Bâscă I., Jianu M., Chirurgie viscerală, urologie și ortopedie pediatrică, Ed. Științifică, București, 1996.

Scanned with OKEN Scanner

Capitolul 29
PATOLOGIA PERSISTENȚEI CANALULUI PERITONEO-VAGINAL

ION PĂRĂIAN, CĂLIN ORDEANU, ANCA BUDUȘAN

DEFINIȚIE

Hernia inghinală la copil este o malformație congenitală care se produce prin persistența canalului peritoneo-vaginal şi reprezintă pătrunderea organelor abdominale în canalul inghinal sau în scrot. După localizarea la nivelul canalului inghinal, herniile se clasifică în: properitoneale, interstițiale, funiculare şi inghino-scrotale.

Hidrocelul este o colecție de fluid localizată la nivelul procesului vaginalis, care produce tumefacție în regiunea inghinală sau în scrot.

INCIDENȚĂ

Hernia inghinală şi hidrocelul constituie cea mai frecventă cauză de consult chirurgical la copii.

Hernia inghinală şi hidrocelul împart aceeaşi etiologie şi fiziopatologie şi pot coexista.

Frecvența de apariție este de 10–20 de cazuri la 1000 de nou-născuți. La fetițe este de 10 ori mai rară decât la băieți, apare mai frecvent pe dreapta, iar în 10% din cazuri este bilaterală. Herniile sunt de 20 de ori mai frecvente la nou-născuții cu greutate mai mică de 1 500 g [1].

ANATOMIE PATOLOGICĂ

Canalul peritoneo-vaginal este o formațiune anatomică care ia naştere din peritoneul parietal al cavității celomice, din care se formează două prelungiri diverticulare în deget de mănuşă care ajung până în bursa scrotală la băieți sau până în labia mare la fetițe.

La băieți canalul peritoneo-vaginal se dedublează sub forma unei seroase care acoperă testicolul, constituind cavitatea vaginalo-testiculară. La fetițe, coboară împreună cu ligamentului rotund al uterului.

Pe lungimea sa prezintă 3–4 strangulări din țesut conjunctiv, numite inelele lui Ramonede, de unde începând cu lunile 6 şi 7 de viață intrauterină se produce obliterarea canalului, care se transformă într-un cordon fibros. Întârzierea în maturarea regiunii inghinale produce diverse entități clinice, cum sunt hernia inghinală/inghino-scrotală sau inghino-labială – la fetițe, hidrocelul, chistul de cordon spermatic sau chistul de cordon Nuck – la fetițe [2].

În timpul dezvoltării fetale testicolul este localizat în cavitatea peritoneală. După ce coborârea testicolului se încheie, canalul peritoneul vaginal se obliterează iar în acest fel, scrotul pierde legătura cu abdomenul şi nici un organ abdominal sau fluidul peritoneal nu poate ajunge în canalul inghinal sau scrot. La un nou-născut sănătos după naştere testiculul este înconjurat de o cavitate închisă, vaginala testiculară, care este un spațiu virtual şi nu comunică cu cavitatea peritoneală [3].

Un canal peritoneo-vaginal patent cu calibru redus, dar destul de larg încât să permită trecerea lichidului peritoneal constituie **hidrocelul comunicant**.

Un canal peritoneo-vaginal patent cu calibru mai mare, care permite intestinului, ovarului sau altor organe să protruzeze la nivelul regiunii inghinale sau scrotului constituie **hernia inghinală** sau **inghino-scrotală/inghino-labială**.

Scanned with OKEN Scanner

FIZIOPATOLOGIE

Morbiditatea legată de hernia inghinală este produsă de încarcerarea sau strangularea intestinului sau a altui organ la nivelul sacului herniar. Intestinul incarcerat la acest nivel devine edematos; creşterea presiunii împiedică întoarcerea venoasă, agravând edemul, fapt care afectează circulaţia arterială. Strangularea intestinului produce ocluzia intestinală iar leziunile ischemice pot duce la perforarea acestuia, producând peritonită, septicemie şi deces. Hernia strangulată reprezintă o urgenţă chirurgicală [4]. Dacă strangularea intestinului este redusă într-un stadiu precoce, viabilitatea este păstrată iar rezecţia intestinală evitată.

La fetiţe, ovarul şi trompa pot pătrunde în sacul herniar unde să se stranguleze, producând prin compresie tromboza vaselor ovariene la nivelul orificiului inghinal profund, având ca rezultat ischemia şi necroza ovarului. La fetiţe, hernia inghinală strangulată este o urgenţă imediată [5].

COMORBIDITĂŢI

Există o serie de afecţiuni care se asociază frecvent cu hernie sau hidrocel [6]:

- criptorhidie
- hipospadias
- ambiguitate sexuală
- epispadias
- extrofie vezicală
- boli hepatice cu ascită
- prematuritate
- greutate mică la naştere
- fibroza chistică
- mucopolizaharidoze.

TABLOU CLINIC

O tumefiere în regiunea inghinală este prezentarea clasică a herniei sau hidrocelului comunicant. Tumefierea este reductibilă şi se produce prin avansarea formaţiunilor anatomice în canalul inghinal, iar reducerea manuală a herniei va permite examinatorului aprecierea organelor incarcerate la acest nivel: cel mai frecvent, reducerea se va face cu zgomote hidroaerice, ceea ce semnifică prezenţa unei anse intestinale, lipsa zgomotelor hidroaerice fiind caracteristică prezenţei epiploonului în canalul inghinal. Mai rar pot fi prezenţi în canalul inghinal apendicele, un diverticul Meckel (hernia Littre) sau ovarul la fetiţe.

Durerea nu este o caracteristică importantă, decât dacă hidrocelul este infectat sau hernia strangulată. Frecvent, părinţii vor raporta istoricul de tumefacţie intermitentă, care apare la efort de tuse, plâns, efort fizic, şi se reduce spontan în repaus şi clinostatism. Durerile abdominale colicative asociate cu vărsături şi meteorism abdominal sugerează prezenţa unei complicaţii – hernie strangulată. În acest caz, tumefacţia inghinală devine ireductibilă şi poate asocia semne locale – eritem, congestie. În această fază, de multe ori este dificilă reducerea manuală a herniei strangulate.

Examenul clinic se efectuează atât în ortostatism, cât şi în clinostatism. Dacă tumefacţia nu este vizibilă, se poate practica o manevră de creştere a presiunii abdominale (de exemplu tuse). Tumefacţia inghinală/inghino-scrotală se dezvoltă de sus în jos, prin avansarea formaţiunilor anatomice în canalul patent, fără semne celsiene şi se reduce spontan în clinostatism şi când copilul este liniştit sau se reduce manual prin taxis. Totodată, reducerea herniei permite aprecierea orificiului inghinal extern, permeabil pentru index.

DIAGNOSTIC POZITIV

Conţinutul lichidian la acest nivel, reductibil în clinostatism, care se reface de jos în sus în ortostatism implică existenţa unui canal patent cu diametrul redus, care permite pătrunderea de lichid din cavitatea peritoneală, defineşte **hidrocelul comunicant**.

Hidrocelul necomunicant conţine fluid în vaginala testiculară. Canalul peritoneo-vaginal este obliterat în totalitate, deci acumularea de lichid nu se face din cavitatea abdominală. Este frecvent în primul an de viaţă, dar în majoritatea cazurilor se resoarbe spontan.

Hidrocelul reactiv cauzează acumularea de lichid în jurul testicului, şi poate apare în:

- traumatisme
- torsiune testiculară
- torsiune de hidatidă
- orhiepididimită
- intervenţii chirurgicale retroperitoneale (pentru neuroblastom, nefroblastom).

Scanned with OKEN Scanner

Hidrocelul de cordon (chist de cordon spermatic) apare între două inele Ramonede. Nu se reduce, iar echivalentul la fetiţe se numeşte **chist de canal Nuck**. Se confundă uşor cu hidrocelul, dar în chistul de cordon testicului se palpează la nivelul polului inferior al formaţiunii.

Hidrocelul abdomino-scrotal este o afecţiune rară, care apare datorită unui canal peritoneo-vaginal patent cu un orificiu punctiform, care nu mai permite întoarcerea lichidului peritoneal în abdomen, acumulându-se în cantitate mare şi extinzându-se până la nivelul cavităţii abdominale.

DIAGNOSTIC DIFERENŢIAL

Tumefacţia apărută în regiunea inghinală/ inghino-scrotală necesită diagnostic diferenţial cu afecţiuni cu tablou clinic asemănător, cum sunt [7]:

- testicul flotant aflat la nivelul canalului inghinal
- varicocel
- hernie femurală
- torsiune testiculară
- torsiune de hidatidă Morgagni veche, cu prezenţa unei cantităţi mari de lichid în vaginala testiculară
- orhiepididimită
- traumatisme locale (hematom, ruptură testiculară)
- adenopatie inghinală
- tumori testiculare benigne sau maligne

EXAMINĂRI PARACLINICE

Evaluarea paraclinică a pacientului cu hernie/ hidrocel include opţional efectuarea unei ecografii testiculare, care este utilă în evaluarea aportului sanguin la acest nivel şi pentru efectuarea diagnosticului diferenţial cu torsiunea testiculară, tumorile testiculare.

În cazul unui pacient cu hernie strangulată este necesară efectuarea unei radiografii abdominale în ortostatism, care poate pune în evidenţă nivele hidroaerice (semne de ocluzie intestinală).

EVOLUŢIE, COMPLICAŢII

Netratate, herniile nu se vindecă spontan şi prezintă un risc crescut de strangulare a intestinului sau a altui organ. În cazul strangulării unei anse intestinale se instalează tabloul clinic de ocluzie intestinală: dureri abdominale, vărsături, meteorism abdominal, întreruperea tranzitului pentru materii fecale şi gaze.

Spre deosebire de hernie, hidrocelul vaginalei testiculare se poate vindeca spontan în primii ani de viaţă prin resorbţia lichidului din vaginala testiculară, de obicei înaintea vârstei de 1 an.

Indicaţiile tratamentului chirurgical în hidrocel sunt:

- persistenţa peste vârsta de 2 ani;
- creşterea semnificativă în volum, care produce durere sau disconfort;
- suprainfecţia (foarte rar).

TRATAMENTUL

Intervenţia chirurgicală pentru hernie sau hidrocel se poate efectua la orice vârstă.

În cazul herniilor strangulate se tentează reducerea manuală prin taxis, care se poate efectua sub narcoză, pentru a obţine o bună relaxare musculară. Eşuarea acesteia este indicaţie chirurgicală de urgenţă, datorită riscului de perforaţie şi peritonită. În cazurile prezentate tardiv (peste 24 de ore de când s-a produs strangularea), tratamentul de primă intenţie este chirurgical, datorită leziunilor ischemice prezente la nivelul ansei strangulate.

Inghinotomia la copii se face prin incizie transversală la nivelul pliului abdominal mijlociu sau oblică pe bisectoarea unghiului format de marginea externă a dreptului abdominal şi arcada inghinală, fiind urmată de izolarea sacului herniar de elementele cordonului spermatic, sacul fiind excizat după ligatură la nivelul inelului intern [8].

Datorită comunicării cu cavitatea peritoneală, nu este recomandat abordul scrotal în tratamentul chirurgical al hidrocelului. Incizia va fi transversală, în pliul abdominal mijlociu, iar după pătrunderea în canalul inghinal se luxează în plagă tumora chistică cu conţinut lichidian; se izolează canalul peritoneo-vaginal de elementele cordonului spermatic, se ligaturează la bază, se rezecă canalul şi se evacuează lichidul din vaginala testiculară după incizia acesteia, repoziţionându-se testicolul.

Complicaţiile postoperatorii posibile au o incidenţă redusă (sub 2%) şi includ:

- infertilitate datorită lezării ductului deferent;
- atrofie testiculară prin injuria vaselor;
- hemoragie, hematoame testiculare,
- infecţia plăgii operatorii;

Scanned with OKEN Scanner

– criptorhidism secundar, datorită formării de cicatrici la nivelul canalului inghinal, care determină ascensionarea testiculului.

PROGNOSTIC

Există un risc de recurență de 1%, la pacienții care prezintă comorbidități.

BIBLIOGRAFIE

1. Boocock GR, Todd PJ, Inguinal hernias are common in preterm infants, Arch Dis Child n1985 Jul.
2. Corneliu Sabetay, sub redacția, Patologie Chirurgicală Pediatrică, Ed. Aius, Craiova, 2005.
3. Aprodu G, Goșia DG, Savu B., Chirurgie Pediatrică, Ed. „Gr. T. Popa", Iași, 2001.
4. Kapur P, Caty MG, Glick PL, Pediatric hernias and hydroceles. Pediatr Clin North Am, 1998 Aug.
5. Părăian Ioan, sub redacția, Patologie Chirurgicală Pediatrică, Ed. Medicală Universitară „Iuliu-Haţieganu", Cluj-Napoca, 2005.
6. Skoog SJ, Conlin MJ, Pediatric hernias and hydroceles. The urologist perspective, Urol Clin North Am, 1995 Feb.
7. Al Varna, Chirurgie infantilă și ortopedie, Ed. Didactică și pedagogică, București, 1976.
8. Weber T, Tracy T., Groin hernias and hydroceles. In: Pediatric Surgery, 2nd ed. WB Saunders Co, 1993.

Scanned with OKEN Scanner

Capitolul 30
FIMOZA ŞI PARAFIMOZA

MIRCEA ARDELEAN, ION PĂRĂIAN

Definiţie: orificiu prepuţial strâmt nepermiţând decalotarea. Între prepuţ şi gland pot exista aderenţe strânse unde se poate acumula smegma.

ETIOLOGIE

1. Congenitală. Fimoza este considerată fiziologică până la vârsta de 5–9 ani.
2. Infecţii locale: balanopostite. Vindecarea se produce în multe cazuri cu preţul stenozei cicatriceale a prepuţului [2].
3. Iatrogen: decalotarea forţată care lezează prepuţul. Se fomează cicatrici neelastice având ca rezultat final fimoza.

CONSIDERAŢII TERAPEUTICE

Tratamentul fimozei este chirurgical, tehnica cel mai des folosită fiind circumcizia completă [1, 15].

INDICAŢII OPERATORII

În SUA circa 90% din baieţi sunt circumcizaţi, în Australia 15%, în Anglia 5%, în Danemarca sub 2%.

Indicaţii medicale

Fimoza care persistă după vârsta de 5–9 ani.

Sub 5 ani circumcizia este indicată la cei care au avut în antecedente balanopostita, şi la cei cu orificiul foarte strâmt (fimoza cicatriceală) ce determină balonarea prepuţului în timpul micţiunii.

Conform unor studii băieţii circumcizaţi, în special dacă sunt sub vârsta de un an ar avea un risc scăzut să facă infecţii urinare. Ca atare circumcizia a fost în trecut indicată la baieţii cu patologie urologică: reflux vezico-ureteral, megaureter obstructiv, sindrom de joncţiune pielo-ureterală. Oricum în ultimii ani eficienţa circumcizei în prevenţia infecţiilor urinare este controversată [7,9,12,13].

Unii autori susţin influenţa pozitivă a circumciziei în scăderea incidenţei bolilor cu transmitere sexuală [14].

Indicaţii sociale

Acestea pot fi:

– religioase [4, 11]

– alte considerente, cum ar fi de exemplu faptul că tatăl este circumcizat [10].

Avantajele circumciziei neonatale: prevenirea fimozei, a parafimozei, a balanopostitei. De asemenea se pare ca neoplaziile peniene (oricum foarte rare) sunt mai rare la circumcizaţi [1].

Dezavantajele circumciziei: durerea post-operatorie şi posibilele complicaţii [5,6,8].

CONTRAINDICAŢII

Nu vor fi circumcizaţi copii cu boli grave, prematurii şi cei cu anomalii genitale (hipospadias, epispadias), la care prepuţul este necesar pentru operaţia corectoare.

TEHNICI CHIRURGICALE

Circumcizia completă [1,15]

– Lărgirea prepuţului cu o pensă (fig. 30.1).

– Liza aderenţelor între gland şi prepuţ. Se cere delicateţe spre evitarea deepitelizării glandului cu risc de constituire a crustelor şi suprainfecţie.

Scanned with OKEN Scanner

– Recalotare, suspendarea prepuțului cu două pense Kocher, ventral și dorsal.

– La nivelul șanțului coronar se incizează pielea prepuțului (nu și mucoasa), circumferențial și usor oblic dinspre posterior spre anterior.

– Pensa dorsală se glisează 2 mm spre o parte, de partea cealaltă punându-se simetric o alta pensă.

– Incizia dorsală a mucoasei între cele 2 pense, până la 2–3 mm de sulcus coronarius.

– Mucoasa prepuțială se rezecă semicircular dinspre fren spre dorsal (sau invers) pastrându-se un guler de 2–3 mm.

– Hemostază atentă, preferabil cu pensa bipolară.

– Reconstruirea frenului cu 2–3 fire separate.

– Adaptare circulară a pielii la mucoasa prepuțială cu fire separate, rezorbabile, 6/0 (5/0 la copilul peste 9 ani).

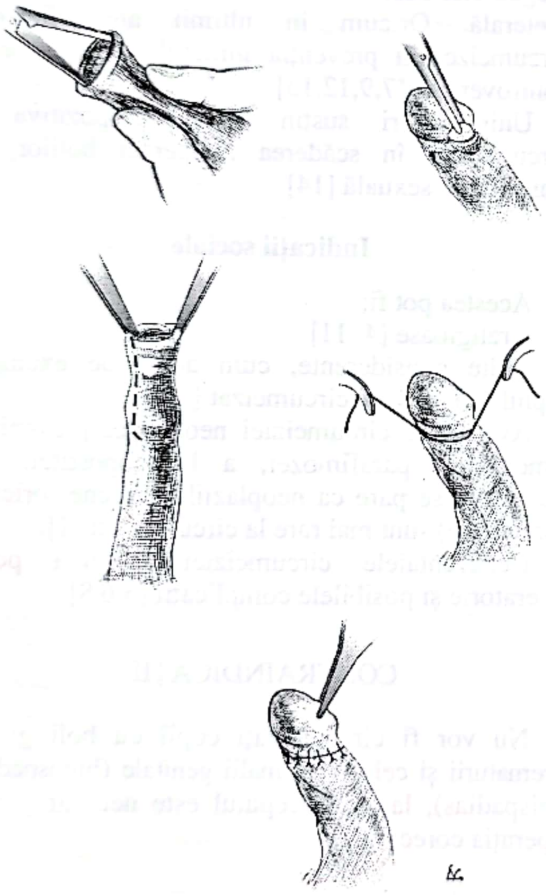

Figura 20.1. Circumcizia totală (Explicații în text).

Circumcizia parțială

Prin aceasta se încearcă păstrarea parțială a prepuțului. Reușita acestei operații presupune existența unui prepuț suficient de lung, prepuțul trebuie incizat economicos chiar sub inelul cicatriceal, având în vedere extirparea întregului țesut cicatriceal.

Această operație este de evitat când fimoza survine după balanopostite și ori de câte ori există aderențe strânse între gland și prepuț. Liza acestor aderențe se face cu prețul unor areale deepitelizate la nivelul glandului și mucoasei prepuțiale, areale care inevitabil revin în contact la sfarșitul operatiei (mai ales atunci cand chirurgul, văzând ca nu are destulă piele pentru scopul propus, păstrează un „guler" mai lat de mucoasă prepuțială). Se formează noi aderențe care vor împiedica decalotarea, făcând reintervenția iminentă. Operația poate fi și în unele din aceste cazuri încununata de succes dacă se pot respecta următoarele criterii: rezecția părții mucoase a prepuțului lăsând un coleret de 3–4 mm lățime la nivelul șantului coronar și păstrarea parții cutanate (foița externă care trebuie să fie suficient de largă și de lungă). Partea cutanată are epiteliul intact și chiar dacă vine în contact cu un gland mai mult sau mai puțin deepitelizat (prin liza aderențelor) nu se mai produce alipirea, prevenindu-se astfel recidiva fimozei.

Tehnica „*plastibell*" [1]

După lizarea aderențelor (dacă există) între prepuț și gland, se pune orificiul prepuțial sub tensiune cu ajutorul a 3–4 pense. Se adaptează dispozitivul (marime corespunzătoare glandului) între gland și prepuț cu sprijin în sulcus coronarius. Urmează ligatura strânsă a excesului prepuțial la dispozitiv (plastibell). Prepuțul distal de ligatură se necrozează între 3 și 7 zile. Alternativ se poate secționa prepuțul imediat după ligatură la 1–2 mm distal de ea. Ca anestezie, blocul penian este suficient.

Incizia dorsală

Incizia dorsală a prepuțului [3] este eficientă, rezultatul cosmetic însă nu este satisfăcător.

ÎNGRIJIRI POSTOPERATORII

Circumcizia se practică în cadrul chirurgiei de o zi. Pacientul va fi lăsat acasă când este complet treaz și nu are simptomatologie postanestezică (vărsături, ameteli).

Celor cu circumcizie totală li se aplică un pansament gras cu bacitracină, cu vaselină, ori cu

Scanned with OKEN Scanner

anestezic local (xylocain gel). Pansamentul se înlatură a doua zi postoperator, după ce a fost bine înmuiat în apă călduță. După aceea se aplică de mai multe ori pe zi, unul din unguentele menționate. Se recomandă băi locale cu ceai de mușetel de 2–3 ori pe zi (nu camilosan). Noi recomandăm scufundarea penisului într-un pahar plin cu ceai (călduț sau rece) pe o durată de 5 minute (3×/zi), 7 până la 10 zile postoperator. Dacă evoluția postoperatorie este bună, acești pacienți nu au nevoie de control postoperator.

Celor cu circumcizie parțială li se vor recomanda numai băi locale. Aceştia vor fi controlați circa 10 zile postoperator, ocazie cu care se va decalota penisul (nu mai repede). Este obligația chirurgului de a face prima decalotare postoperatorie. Se evita astfel parafimoza sau dacă se produce se pot lua măsurile de rigoare. Combaterea durerii se face cu antialgice moderate, preferabil supozitoare.

Pacientul se poate duşa începând cu ziua a 3-a postoperator, dar fără a folosi săpun timp de 10 zile.

COMPLICAȚII POSTOPERATORII

ACUTE

Sângerarea

Este cea mai frecventă complicație după circumcizie. Se opreşte de ce cele mai multe ori spontan prin pansament compresiv. Dacă nu, se reintervine şi se ligaturează vasul.

Amputația parțială a penisului prin lezarea glandului sau corpilor cavernoşi

Amputația parțială a penisului este o complicație foarte rară, dar extrem de gravă. Pacientul trebuie transportat urgent într-un serviciu cu mare experiență în urologia pediatrică.

Infecția postoperatorie

Este de obicei limitată şi răspunde la terapia locală: schimbarea frecventă a pansamentelor, băi locale cu antiseptice uşoare (ceai de mușetel).

Excizia excesivă a pielii

În acest caz penisul nu poate fi acoperit. Se vor plasa fire de adaptare între piele şi mucoasa prepuțului, nu însa sub tensiune. Suprafața denudată se acoperă cu unguent gras şi se lasă să granuleze şi să epitelizeze secundar. Dacă suprafața denudată este prea mare atunci se va transplanta pe loc.

TARDIVE

Stenoza de meat

La copilul mic este secundară meatitei care la rândul ei se datorează contactului prelungit al glandului (neacoperit de piele) cu scutecul îmbibat cu urină. Sarurile de amoniu din urină irita meatul. La copilul mare este rezultatul contactului glandului neprotejat cu mediul extern. Rezultă o „uscare" excesivă a meatului cu tendință la stenozare (de aici unul din motivele băilor locale).

Fistula uretrocutanată

Rezultă fie acut prin lezare directă intraoperatorie, fie tardiv ca rezultat al unei ischemii după manevrări brutale intraoperatorii.

PARAFIMOZA

Definiție: Constricția dureroasă a glandului, prin inelul prepuțial strâmt care a fost retractat la nivelul şanțului coronar.

Retracția se produce fie prin manipulare directă, fie în timpul erecției. Inelul prepuțial comprimă vasele limfatice cu instalarea limfedemului distal: glandul şi partea mucoasă a prepuțului se tumefiază (fig. 30.2). Constricția prelungită poate duce în cazuri extreme la gangrena parțială a glandului. Ca urmare parafimoza este o urgență medico-chirurgicală.

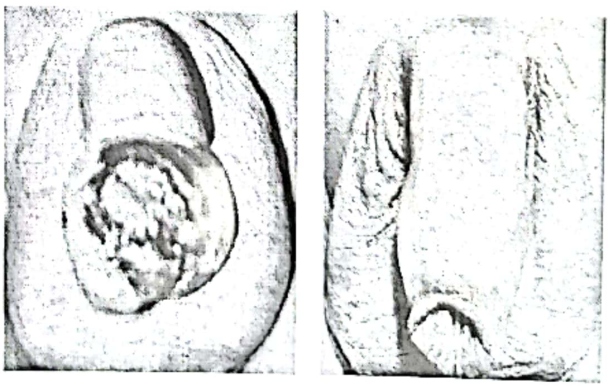

a b

Figura 30.2. Parafimoza: a. la prezentare; b. după reducere.

Scanned with OKEN Scanner

TRATAMENT

Se tratează prin reducera prepuțului după compresia manuală a glandului edemațiat. Practic se aplică unguent pe gland şi pe inelul prepuțial, se plasează degetele 2 şi 3 „în pensa" la nivelul corpului penisului (circumferențial), iar cei doi polici comprimă glandul încercând să-i reducă edemul [1].

Alternativ se cuprinde corpul penisului cu o mână, iar cu cealaltă se reduce edemul (comprimare continuă, cu răbdare). E bine ca pacientul să fie sedat, sau narcotizat. După repoziție se vor aplica local comprese umede cu antiseptice uşoare (ceai de muşetel). Dacă reducerea nu e posibila se va practica incizia dorsală a inelului prepuțial. Se recomandă circumcizia la rece (după 3 luni de la episod), cu scopul prevenirii recidivei parafimozei.

BIBLIOGRAFIE

1. Cold CJ, Taylor JR, The prepuce, BJU international, 83 Supl 1: 34-44, 1999.
2. Baskin LS, Circumcişion in Baskin LS, Kogan BA, Duckett JW: Handbook of Pediatric Urology, Lippincot – Raven, pp. 1–10, 1997.
3. Zachariou Z., Phimose, Paraphimose in Zachariou Z, Memorix Kinderchirurgie, Chapman & Hall, pp. 336, 1997.
4. Hellerstein S: Acute urinary tract infection – evaluation and treatment, Curr Opin Pediatr 18(2):134-138, 2006.
5. Kwak C *et al.*, Effect of circumcişion on urinary tract infection after successful antireflux surgery, BJU Int 94(4):627-629, 2004.
6. Singh-Grewal D, Macdeşşi J, Craig, Circumcişion for the prevention of urinary tract infection in boys: a systematic review of randomised trials and observational studies. Arch Dis Child. 90(8): 853-854, 2005.
7. To T, Agha M, Dick PT, Feldman W., Cohort study on circumcişion of newborn boys and subsequent risk of urinary-tract infection, Lancet 5:352(9143):1813-6, 1998.
8. Van Howe RS, Does circumcişion influence sexually transmitted disease? A literature review, BJU International, 83 Supl 1: 52-62, 1999.
9. Glass JM: Religious circumcişion, a Jewish view. BJU International, 83 Supl 1: 17-21, 1999.
10. Rizvi SAH *et al.*, Religious circumcişion: a Muslim view. BJU International, 83 Supl 1: 13-16, 1999.
11. O'Hara K, O'Hara J: The effect of male circumcişion on the sexual enjoyment of the female partner, BJU International, 83 Supl 1: 79-84, 1999.
12. Goldman R., The psychological impact of circumcişion. BJU International, 83. Supl 1: 93-102, 1999.
13. Hammond T., A preliminary poll of men circumcised in infancy or childhood, BJU International, 83 Supl 1: 85-92, 1999.
14. Kroovand RL, Complications of neonatal circumcişion in Cohen MS, Resnik MI, Reoperative Urology, Little, Brown, pp. 205–214, 1995.
15. Cuckow PM, Rix G, Mouriquand PDE, Preputial plasty: a good alternative to circumcişion. J Pediatr Surg 29: 561-563, 1994.

Scanned with OKEN Scanner

Capitolul 31
TULBURĂRILE DE MIGRARE A TESTICULULUI

MIRCEA ARDELEAN, ION PĂRĂIAN

Definiție: cryptorchidism înseamnă testicul ascuns (*cryptos* = ascuns). Testiculul criptorhid poate fi atrofic, ectopic, sau necoborât. Pe de altă parte testiculul care nu se află în scrot poate fi palpabil (ectopic, necoborât) ori nepalpabil (atrofic, necoborât).

EMBRIOLOGIE

Crestele genitale sunt constituite în a 4-a săptămână de gestație. Gonadele se dezvoltă din aceste creste prin proliferarea epiteliului celomic şi condensarea mezenchimului subiacent de-a lungul mezonefrosului. Până în săptămâna a 6-a de gestație gonadele sunt indiferente.

În săptămâna 6–7 se manifestă efectele genei TDF (*testis determining factor*) situată pe cromozomul Y. Sub acțiunea genei TDF gonada indiferentă se diferențiază în testicul. În săptămânile 8 şi 9 se dezvoltă celulele Sertoli care secretă MIS (*Müllerian inhibitory substance*). MIS cauzează regresia ductului müllerian.

Începând cu săptămâna a 9-a celulele Leydig produc testosteronul care stimulează dezvoltarea ductului wolffian. Coborârea testiculului din retroperitoneu se produce în trimestrul III (începând cu săptămâna 28).

CLASIFICARE

TESTICULUL NECOBORÂT

Reprezintă 93% din totalitatea testiculelor criptorhide. El este situat în afara scrotului, dar pe „axa anatomică de coborâre". Testiculul necoborât poate fi palpabil ori nepalpabil (testicul abdominal şi uneori cel situat în canalul inghinal). Testiculul necoborât palpabil poate fi retractil (poziție extrascrotală intermitentă datorată unui reflex cremasteric puternic) sau sigur necoborât (abdominal, în canalul inghinal, prescrotal, suprafascial – pe aponevroza oblicului extern) (fig. 31.1).

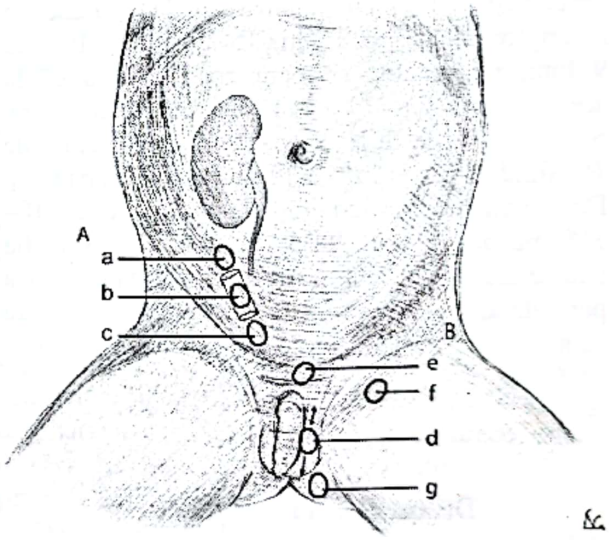

Figura 31.1. Testicul criptorhid

A. Testicul necoborât: **a.** abdominal **b.** intracanalar **c.** la nivelul orificiului inghinal extern **d.** retractil
B. Testicul ectopic: **e.** pubian **f.** femural **g.** perineal

TESTICULUL ECTOPIC (4% DIN TESTICULUL CRIPTORHID)

Este situat în afara axei anatomice de coborâre: perineal, femural ori pubian. Testiculul ectopic este totdeauna palpabil şi de obicei calitativ mai bun decât testiculul necoborât.

Scanned with OKEN Scanner

ATROFIA TESTICULARĂ

Este rară (3% din testiculul criptorhid), rezultând în urma torsiunii perinatale. Poate fi:

- Atrofia testiculară unilaterală
- Atrofia/Absența testiculară bilaterală.

În varianta „minimală" testiculul a fost prezent până în săptămânile 12–14 de gestație când masculinizarea este completă. Ca atare, la naștere, penisul și scrotul sunt normale. Anorhia e bilaterală si definită în literatura engleză ca **„vanishing testis syndrom"**. Cel mai probabil acest sindrom este rezultatul torsiunii perinatale [1].

Dacă funcția testiculară este pierdută înainte de săptămâna a 8-a a dezvoltării intrauterine, atunci diferențierea sexuală este afectată. Nou-născutul afectat are organe genitale de aspect intersexual ori chiar feminin.

INCIDENȚĂ

La naștere 4% dintre nou-născuții de sex masculin au criptorhidism, din aceştia 15% bilateral. Până la 9 luni, majoritatea coboară spontan, aşa că la această vârstă numai 1% din baieți au criptorhidism. Situația rămâne după aceea stabilă, incidența de 1% fiind găsită şi la baieții peste 1 an vârstă [1]. Din totalitatea testiculelor necoborâte circa 10–15% nu pot fi găsite la palpare. Acestea sunt fie situate intraabdominal, fie atrofiate după torsiunea perinatală, fie nedetectate deşi se află inghinal sau sunt ectopice (tehnică de examinare deficitară?).

ETIOLOGIE

DEREGLĂRI ENDOCRINE

Cel mai probabil cauza criptorhismului este o dereglare endocrină. Procesul coborârii testiculului este influențat de o serie de hormoni: gonadotropina corionică umană, testosteronul, dihidrotestosteronul, calcitonin gene related peptide, factorul de creştere epidermală şi hormonul luteinizant.

ANOMALIA GUBERNACULULUI

Gubernaculul este o „coardă" fibroasă între polul inferior al testiculului şi epididim pe de o parte şi scrot pe de altă parte. Gubernaculul nu trage testiculul în scrot, îl directioţineaza doar. Absența ori anormalia gubernaculului (de structură ori de poziție) poate fi cauza de necoborâre ori de ectopie.

TESTICULUL ANORMAL

Această ipoteză (improbabilă) derivă din observația că infertilitatea este mai ridicată la cei cu criptorhism chiar după orhidopexia neproblematică. Adepții acestei teorii susțin că testiculul anormal al unui nou-născut altfel sănătos nu va coborî normal. Pe de alta parte s-a demonstrat experimental că o proteza care substituie testiculul coboară fară probleme.

PRESIUNEA INTRAABDOMINALĂ REDUSĂ

Pacienții cu *sindrom prune belly* au testicul necoborât abdominal bilateral. Cei cu gastroschizis au o incidență crescută a criptorhidiei.

EVOLUȚIA NATURALĂ A CRIPTORHIDIEI

CANCER

Din totalul cancerelor de testicul 11% au originea în testiculul necoborât, asta înseamnă un risc de 30 de ori mai mare ca la populația normală. Se pare că orhidopexia nu schimbă incidența malignizării. Avantajul orchidopexiei însă, constă în facilitatea examinării testiculului cu posibilitatea stabilirii unui diagnostic precoce.

INFERTILITATEA

Este dificil de apreciat [2]. Examinarea spermei la cei cu testicul necoborât unilateral arată că în 50% sperma este anormală (probabil există o componentă autoimună, ori endocrină cu efect bilateral). La pacienții cu testicul necoborât bilateral sperma este anormală în 75% din cazuri. Pe de altă parte unele studii au arătat că cei cu testicul unilateral au virtual o paternitate normală, în timp ce pacienții cu testicul necoborât bilateral au paternitate foarte redusă [1].

PATOLOGIE ASOCIATĂ

Testiculul necoborât este în majoritate insoțit de hernie inghinală indirectă [3]. El are tendința să

Scanned with OKEN Scanner

se torsioneze şi este mai expus traumatismelor. Efectele psihologice nu sunt bine cunoscute, par însă mai puţin importante decât la pacienţii cu anomalii ale penisului [1].

DIAGNOSTIC

Testiculul criptorhidic este diagnosticat prin examinare clinică [1,4–6]. Important este a se preciza dacă testiculul este palpabil sau nu. Dacă este palpabil, se va stabili dacă este necoborât, retractil, ori ectopic.

Perioada recomandată de examinare este înaintea vârstei de 6 luni: până la această vârstă ţesutul celular subcutanat este subţire, iar reflexul cremasterian slab (condiţii optimale de examinare). Pe de altă parte un pacient peste 6 luni cu testicul absent în scrot, dar care iniţial avusese un testicul normal, este susceptibil a avea testicul retractil şi nu testicul necoborât.

Forma scrotului de partea criptorhidică poate sugera dacă testiculul este prezent. Un hemiscrot normal este indiciu ca testiculul se găseşte probabil în regiunea inghinală (prescrotal, suprafascial, canalul inghinal).

TEHNICA PALPĂRII

Examinatorul stă de partea afectată. Palparea începe în regiunea inghinală în apropierea crestei iliace antero-superioare cu mâna stangă pentru testiculul criptorhidic drept şi invers. Se exercită o presiune spre posterior (în direcţia sacrului) in timp ce mâna glisează spre simfiză (presiunea va fi menţinută spre sacru şi nu spre coapsă!). În acest timp cealaltă mână palpează dinspre scrot spre canalul inghinal.

Testiculul ectopic se descoperă prin examinarea atentă în regiunea perineala, femurala, ori prepubic. Repetarea examinării ori trimiterea la specialist evita investigatii inutile şi uneori costisitoare.

Examenul clinic stabileşte de regulă diagnosticul în criptorhidie.

INVESTIGAŢII PARACLINICE

Vor fi efectuate numai pentru testiculul nepalpabil.

Ecografia este examinarea de elecţie, întrucât majoritatea testiculelor necoborâte se află în canalul inghinal, deci uşor accesibile acestei examinări.

CT-ul nu are valoare practică în diagnosticul testicululi necoborât. Este iradiant şi nu aduce cu mult mai multe informaţii comparativ cu ecografia.

RMN-ul necesită sedare ori anestezie şi este scump: dacă testiculul este evidenţiat intervenţia chirurgicală se impune, dacă testiculul nu este găsit chirurgia e necesară ca măsură definitivă.

Laparoscopia este scumpă, fiind însă tehnica cea mai eficientă pentru vizualizarea testicululi şi/sau a deferentului. În funcţie de situaţia locală se poate continua cu incizie inghinală standard, ori plasarea altor trocare de lucru pentru alungirea cordonului spermatic şi efectuarea orhidopexiei (un timp ori doi timpi = Fowler-Stephens) ori orhiectomie [7,8].

Evaluarea hormonală nu este de valoare în prezenţa unui testicul palpabil fiind însă foarte importantă la pacientul cu ambii testiculi nepalpabili. Se vor depista astfel fetiţele cu sindrom de hiperplazie corticoadrenală care pot fi total virilizate. La aceste fetiţe, clitorisul hipertrofiat poate fi uşor confundat cu un penis de catre un medic neavizat.

Băieţii cu anorhidie bilaterală pot fi de asemenea diagnosticaţi hormonal. Aceşti pacienţi au valori bazale ridicate ale hormonului de stimulare foliculară şi ale hormonului luteinizant, precum şi valori reduse ale testosteronului şi nu au răspuns testosteronic la stimulare prelungită cu gonadotropina corionică umană.

Aceşti copii trebuie examinaţi în primele săptămâni de viaţă, de chirurgul sau urologul pediatru cât şi neapărat de un endocrinolog familiarizat cu această patologie deoarece **unele dozări hormonale sunt relevante numai în primele săptămâni după naştere.**

Dacă anorhidia bilaterală poate fi diagnosticată prin determinări hormonale, laparoscopia poate fi amânată până la pubertate (în acest caz, în aceeaşi intervenţie chirurgicală vor fi plasate protezele testiculare).

TRATAMENT

Scopul tratamentului este limitarea complicaţiilor. Pe prim plan stă infertilitatea. Urmează malignizarea, torsiunea, traumatismele şi aspectele psihologice. Nu trebuie uitată asocierea frecventă cu hernia inghinală [9,10].

Scanned with OKEN Scanner

TRATAMENTUL HORMONAL

Gonadotropina corionică umană (GCU) şi *luteinizing hormone-releasing hormone* (LHRH) pot fi utilizaţi individual ori combinat. GCU actionează direct pe celulele Leydig în timp ce LHRH acţionează prin intermediul hipofizei.

Hormonii nu vor fi administrati la pacientii cu hernii evidente (indicaţie operatorie absolută) sau la cei cu testicul ectopic (ilogic). GCU se administrează intramuscular, doza depinzând de greutatea corporală: 1 000 unităţi intenaţionale (UI) pe săptămână la un copil sub 10 kg, 1 500 UI pe săptămână pentru cei între 10–20 kg, şi 2 500 UI pe săptămână pentru pacienţi cu greutate peste 20 kg. Terapia durează 4 săptămâni consecutive. LHRH poate fi injectat intramuscular ori suncutanat ori administrat ca spray nazal. Eficienţa terapiei este comparabilă pentru cei doi hormoni. Succesul terapiei hormonale este apreciat in jur de 14% pentru testicului necoborât unilateral şi 100% pentru testicului retractil.

TRATAMENTUL CHIRURGICAL

După 9 luni nu se mai produce coborârea spontană. Coborârea chirurgicală ar trebui să se facă între 9 şi 12 luni pentru că temperatura intra-abdominală crescută poate degrada celulele germinale. Practicarea operaţiei la această vâstă este avantajoasă pentru copil şi din punct de vedere psihologic [11].

Operaţia:

– Incizie de 2–3 cm în pliul cutanat în regiunea inghinală.

– Identificarea testicului suprafascial dacă este cazul.

– Expunerea canalului inghinal prin incizia aponevrozei oblicului extern dinspre orificiul inghinal superficial spre cranial.

– Evidenţierea testicului.

– Secţionarea gubernaculului şi a aderenţelor fibroase ale testicului şi cordonului spermatic cu pereţii canalului inghinal (orhidofuniculoliză).

– Mobilizarea testicului şi cordonului spermatic.

– Disecţia sacului herniar. Dacă cordonul este scurt se continuă disecţia vaselor spermatice înalt retroperitoneal (*ductus deferens* nu este niciodată prea scurt pentru coborâre). Disecţia retroperineală e bine să se facă înainte de ligatura sacului. Un sac etalat cu două pense facilitează disecţia retroperitoneală a vaselor spermatice. Uneori e nevoie şi de incizia marginii inferioare a oblicului intern şi a transversului abdominal pentru disecţia corespunzătoare a vaselor spermatice.

– Ligatura transfixiantă a sacului la nivelul orificiului inghinal profund şi rezecţia sacului. Pentru a se mai câştiga circa 0,5–1 cm lungime se pot trece testicului şi cordonul spermatic pe sub ansa vaselor epigastrice [7].

– Tunelizarea inghinoscrotală şi prepararea pungii scrotale.

– Se coboară testicului în punga scrotală. De obicei fixarea nu este necesară. Dacă da, este preferabil un fir resorbabil care fixează lejer tunica vaginalis la peretele medial al scrotului.

Testicului abdominal va fi la început localizat laparoscopic şi apoi coborât fie prin intervenţie laparoscopică, fie prin combinarea laparoscopiei cu incizia inghinală standard (un timp sau doi timpi) [6]. Dacă vasele spermatice prea scurte nu permit coborârea, acestea vor fi ligaturate (clipate) si secţionate. Irigarea testicului va fi asigurată de vasele gubernaculului (care în acest caz trebuie menajat) şi de vasele deferentului (procedeul Fowler-Stephens).

Decizia de coborare a testicului după metoda Fowler-Stephens într-un timp sau doi timpi va fi luată în funcţie de experienţa si preferinţele chirurgului. În literatură rezultatele sunt comparabile [12].

În absenţa laparoscopiei se va face explorarea abdominală prin laparotomie Pfannenstiel combinată cu incizie inghinală (eventual medializată) pentru coborâre.

Sunt servicii în care în prezenţa unui testicul contralateral normal, testicului abdominal calitativ redus (hipotrofic) se extirpă chiar şi la copilul mic. O indicaţie general acceptată a orhidectomiei este varsta pacientului peste 10 ani în prezenţa testicului contralateral normal. În aceste cazuri şansa testicului necoborât de a contribui la fertilitate este minimală, în timp ce riscul malignizării este crescut. Ca atare orhidectomia este justificată [2].

Terapia hormonală după tratamentul chirurgical

Nu s-a impus încă. Principiul acestei atitudini se bazează pe supoziţia că testicului criptorhidic nu va funcţiona normal chiar şi după coborârea chirurgicală corectă. În consecinţă o cură de stimulare de 6 luni cu LHRH ar fi recomandată [2].

Scanned with OKEN Scanner

COMPLICAȚII

INTRAOPERATORII

Secționarea deferentului. Se produce cel mai adesea fie în timpul disecției testicului suprafascial, fie în timpul secționării gubernaculului. Uneori deferentul constituie o ansă care depașește testicul caudal, putând fi lezat de chirurgul neavizat ori neatent în timpul orhido-funiculo-lizei. Incidentul trebuie recunoscut, iar anastomoza se va efectua sub microscop.

Lezarea vaselor spermatice. Este o complicație rara. Compromiterea vasculrizației poate duce la atrofie testiculară.

Lezarea peritoneului. Trebuie recunoscută și reparată, altfel va fi cauza de hernie, respectiv hidrocel popostoperator.

POSTOPERATORII

Supurația plagii și/sau testicului. Survine în cazul nerespectării asepsiei, eventual în combinație cu compromiterea vascularizației.

Recidiva criptorhidiei. Este de cele mai multe ori rezultatul unei tehnici chirurgicale incorecte. Rareori poate surveni după mobilizare intempestivă imediat postoperator.

Atrofia testiculară (vezi „Lezarea vaselor spermatice"). Poate fi determinată și de fenomene autoimune. În acest caz va fi afectat cu mare probabilitate și testicului contralateral.

Hernia și/sau hidrocelul postoperator (vezi Lezarea peritoneului)

ÎNGRIJIRI POSTOPERATORII

Pacientul cu orchidopexie la care nu a fost necesară mobilizarea retroperitoneală a vaselor spermatice va rămâne în repaus la pat pentru 1–2 zile în spital ori la domiciliu (transport la orizontală dacă se optează pentru domiciliu).

Dacă a fost necesară disecția înalt-retro-peritoneală atunci repausul la pat va fi de trei zile, iar dacă testicului a fost abdominal repausul este de minimum șapte zile.

Acestea sunt recomandări orientative pe care noi le-am adoptat și care ne-au dat satisfacție. Practicarea sporturilor „călare" se interzice pentru trei săptămâni.

URMĂRIREA PACIENȚILOR

Controale postoperatorii se efectuează la 6 luni: se apreciază localizarea, mărimea, consistența, sensibilitatea și mobilitatea testicului. Se recomandă evaluarea pacientului și la debutul pubertații și eventual în adolescență (în cazuri particulare va fi efectuată spermograma).

BIBLIOGRAFIE

1. Cendron M, Keating MA, Huff DS, Koop CE, Snyder HM 3rd, Duckett JW: Cryptorchidism, orchidopexy and infertility: a critical long-term retrospective analysis. J Urol, 142: 559-562, 1989.
2. Bartsch G: Hodendystopie in Hohenfellner R, Thüroff JW, Schulte-Wissermann H: Kinderurologie in Klinik und Praxis. Thieme, 1986, pp. 492-511.
3. Elder JS: The failed Orchiopexy: in Cohen MS, Resnick MI: Reoperative Urology, 1995, Little, Brown and Company, pp. 251–260.
4. Bogaert G, Kogan BA: Undescended Testes in Baskin LS, Kogan BA, Duckett JW: Handbook of Pediatric Urology. Lippincot - Raven, 1997, pp. 65–75.
5. Hösli PO: Lageanomalien des Hodens, in Bettex M, Genton N, Stockmann M: Kinderchirurgie, Thieme, 1982, pp. 8.201-8.208.
6. Riquelme M, Aranda A, Rogriguez C, Cortinas J, Carmona G, Riquelme-Q M: Incidence and management of the inguinal hernia during laparoscopic orchiopexy in palpable cryptoorchidism: preliminary report. Pediatr Surg Int 23(4): 301-304, 2007.
7. Chang B *et al.*: Laparoscopic orchidopexy: a review of a large clinical series. BJU Int 87(6): 490-493, 2001.
8. Robertson SA, Munro FD, MacKinlay DA: Two-Stage Fowler-Stephens Orchidopexy Preserving The Gubernacular Vessels And A Purely Laparoscopic Second Stage. Journal of Laparoendoscopic & Advanced Surgical Techniques Vol. 17, No. 1: 101-107, 2007.
9. Hutson JM: Undescended Testis, in O'Neill JA Jr *et al.*: Pediatric Surgery, Mosby, 1998, pp. 1087–1099.
10. Cisek LJ, Peters CA, Atala A, Bauer SB, Diamond DA, Retik AB. Current Findings in Diagnostic Laparoscopic Evaluation of the Nonpalpable Testis. J Urol 160:1145–1149, 1998.
11. Iskit SH, Dagli TE, Kiyan G, Durakbasa CU: Interstitial hernia: a diagnostic dilemma in infants and children. J Pediatr Surg, 33: 586-588, 1998
12. Canavese F, Cortese MG, Gennai F, Gesmundo R, Lala R, De Sanctis C, Constantino S. Non-palpable testes. Orchiopexy in single stage. Eur J Pediatr Surg 5: 104-105, 1995.

Scanned with OKEN Scanner

Capitolul 32
HIPOSPADIASUL MASCULIN

MIRCEA ARDELEAN, ION PĂRĂIAN

Definiție: Dezvoltarea incompletă a uretrei anterioare care se deschide pe fața ventrală a penisului sau la nivelul perineului, a corpilor cavernosi si prepuțului.

Hipospadiasul nu cauzează simptome semnificative, exceptând dirijarea în jos a jetului urinar. Rareori meatul hipospad este stenotic determinând micționare prelungită și presiuni retrograde crescute. Hipospadiasul se poate asocia cu încurbarea caudală a penisului datorată existenței unui țesut fibros neelastic (cordeea). Uneori există o încurbare congenitală intrinsecă a corpilor cavernoși. Unele forme de hipospadias pot determina infertilitate prin dificultatea de livrare corectă a spermei [1].

EMBRIOLOGIE

La o lună de gestație organele genitale nu sunt diferențiate. În săptămânile 9–10 celulele Leydig încep să sintetizeze testosteronul. Acesta determină dezvoltarea organelor genitale masculine. Spre săptămânile 13–14 uretra peniană și prepuțul sunt complet formate. Anomaliile în dezvoltarea uretrei și prepuțului conduc la hipospadias. Dezvoltarea incompletă a uretrei glandulare, nu permite fuzionarea faldurilor prepuțiale. În consecință prepuțul este absent ventral și în exces dorsal.

INCIDENȚA

Incidența este de 1/250 nou-născuți de sex masculin.

ETIOLOGIE

Factorii genetici sunt implicați în anomalie. Hipospadiasul se manifestă la 14 % din frați și 8% din urmași. Dacă un tată cu hipospadias, are un fiu cu hipospadias, riscul de a avea al doilea fiu cu aceeași anomalie este de 26%. Alți factori implicați: vârsta înaintată a mamelor la instalarea menstrei, vârsta înaintată a mamelor în timpul sarcinii, amandoi gemenii de sex masculin [2].

ANOMALII ASOCIATE

Testicului criptorhid: 9% (în hipospadiasul sever până la 30%).

Hernia inghinală: 9%.

Utricului ori alte resturi ale ductului Müller în formele severe.

Anomaliile reno-ureterale și vezicale sunt rare.

Micropenisul. Abilitatea penisului de a răspunde la stimularea cu testosteron, trebuie stabilită în perioada de nou-născut (testosterone cypionate 25 mg, ori testosterone enanthate 25 mg, 1 doză la 3 săptămâni). Alternativ se poate alege testul stimulării cu gonadotropină corionică umană (2000 UI/zi pentru 4 zile). Se determină astfel capacitatea testicului de a produce testosteron și dacă există răspuns penian. În tabelul 32.1 sunt redate dimensiunile normale ale penisului în funcție de vârstă.

Pacienții cu hipospadias asociat cu criptorhidie unilaterală, ori hernie nu necesită investigații. Pacienții cu hipospadias asociat cu malformații cardiace și malformații ano-rectale necesită ecografie renală și după caz alte explorări (cistografie, scintigrafie renală). Pacienții cu hipospadias sever și criptorhidie bilaterală,

Scanned with OKEN Scanner

trebuiesc suspectaţi de intersex. Ei necesită o investigare complexă imediat după naştere (inclusiv cariotip şi status hormonal).

Tabelul 32.1

Lungimea normală a penisului (în extensie)

Vârsta	Limite [cm]
Nou-născut (30 săptămâni)	1,7–3,2
Nou-născut (34 săpămâni)	2,2–3,8
Nou-născut (la termen)	2,3–4,3
< 1 an	2,7–5,9
1–3 ani	3,1–6,9
3–11 ani	3,7–8,6
adulţi	10,1–16,5

Palparea testicululuí în scrot poate fi, în general, acceptată ca dovadă a sexului genetic masculin.

Semnificaţia clinică a prezenţei utriculului, rezidă în dificultatea inserţiei cateterului în vezică. Utriculul poate fi sursa de stază urinară, cu risc pentru infecţii şi litiază. În aceste cazuri, utriculul trebuie excizat. În caz de excizie, se recomandă prezervarea şi tubularizarea pereţilor laterali în care se deschid ducturile deferente, spre a încerca menţinerea fertilităţii [4].

CLASIFICARE

Clasificările existente se bazează pe localizarea meatului. Important este ca, hipospadiasul să fie clasificat după ce curbura, (prin excizia cordeii) a fost corectată. Fiind o structură neelastică, cordeea determină o formă mai severă decât cea aparentă [5]. Aceasta înseamnă că, după excizia cordeii, penisul în poziţie corectată să devină relativ mai lung, meatul uretral glisând spre proximal. Poziţia meatului după excizia cordeii, este poziţia reală cu consecinţe în alegerea tehnicii chirurgicale corectoare.

Hipospadiasul anterior: glandular, coronar (50%).

Hipospadiasul mijlociu: penian distal, penian mijlociu, penian posterior (30%).

Hipospadiasul posterior: peno-scrotal, scrotal, perineal (20%).

Formele peno-scrotale, scrotale şi perineale sunt definite ca forme „severe". Noţiunea, „severe" poate fi extinsă şi asupra formelor cu cudură importantă a penisului, a formelor cu transpoziţie peno-scrotală, a celor cu micropenis şi a celor cu testicul necoborât bilateral.

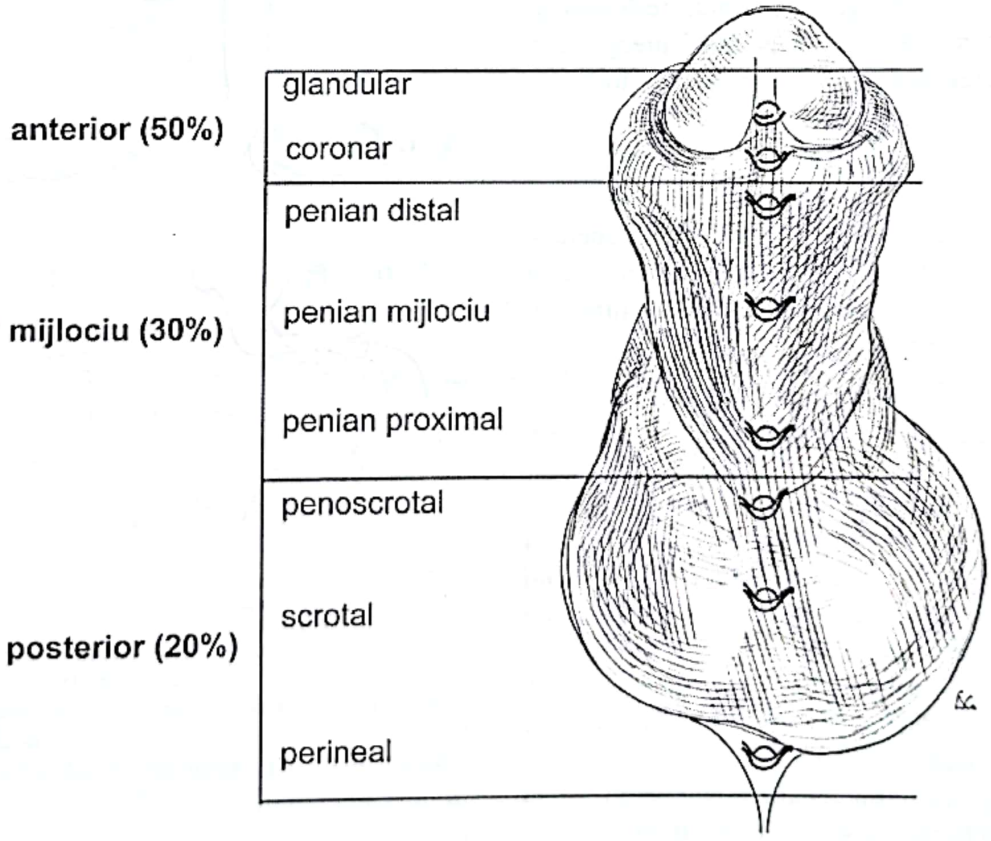

Figura 32.1. Hipospadias. Clasificare
(modificat după JA O'Neill, 1998, *Pediatric Surgery*. Mosby, cu permisiunea Editurii Mosby).

Scanned with OKEN Scanner

TRATAMENT

Tratamentul are următoarele scopuri: obținerea unui penis drept, cu meatus de forma normală, poziționat la vârful glandului și uretra de calibru corespunzator, care să asigure un jet urinar îndreptat înainte și desfășurarea unui act sexual normal, poziția corectă a scrotului față de penis.

Operația va fi planificată între 6–12 luni. La această varstă, copilul nu merge, lucru care ușurează îngrijirile postoperatorii, iar mărimea penisului nu se schimbă semnificativ între 6 luni și 3 ani.

Până la 2 ani, pot fi corectate eventualele complicații. Copilul sub 2 ani, este mai puțin anxios, nu are conștiența apartenenței sexuale, nu și-a însușit încă micționarea voluntară. Copilul peste 4 ani, are risc emoțional crescut, poate dezvolta anxietate genitală [6].

Un factor limitator este micropenisul. În formele severe, la cei cu penis mic, cu prepuț redus, cu gland hipotrofic, se pot administra preparate hormonale (de exemplu, testosterone enanthate 25 mg la 6 si 3 săptămâni preoperator, ori cremă cu testosterone propionate 10% local).

ANESTEZIA

Corectarea se va efectua în anestezie generală, la care se asociază blocul penian ori anestezia caudală pentru diminuarea disconfortului postoperator.

TEHNICI CHIRURGICALE

Construirea uretrei, trebuie să fie precedată de corectarea curburii peniene prin rezecția cordeii și/sau prin plicatura dorsală a albugineii [2]. Din fericire majoritatea pacienților au forme ușoare de hipospadias, fără curbură penianã.

– Avansarea meatului și glanduloplastia [7], cunoscute în literatură ca MAGPI (*meatal advancement and glanduloplasty*). Dă rezultate bune numai în hipospadiasul glandular (fig. 32.2).

– Tehnica lamboului eversat („*flip-flap*"). Tehnica originală Mathieu sau modificată [3,7,9] este încă extrem de răspândită în corectarea formelor: glandulară, coronară, peniană anterioară, și chiar eventual peniană mijlocie (fig. 32.3).

– Tubularizarea plăcii uretrale incizate („*tubularisation of the incised urethral plate*") a fost popularizată din 1994, mai ales de către Snodgrass [8]. Procedeul este ingenios și aplicabil în aproape toate formele de hipospadias (fig. 32.4 și 32.5).

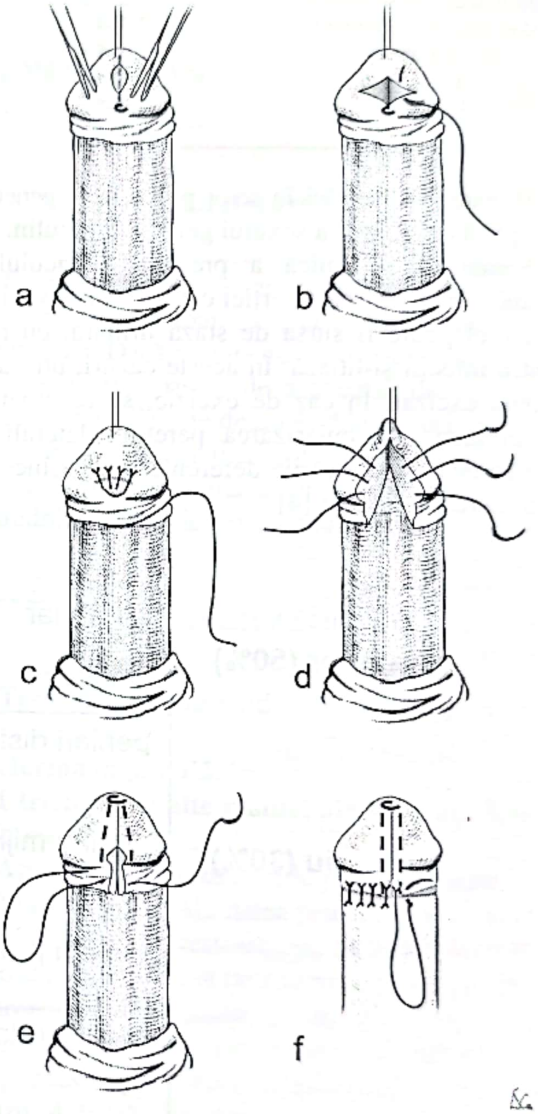

Figura 32.2. MAGPI: a. Incizia prepuțului la nivelul șanțului coronar; b. Meatoplastie: incizia axială a peretelui dorsal; c. Sutura orizontală cu fire separate; d. Trecerea unui fir prin peretele anterior al noului meatus și tracționarea spre vârf. Excizia „aripilor" glandului în formă de „V" inversat. Adaptarea „aripilor" cu fire separate dinspre apical; e. Planul 2 poate fi realizat cu sutură continuă sau fire separate; f. Sutura pielii la mucoasa prepuțială (prepuțul poate fi reconstruit, dar poate favoriza complicațiile) (modificat după L. Spitz, AG Coran, 1995, Rob & Smith's *Operative Surgery, Pediatric Surgery*. Chapman & Hall, cu permisiunea editurii Chapman & Hall).

Scanned with OKEN Scanner

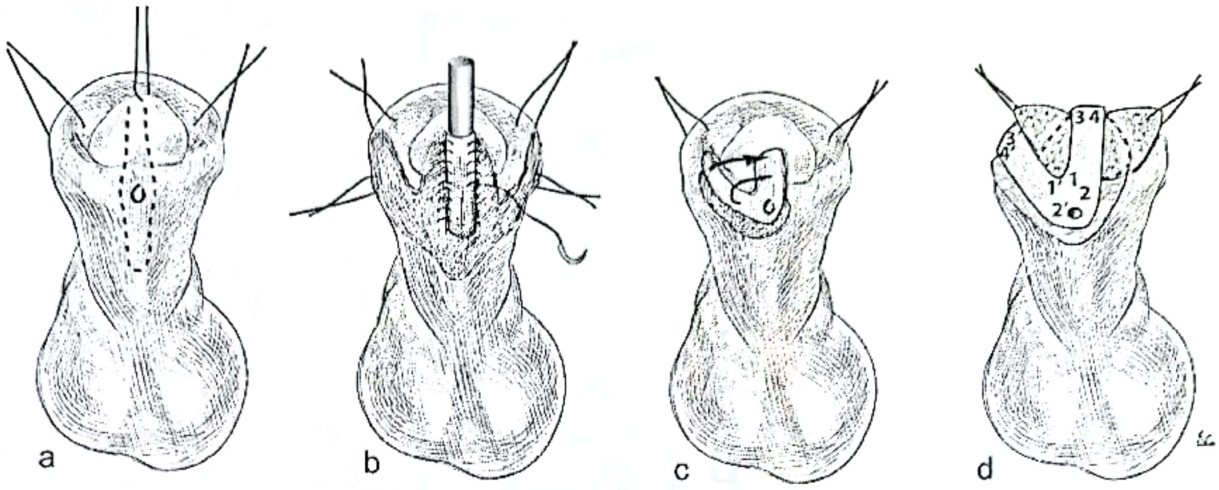

Figura 32.3. Mathieu: a. Linia întreruptă = traseul incizici. Lamboul cutanat proximal (flap) va avea baza la meatul hipospad (atenţie la vascularizaţie); b. Bascularea lamboului cu 180°. Acoperirea defectului. Calibrarea uretrei pe cateter (preferabil fără balon). Sutura continuă a lamboului la placa uretrală. Crearea lambourilor glandulare (vezi „d"). Acoperirea neouretrei cu lambourile glandulare, iar proximal cu piele; c. şi d. Modificarea principiului Mathieu de către Elbakry. Lamboul se construieşte oblic de la meatul hipospad spre prepuţ, sau restul prepuţial (la cei circumcizaţi). Adaptarea lamboului la placa uretrală se face întâi pe latura scurtă 1 cu 1´ spre 3 cu 3´, suturând continuu dinspre proximal, apoi pe latura lungă 2 cu 2´spre 4 cu 4´.

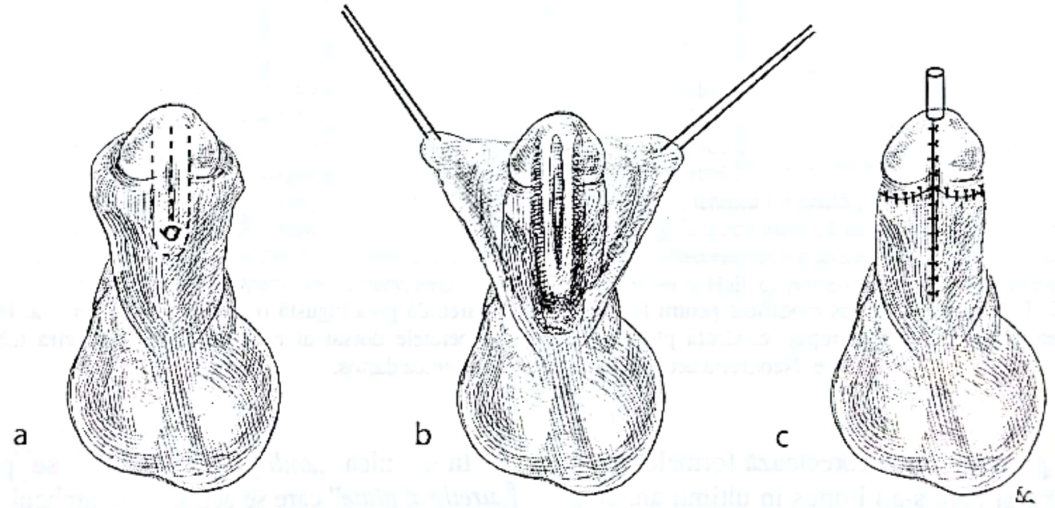

Figura 32.4. Snodgrass: a. Liniile de incizie; b. Placa uretrală (PU) este incizată median, uretra se calibrează pe cateter iar cele două jumătăţi ale PU se mobilizează şi se suturează ventral, dinspre proximal (tubularizare). Rezultat cosmetic de obicei excelent (inclusiv forma meatului).

Corecţia formelor severe este dificilă. Majoritatea au cordee care trebuie extirpată. Deşi în ultimii ani mulţi chirurgi, [9,10] tentează corecţia într-un singur timp (*one stage*), corecţia în 2-timpi, (*two-stage*) are destui partizani [11–13]. În continuare sunt trecute în revistă, câteva din numeroasele tehnici folosite pentru corectarea formelor severe de hipospadias.

– Tehnica lamboului prepuţial tubularizat, Ducket („*tubularized preputial island flap*") [14,15]. În această tehnică, se construieşte din prepuţ un lambou tubularizat, care se anastomozează pe de o parte cu uretra hipospadă, iar cu celălalt capăt se anastomozează la vârful glandului (fig. 32.6).

– Tehnica lamboului prepuţial netubularizat („*island onlay flap*"). În această tehnică, placa uretrală (*urethral plate*) este păstrată pe toată lungimea ei. Noua uretră se construieşte prin acoperirea plăcii uretrale cu un lambou prepuţial netubularizat. În acest fel, jumătatea dorsală a neouretrei este constituită din placa uretrală, iar partea ventrală, (cea care de fapt lipsea) din lamboul prepuţial. Procedeul este folosit pentru formele peniene medii şi posterioare şi uneori în formele severe de hipospadias [16].

Scanned with OKEN Scanner

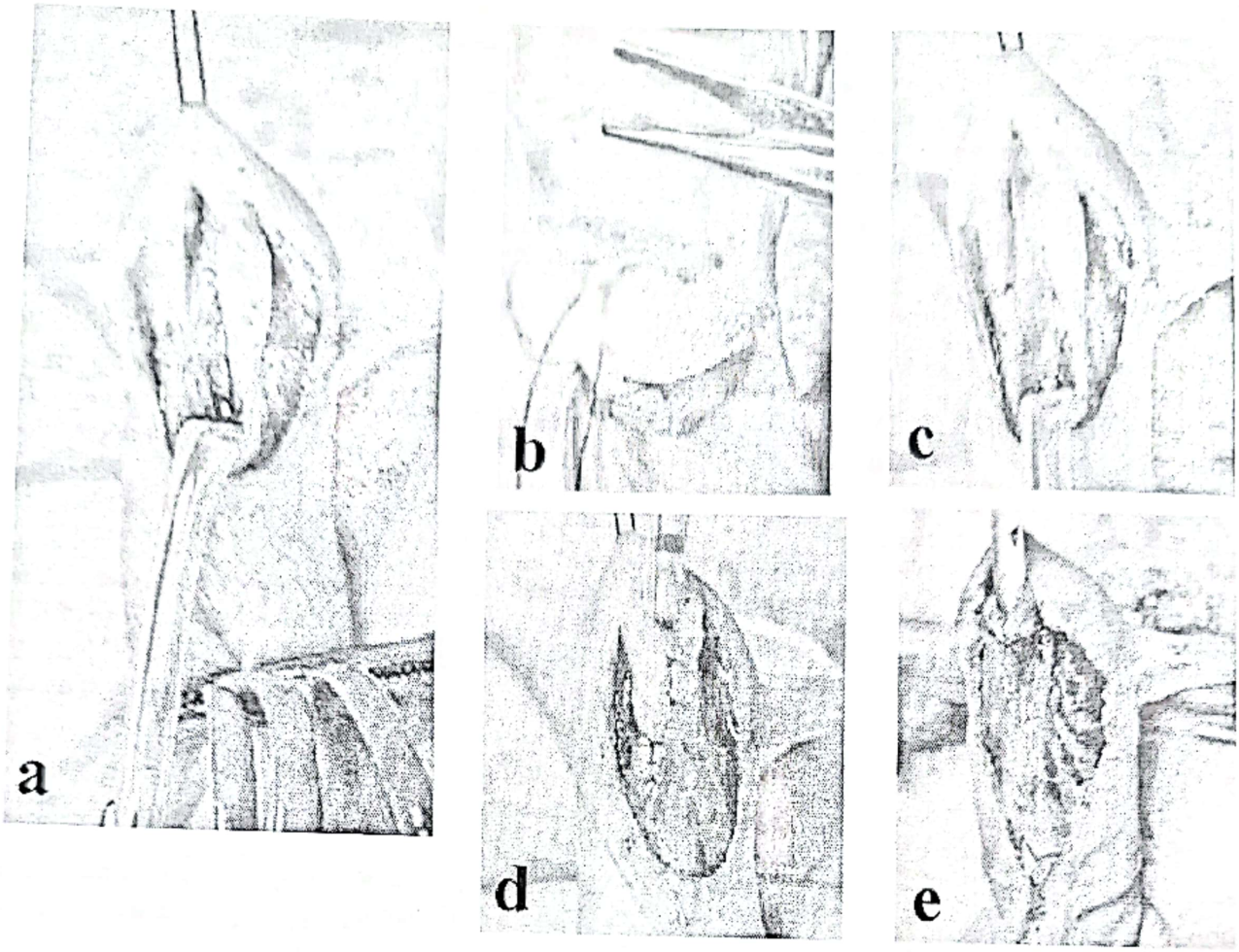

Figura 32.5. Procedeu Snodgrass modificat pentru formele cu placă uretrală prea îngustă (poze intraoperatorii): a. Incizia PU; b. Prelevarea grefei libere de prepuţ; c. Grefa plasată şi fixată pe peretele dorsal al neouretrei; d. Neouretra tubularizată; e. Neouretra acoperită cu lambou din tunica dartos.

– Alte procedee care corectează formele severe într-un timp şi care s-au impus în ultimii ani sunt: Koyanagi [9], procedeul „*yoke*" [17], procedeul cu lambou lateral [18,19] etc.

– Cei care preferă corecţia în 2-timpi, procedează în primul timp la îndreptarea penisului şi obţinerea unei plăci uretrale adecvate. Placa uretrală se construieşte, fie prin grefă libera de prepuţ, mucosă bucală, sau submucoasa de intestin subţire de origine porcină, (*porcine small intestinal submucosa* – SIS), fie prin lambouri prepuţiale, ori din tunica vaginală. Grefa de mucoasa bucală (fig. 32.7) era rezervată de obicei pentru operaţii secundare [9]. Bracka a popularizat în ultimii ani reconstrucţia în 2-timpi, cu grefă liberă de mucosă bucală, ori grefă liberă de prepuţ, ca o alternativă la reconstrucţia dificilă într-un timp a formelor severe de hipospadias [12].

În tehnica „*onlay island flap*" se păstrează „*urethral plate*" care se acoperă cu lamboul prepuţial netubularizat. Glandul se incizează ca în tehnica Mathieu (vezi fig. 32.3 a, b şi d).

COMPLICAŢII POSTOPERATORII [12,15]

– Fistula. Micţionarea se face prin două orificii (meat şi fistulă), sau numai prin fistulă. Închiderea fistulei se face chirugical, nu mai repede însă de 6 luni.

– Stenoza de meat. Se tratează fie conservator (dilataţii), fie chirurgical (plastie).

– Stenoza/strictura uretrei: obişnuit la nivelul glandului sau la nivelul anastomozei (în funcţie de procedeu). Se poate asocia cu diverticul prestenotic. De obicei necesită corectare chirurgicală.

Scanned with OKEN Scanner

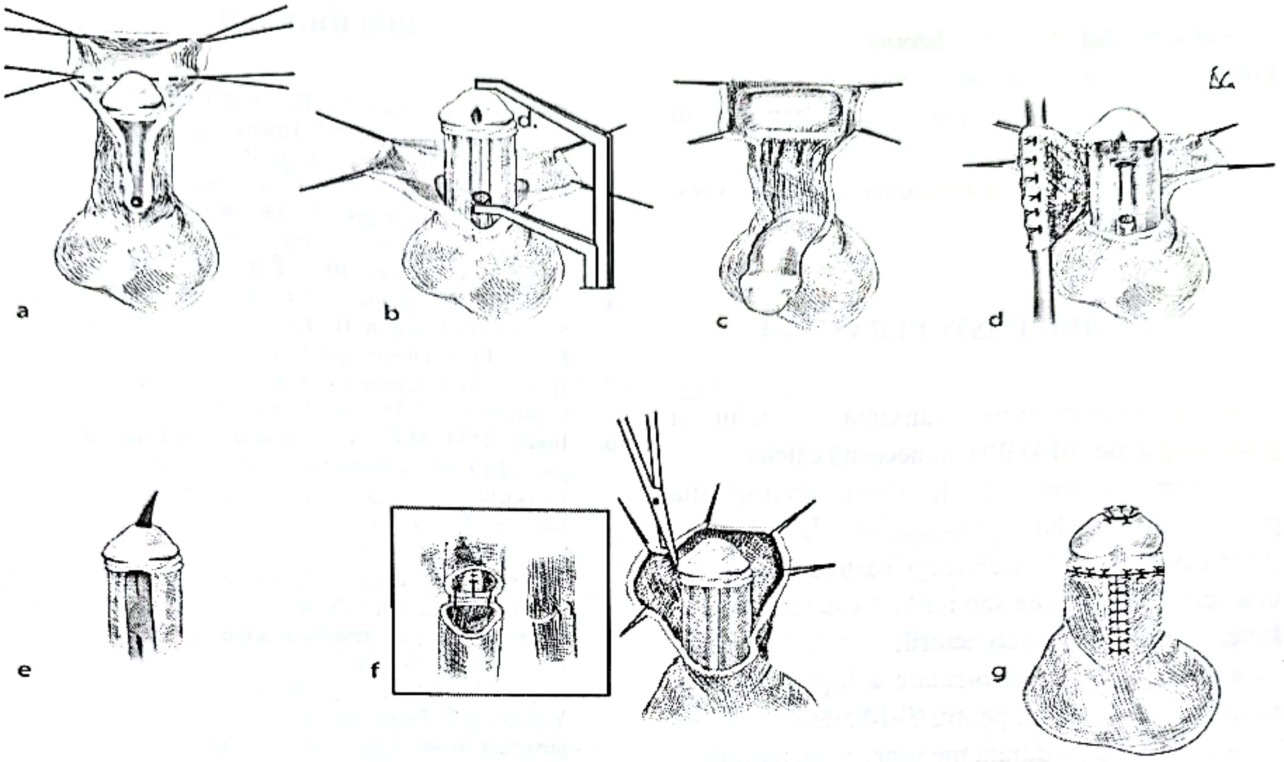

Figura 32.6. Ducket: a. Disecția circulară a meatului. Circumcizie cu incizia longitudinale a plăcii uretrale înguste; b. Disecția circulară a pielii până la baza penisului („*degloving*"), cordectomie, măsurarea defectului; c. Patru fire de reper la nivelul prepuțului. Stabilirea lungimii și lățimii necesare și incizia-disecția lamboului (atenție la vascularizație); d. Disecția pediculului vascular al lamboului spre proximal se face cu larghete spre a se asigura poziționarea neouretrei fără nici o tensiune. Tubularizarea lamboului pe cateter adecvat și sutura-adaptarea marginilor (preferabil cu fire separate); e. În tehnica originală glandul se tunelizează. Este însă preferabilă incizia adâncă mediană a glandului; f. Anastomoza (oblică) a neouretrei la uretră astfel că sutura longitudinală a neouretrei să fie plasată pe corpul penisului. Anastomoza neouretrei la gland; g. Glanduloplastie. Reconstrucția plastică a pielii (modificat după L. Spitz, AG Coran, 1995, Rob & Smith's Operative Surgery, Pediatric Surgery. Chapman & Hall, cu permisiunea editurii Chapman & Hall).

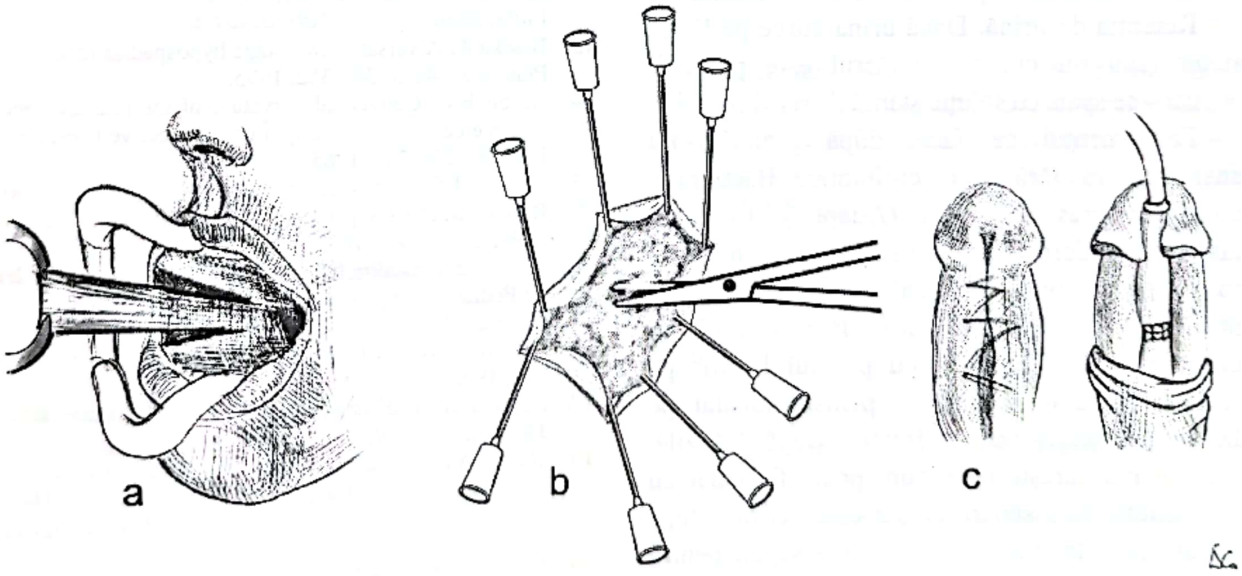

Figura 32.7. Uretroplastia cu grefă de mucoasă bucală: a. Recoltarea grefei libere din mucoasa bucală (alternativ se poate recolta de pe partea vestibulară a buzei inferioare); b. înlăturarea țesutului gras; c. tubularizrea și plasarea între meatul hipospad și gland după excizia eventualei cordee. (modificat după Baskin LS, Kogan BA, Duckett JW, 1997, Handbook of Pediatric Urology. Lippincott-Raven, cu permisiunea editurii Lippincott-Raven).

Scanned with OKEN Scanner

– Diverticulul. Apare fie datorită unei uretroplastii prea largi, fie secundar unei stenoze.

– Defectul cutanat. De obicei se vindecă spontan (epitelizare secundară).

– Încurbarea peniană reziduală. Dacă e severă, necesită reoperație.

ÎNGRIJIRI POSTOPERATORII

– Uretroplastia prin avansarea meatului și glanduloplastie (MAGPI) nu necesită cateter.

– Cateterul transuretral, dupa uretroplastia pentru corectarea hipospadiasului distal, se menține pentru 3–5 zile. Unii chirurgi păstrează cateterul doar pentru 24 de ore sau nu lasă cateter deloc, în funcție de amploarea corecturii.

– Uretroplastia de corectare a hipospadiasului sever, necesită cateter pentru 7–14 zile.

– Antibiotic pe durata menținerii cateterului.

– Combaterea spasmului vezicii. Se administrează oxibutinina (ditropan). Doza trebuie adaptată în funcție de pacient: 0,2 mg/kg pe doză de 3 ori pe zi [20].

– Combaterea durerii cu preparate de codeină sau altele adecvate.

– La cei anxioși se poate administra valium.

– Retenția de urină. Dacă urina curge pe lângă cateter (sau nu curge), cateterul este probabil obstruat – se spală cu soluție sterilă de ser fiziologic.

– Pansamentul se face, după preferință cu pansament gras fără sau cu antibiotice (Bactigras), pansament gras neaderent (Adaptic), folii din plastic (Tegaderm) sau pansament din material moale sau burete (acestea din urmă cu rol antiedematos și hemostatic). Pansamentul se solidarizează la abdomen cu penisul la 90° pe planul abdomenului, sau cu penisul rabatat pe abdomen. Pansamentul se înlătură după 3–5 zile. Dacă se murdărește cu scaun, poate fi spălat cu apă calduță, fără săpun. Dușul este permis, după înlaturarea cateterului. Se va folosi săpun pentru copii. Regiunea genitală va fi uscată prin tamponare ușoară, nu prin ștergere. Reluarea sportului este permisă după trei săptămâni.

BIBLIOGRAFIE

1. Kundert JK: Hypospadie in Bettex M, Genton N, Stockmann M: Kinderchirurgie, 1982, Thieme, pp. 8.180-8.192.
2. Baskin LS: Hypospadias in Baskin LS, Kogan BA, Duckett JW: Handbook of Pediatric Urology, 1997, Lippincot – Raven, pp. 23–31.
3. Hinman FJ: Penis and male urethra in Hinman FJ: Urosurgical anatomy. 1993, WB Saunders, pp. 417–455.
4. Altwein JE: Hypospadie in Hohenfellner R, Thüroff JW, Schulte-Wissermann H: Kinderurologie in Klinik und Praxis, 1986, Thieme, pp. 530–543.
5. Hendren WH, Caesar RE: Chordee without hypospadias: experience with 33 cases, J Urol, 147: 107-109 1992.
6. Boddy SAM: M.A.V.I.S – in search of a natural meatus, poster P19, XLVI Annual International Congress of British Association of Paediatric Surgeons, Liverpool 1999.
7. Koff S: Mobilization of the urethra in the surgical treatement of hypospadias. J Urol, 125: 394-397, 1981.
8. Snodgrass W Koyle M, Manzoni G, Hurwitz R, Caldamone A, Ehrlich R: Tubularized incised plate hypospadias repair: results of a multicenter experience. J Urol, 156: 839-841, 1996.
9. Koyanagi T, Nonomura K, Kakizaki H, Takeuchi I, Yamashita T: Experience with one-stage repair of severe proximal hypospadias: operative technique and results. Eur Urol 24(1):106-110, 1993.
10. Sugarman ID, Trevett J, Malone PS: Tubularization of the incised urethral plate (Snodgrass procedure) for primary hypospadias surgery. BJU International, 83: 88-90, 1999.
11. Yamaguchi T, Koikawa Y, Konomoto T, Nakamura S, Kamimura T, Nagano M, Osada Y, Naito S. Yoke technique for severe proximal hypospadias. Nippon Hinyokika Gakkai Zasshi, 97(5): 730-736, 2006.
12. Keating MA, Duckett JW Jr: Failed Hypospadias Repair in Cohen MS, Resnick MI: Reoperative Urology, 1995, Little, Brown, pp 187-204.
13. Bracka A: A versatile two-stage hypospadias repair. Br J Plast Surg, 48(6):345-352, 1995.
14. Nesbit RM: Congenital curvature of the phallus: report of three cases with description of corrective operation. J Urol, 93: 230-232, 1965.
15. Duckett JW: Hypospadias repair in Spitz L, Coran AG, Rob & Smith's Operative Surgery, Pediatric Surgery, 1995, Chapman & Hall pp 705-716.
16. Duckett JW, Baskin LS: Hypospadias in O'Neill JA Jr et al: Pediatric Surgery, 1998, Mosby, pp 1761-1781.
17. Gonzalez R, Smith C, Denes ED: Double onlay preputial flap for proximal hypospadias repair. J Urol, 156: 832-834, 1996.
18. Snow BW, Cartwright PC: Yoke hypospadias repair. J Pediatr Surg, 29(4): 557-560, 1994.
19. Hadidi AT: Lateral-based flap with dual blood supply: a single-stage repair for proximal hypospadias in Hadidi AT, Azmy AF: Hypospadias surgery, 2004, Springer, pp 209-216.
20. Elbakry A, Shamaa M, Al-Atrash G: An axially vascularized meatal-based flap for the repair of hypospadias. BJU International, 82: 698-703, 1998.
21. Mostin J: Traitement de l'hypospadias: 15 ans d'experience. Acta Urol Belg, 64: 33-42, 1996.

Scanned with OKEN Scanner

Capitolul 33
SCROTUL ACUT

CORNELIU SABETAY, ELEODOR CÂRSTOIU

Atunci când conținutul burselor scrotale la un copil crește spontan ca volum și acestea devin dureroase, se poate vorbi de așa-numitul „scrot acut" – o expresie folosită mai ales în literatura anglo-saxonă.

Această definiție nu cuprinde și traumatismele organelor genitale externe.

Orice practician în prezența unui „scrot acut" trebuie să se gândească în primul moment la torsiunea cordonului spermatic. Această torsiune reprezintă una dintre urgențele din urologie și numai câteva ore de amânare și întârziere a diagnosticului pot să compromită definitiv testicul.

Aceste motive pot explica practicarea unor explorări chirurgicale când există semne de îndoială și de asemenea de a putea pune un diagnostic etiologic pentru situațiile diverse ale scrotului acut.

ANAMNEZA

Anamneza – trebuie să se noteze ziua și ora apariției simptomelor, debutul brusc sau progresiv, intensitatea durerilor, continuitatea sau evoluția prin pusee.

Va stabili simptomele de însoțire ca: febră, vărsături, greață, tulburări urinare sub formă de dureri la micțiune, polakiurie, hematurie, disurie, scurgere uretrală.

EXAMEN CLINIC

Acest examen se va orienta asupra următoarelor elemente:

– volumul, culoarea, poziția (ascensionată, orizontalizată) a testicului bolnav;

– aspectul testiculului sănătos;

– existența unei mici încrețituri cutanate interesând pielea scrotului la polul inferior al bursei, fenomen observat în torsiunile precoce. Palparea burselor scrotale trebuie să aprecieze starea conținutului bursei afectate, să încerce să distingă masa dureroasă, testicul de epididim, să cerceteze un punct dureros (cu precădere în torsiune de hidatidă), să precizeze starea cordonului spermatic, să cerceteze orificiile herniare și bursa presupusă sănătoasă [1].

Tușeul rectal va încheia examenul prin evaluarea veziculei seminale destinse uneori cu posibilitatea scurgerii de puroi prin meatul uretral la presiunea acesteia.

EXAMENE COMPLEMENTARE

Între aceste examene complementare menționăm:

– transluminarea (în situația unei torsiuni aceasta se însoțește de o lamă de hidrocel hemoragic);

– examene de laborator (hemoleucograma, examen de urină, uroculturi etc.);

– scintigrafie testiculară cu Technețiu 99;

– explorarea Doppler;

– ecografia și alte explorări radiourologice pot fi indicate în anumite situații.

ETIOLOGIE ȘI TRATAMENT

TORSIUNEA CORDONULUI SPERMATIC

Torsiunea cordonului spermatic denumită adesea „torsiunea de testicul" este de o gravitate extremă și se situează în capul listei etiologiei scrotului acut.

Se individualizează două tipuri:

– torsiune supravaginală;

– torsiune intravaginală.

Scanned with OKEN Scanner

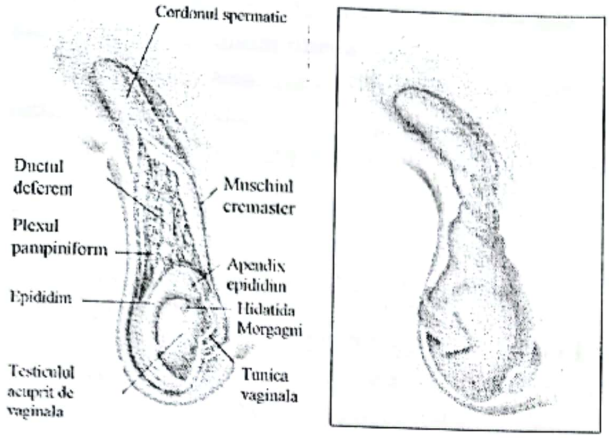

Figura 33.1. Torsiunea cordonului spermatic.

Torsiunea supravaginală (extravaginală)

Această torsiune este apanajul vârstei nou-născutului. Ea survine uneori chiar in utero sau cu ocazia unui traumatism obstetrical şi este observată mai ales după naşteri laborioase la primipare şi copii cu greutate mare. Este excepţional bilaterală, nedureroasă şi fără modificarea stării generale.

Clinic se manifestă printr-o bursă scrotală mare, netransiluminabilă, la un nou-născut fără febră, cu stare generală bună.

Diagnosticul diferenţial trebuie să se facă cu un hematom obstetrical al burselor scrotale sau cu o hernie strangulată [2].

Când indicaţia operatorie este pusă aproape totdeauna testicul este irecuperabil.

În general, în asemenea situaţii se oscilează între două extreme: fie nu se intervine, fie atunci când se intervine testicul este compromis şi este obligatoriu ca celălalt testicul să fie fixat pentru a preveni o torsiune ulterioară a acestuia.

Torsiunea intravaginală

Acest tip de torsiune se produce datorită unor anomalii de inserţie ale vaginalei care se reflectă sus pe cordonul spermatic, astfel că testicul atârnă liber în „limbă de clopot" şi poate să se răsucească.

Aceste anomalii anatomice de inserţie ale vaginalei sunt de obicei bilaterale.

Accidentul survine la copii mai mari, cu vârste situate între 12–18 ani, dar se pot întâlni cazuri de la nou-născut până la vârsta bătrânului.

Durerea se instalează brusc, adesea în cursul somnului de noapte, vărsăturile, greţurile, sunt fenomene însoţitoare.

Nu se semnalează febră, nici simptome urinare. Conţinutul uneia dintre bursele scrotale este dur, voluminos, foarte dureros, netrasiluminabil. Pielea scrotului se poate încreţi la polul inferior. Uneori, torsiunea se poate produce după un traumatism.

În condiţiile în care nu se întârzie punerea diagnosticului şi intervenţia chirurgicală se pot recomanda chiar manevre de detorsiune manuală, ceea ce determină restabilirea precoce a circulaţiei testiculare, care poate fi confirmată printr-un test Doppler. Este obligatorie fixarea controlaterală a testiculului sănătos.

Testiculul care a putut să-şi recapete colorabilitatea trebuie să fie de asemenea fixat; în cazul unui aspect ischemic, necrozat, este de preferat ablaţia cât mai precoce a acestuia.

Rezultatele funcţionale ne arată că în torsiunile supravaginale testicului sunt pierduţi în aproape 100% din cazuri, pe când în torsiunile intravaginale pierderile sunt menţionate între 20–80% dintre testiculi.

De asemenea, 10% dintre testiculii consideraţi „salvaţi" se atrofiază secundar.

În ceea ce priveşte funcţia de spermatogeneză, în torsiunile unilaterale rezolvate prin detorsionare înainte de 4 ore la debut, un rezultat bun nu a fost găsit decât în 50% din spermogramele practicate. Aceste rezultate sunt apropiate de cele întâlnite în criptorhidia unilaterală [3].

TORSIUNEA ANEXELOR EPIDIDIMO-TESTICULARE

Această torsiune este mai rară. Este vorba de aşa-numitele torsiuni ale hidatidei lui Morgagni.

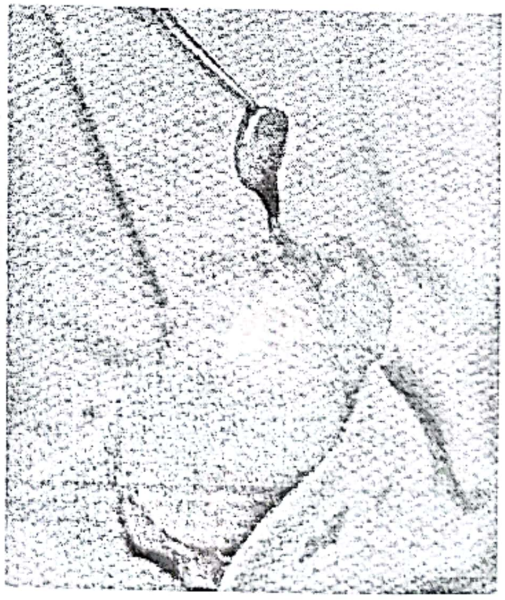

Figura 33.2. Torsiunea anexelor epididimo-testiculare.

Scanned with OKEN Scanner

Vârsta şi circumstanţele etiologice sunt aceleaşi ca şi pentru torsiunea intravaginală a cordonului. Durerea este vie, dar mai localizată, în special la polul superior al bursei scrotale.

La examenul bolnavului se remarcă faptul că testiculul este indemn şi mai puţin dureros, există o oarecare coloraţie violacee.

În cazul că amânăm intervenţia, şansele de supravieţuire ale testiculului nu sunt ameninţate [4,5].

EPIDIDIMITA

Epididimita este excepţională înaintea vârstei de 10 ani. Ea poate să fie primitivă sau secundară unui obstacol anatomic (valve uretrale), unui obstacol fiziopatologic (vezică neurologică), unei fistule uretro-rectale (imperforaţie anală).

Ea poate fi, de asemenea, consecinţa unei deschideri ureterale ectopice în căile genitale [6,7].

Epididimita poate să fie şi iatrogenă după sondaj sau endoscopie.

Simptomatologia este diferită de cea a torsiunii de cordon prin:

– debut mai puţin brusc;
– febră;
– simptome de infecţie urinară;
– creşterea dimensiunilor veziculei seminale la tuşeul rectal.

Diagnosticul diferenţial se va face cu torsiunea de testicul, iar examenul Doppler şi scintigrafia sunt elemente preţioase pentru sprijinirea diagnosticului [7].

ALTE ETIOLOGII

Există şi alte etiologii ale scrotului acut care sunt mai rare dar merită să fie cunoscute:

– orhitele (urliene), traumatice;
– hernii strangulate;
– hidrocele acute;
– hematocele;
– edem idiopatic al burselor;
– tumoră cu evoluţie acută;
– leziuni cutanate inflamatorii ale burselor.

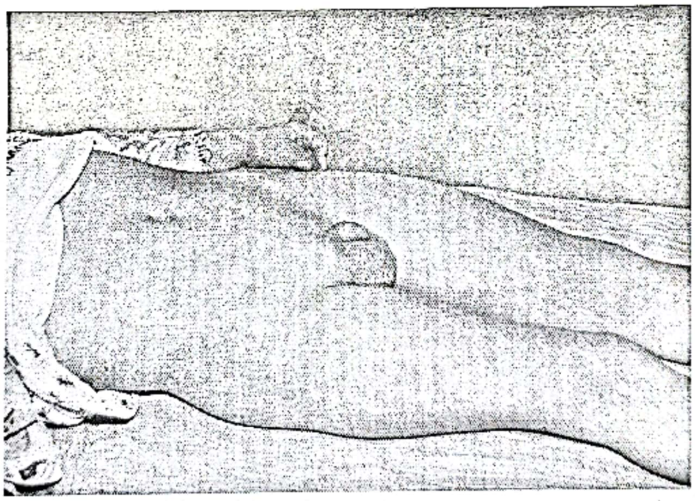

Figura 33.1. Orhită acută dreaptă.

BIBLIOGRAFIE

1. Ashcraft K. W., Holder T. M., Pediatric surgery, W. B. Saunders, 2000 p. 674–680.
2. Sabetay C. (sub redacţia), Patologie chirurgicală pediatrică, Editura Aius Craiova 2004 p. 481–483.
3. O'Neill JA, Grosfeld JL, Fonkalsrud EE, Coran AG, Caldamone A., Principals of pediatric surgery 2nd Edition Mosby, Year Book, Inc. St. Louis, 2003 p. 446–450.
4. Zamfir T., Bâscă I., Jianu M., Chirurgie viscerală, urologie şi ortopedie pediatrică, Editura Ştiinţifică, Bucureşti, 1996.
5. Pellerin. D *et al.*, Techniques de chirurgie pediatrique, Editura Masson, 1978.
6. Swenson O. Pediatric surgery. Meredith Corporation, 1969.
7. Fufezan V, Tepeneu P. Chirurgie pediatrică. Editura Amacord, 1996.
8. Vereanu D., Chirurgie infantilă şi ortopedie, Editura Medicală, Bucureşti, 1973.

Scanned with OKEN Scanner

Capitolul 34
LIMFOAMELE MALIGNE NON-HODGKINIENE

CORNELIU SABETAY, POLIXENIA STANCU, BOGDAN ZAHARIA

DEFINIȚIE

Limfoamele maligne non-hodgkiniene (LNH) ca expresie clară a unei proliferări neoplazice a sistemului imunocompetent reprezintă tumori ale sistemului imunitar, rezultat din transformarea malignă a celulelor limfoide, transformare care poate surveni în oricare din stadiile procesului lor de diferențiere și modulare [1].

De aceea, LNH vor reuni tipuri variate, chiar foarte heterogene, care s-au dezvoltat prin proliferarea neoplazică a limfocitelor B, T sau non B, non T, ca și a precursorilor și subtipurilor acestora. LNH reprezintă deci proliferări neoplazice ale sistemului imunocompetent și ele pot fi incluse în cadrul bolilor imunoproliferative monoclonale. Aceasta proliferare are loc în organele limfoide secundare: ganglioni, splina, sistemul limfoid al tubului digestiv, aparatului respirator, testiculi, ovare, rinichi.

La copil, LNH include toate limfoamele maligne în afară de limfomul Hodgkin, proliferările histiocitare și granulocite maligne ca și histiocitozele maligne. LNH ale copilului se deosebesc de cele ale adultului prin numeroase puncte:

– cadrul histologic mai restrâns, cuprinzând numai limfoame difuze, cu grad înalt de malignitate;

– tabloul clinic caracterizat prin frecvența tumorilor extraganglionare;

– creșterea tumorală foarte rapidă cu diseminare precoce mai ales prin interesarea măduvei osoase, a sistemului nervos central;

– pe plan imunologic, proliferarea de celule imature, atât cele de origine B cât și cele de origine T.

Din punct de vedere clinic, tablourile clinice sunt foarte variabile predominând formele de boală cu manifestare inițială mediastinală 25–30%, abdominală 30–45% și sfera ORL 15%, atingerea ganglionilor periferic fiind rară. Evoluția este rapidă, depistarea realizându-se în mod obișnuit, în stadii avansate ale bolii;

– răspunsul terapeutic mai nefavorabil decât la adult;

– prognostic foarte sever (Wollner 1979, Ekert 1982).

EPIDEMIOLOGIE

LNH, mai frecvente decât boala Hodgkin, împreună cu care reprezintă a 3-a cauză de boală malignă la copil, apare la toate vârstele, incidența maximă situându-se în jurul vârstei de 7 ani. Ele sunt rar întâlnite sub vârsta de 2 ani, cu o scădere rapidă a curbei de distribuție după 10 ani. Afectarea sexului masculin este de 3 ori mai mare decât a sexului feminin. Câteva cazuri familiale au fost descrise. În stările de imunodeficiență primitivă sau dobândită se estimează că riscul pentru dezvoltarea unui cancer este de 10 000 de ori mai mare decât la persoane sănătoase de aceeași vârstă și sex, iar 67% dintre aceste cancere sunt LNH.

Tulburările autoimune primare sau asociate altor boli ca: lupusul eritematos diseminat, sindromul Sjögren, artrita reumatoidă se însoțesc, de asemenea, de un risc crescutpentru dezvoltarea de LNH. Asocieri asemănătoare au mai fost semnalate după instituirea unor tratamente imunodepresive de lungă durată la purtători de transplant de organ.

Un sindrom legat de cromozomul X descris de către Purtilo este caracterizat printr-o sensibilitate crescută la virusul Epstein-Barr (EBV) însoțită de dezvoltarea proliferărilor limfoide, în particular de tip Burkitt sau de mononucleoze infecțioase severe adesea letale.

Scanned with OKEN Scanner

Anumite limfoame au o distribuţie geografică particulară: limfomul mediteraneean sau boala lanţurilor grele şi limfomul Burkitt African.

Virusul Epstein-Barr joacă un rol în apariţia limfoamelor Africane, mai ales la copiii masiv infestaţi în perioada perinatală, în timp ce în limfoamele Europene sau Nord-Americane este prezent numai în 20% din cazuri. Imunodepresia datorată malnutriţiei şi malariei poate interveni ca factor favorizant.

ETIOPATOGENIA

Etiopatogenia LNH este la ora actuală încă necunoscută. După descoperirea în 1962 a implicaţiilor virusului Epstein-Barr în determinismul limfomului Burkitt, o pondere importantă în etiopatogenia limfoamelor maligne non-hodgkiniene a câştigat ipoteza infecţiei virale. De un interes etiologic deosebit s-au bucurat şi anomaliile imunitare, deficienţele dobândite ca şi cele congenitale, sau disfuncţiile imunitare, sunt anomalii însoţite de o semnificativă creştere a frecvenţei limfoproliferărilor maligne asociate.

ANOMALII CROMOZOMIALE

În 1971, Manolov şi Manolova au descris o anomalie cromozomială constând în prezenţa unei benzi suplimentare pe braţul lung al unui cromozom 14, la bolnavii cu limfomul Burkitt, tumoră derivată din celulele B. Ulterior s-a observat că braţul lung al unui cromozom 8 avea dimensiuni reduse în comparaţie cu omologul sau normal. A fost observată în mod constant deleţia extremităţii distale a cromozomului 8, elementul variabil fiind reprezentat exclusiv de cromozomii acceptori ai materialului translocat. Pe această bază s-a propus ca rearanjamentul cromozomului 8, în sensul unei rupturi la nivelul benzii 8q 24, reprezintă un eveniment de importanţă esenţială în dezvoltarea acestui tip de malignitate.

În LNH, anomalia cea mai frecvent întâlnită în aproximativ 50% din cazuri, este acea a cromozomului marker 14q+. Ceilalţi cromozomi afectaţi sunt în ordinea frecvenţei: 1, 6, 3 şi 11.

EFECTUL RADIAŢIILOR

Relaţia dintre radiaţiile X şi Gamma şi etiologia LNH nu este precis stabilită şi demonstrată deşi relaţia leucemie-limfom este bine cunoscută; efectele leucomogene ale radiaţiilor X şi Gamma sunt bine studiate şi documentate.

ANATOMIA PATOLOGICĂ

Limfoamele sunt câteodată localizate şi bine delimitate fie la nivelul organelor limfoide, fie extralimfoide. Localizările osoase pun dificile probleme de diagnostic diferenţial cu sarcomul Ewing.

Mult mai frecvente sunt formele întinse, difuze la primul examen, în care nu este uşor de precizat punctul de plecare şi care au făcut să se considere ca „maladii de sistem".

Studiul morfologic în histologie trebuie totdeauna completat cu studiul citologic realizat pe frotiuri sau pe amprentele piesei biopsiate care permite o mai bună definire a tipului celular. În anumite cazuri, diagnosticul se pune pe baza studiului citologic realizat în general pe frotiul lichidului pleural sau peritoneal sau pe frotiul măduvei osoase, atunci când o biopsie complementară este imposibilă sau periclitează starea pacientului.

De regulă, arhitectura este difuză, distrugând formaţiunile foliculare.

PRINCIPALELE TIPURI HISTOLOGICE DE LIMFOAME MALIGNE NON-HODGKINIENE

Prezentăm principalele caracteristici histologice după ordinea din formularele de lucru (Working Formulation) precizând corespondenţa cu clasificarea Klel-Lennert.

LIMFOAMELE FOLICULARE (NODULARE)

Limfomul dezvoltat din celulele clivate B ale centrilor germinativi reprezintă unul din aspectele cele mai frecvent întâlnite (35–45% din LNH la adult, frecvenţa maximă la 50 de ani); excepţional de rar la copil.

Din punct de vedere histologic, limfoamele nodulare realizează o proliferare de foliculi limfo-

Scanned with OKEN Scanner

matoşi, adică celule grupate în grămezi, coeziunea simulând foliculii limfoizi sau centrele germinative.

Lukes a descris 4 tipuri de aspecte histologice în funcţie de gradul de „nodularitate" al ganglionului.

– Tipul intrafolicular – celulele limfomatoase sunt limitate la centrul foliculilor. În acest tip de limfom se pune diagnosticul diferenţial cu hiperplazia foliculară florid reacţională şi limfomul intrafolicular continuă să fie o problemă în anatomia patologică.

În tabelul 34.1 sunt rezumate principalele criterii histologice de diferenţiere.

– Limfoame foliculare infiltrative intra şi perifoliculare;

– Limfomul parţial folicular/folicular şi difuz;

– Limfomul puţin folicular/folicular şi difuz.

Cele 4 tipuri histologice descrise ar reprezenta o evoluţie histologică şi prognostică a procesului limfomatos.

– Limfoame foliculare cu celule mici clivate (centrocit). Acest tip este cel mai frecvent din LNH şi LM foliculare (20–30% din cazuri).

– Limfoame foliculare mixte cu celule mici şi mari (centroblast-centrocit), reprezintă 7–20% din LNH;

– Limfoame foliculare cu celule mari (centroblastice). Acest tip este rar (5% din LNH) şi are prognosticul cel mai nefavorabil în cele trei tipuri de LM foliculare.

LIMFOAME DIFUZE

Constituie un grup foarte heterogen cuprinzând:

– LNH difuze evoluţie cunoscută sau nu a unui LM folicular cuprinde:
  – LM difuze cu celule mici clivate (centrociţi)
  – LM difuze mixte cu celule mici şi mari
  – LM difuze cu celule mari clivate şi/sau neclivate.
– Alte limfoame difuze cu celule B
  – limfocite mici
  – imunoblaşti
  – limfomul Burkitt.
– Limfoame difuze cu celule T:
  – foarte rar cu limfocite mici
  – limfoblastice
  – imunoblastice
  – mixte (pleiomorfe)
  – excepţia LNH limfoepiteloid al lui Lennert şi *mycozis fungoides*.

– Limfoame difuze cu limfocite mici (limfocitic, limfoplasmocitar). Este vorba de proliferarea limfocitelor B ale cordoanelor medulare ale ganglionilor limfatici, se observă foarte rar înaintea vârstei de 30 de ani.

– Limfoame maligne difuze cu celule mici clivate (centrocitic difuz). Acest limfom reprezintă evoluţia arhitecturală a LNH cu celule mici clivate (centrocite), de la tipul folicular difuz la tipul difuz.

– Limfoame difuze mixte (cu celule mici şi mari de origine B). Acest tip corespunde cu evoluţia cunoscută sau nu a unui limfom malign de origine B folicular.

– Limfoame difuze cu celule mari clivate şi/sau neclivate (centrociti mari şi/sau controblaşti). Corespunde cu limfomul histocitic din clasificarea lui Rappaport.

– Limfoamele difuze cu celule mari imunoblastice B. Prezintă 3,5–10% din LNH. Pot fi observate plasmocite normale şi/sau anormale. Activitatea mitotică este ridicată, celule picnotice şi fragmente de resturi nucleare pot fi observate.

– Limfom cu celule mici neclivate tip Burkitt

– Limfom cu celule mici neclivate tip Burkitt-*like*. Limfomul Burkitt şi limfomul Burkitt-*like* corespund limfomului malign nediferenţiat al lui Rappaport. Diferenţierea între cele dou[tipuri se bazează pe caracterele proliferarii şi mai ales pe caracterele nucleolilor; aceasta distincţie nu este totdeauna evidentă şi pot exista asemănări morfologice.

– Limfoame maligne de origine T limfocitară. Sunt rare în Europa şi SUA, în schimb s-ar părea că incidenţa lor este mare în Japonia.

– Limfoamele difuze limfoblastice (convolut şi neconvolut).

– Limfoame difuze mixte (cu celule mici şi mari de origine T limfocitară). Acest tip de limfom malign pleiomorf pune importante probleme de diagnostic diferenţial cu limfadenopatia angioimunoblastică, boala Hodgkin, limfomul limfoepiteloid al lui Lennert.

– Limfoame difuze imunoblastice T. Corespund limfomului difuz histiocitic sau mixt difuz al lui Rappaport. O variantă din aceste limfoame a fost descrisă sub termenul de limfom cu nucleu voluminos multilobat.

Scanned with OKEN Scanner

CLASIFICAREA HISTOPATOLOGICĂ A LIMFOAMELOR MALIGNE NON-HODGKINIENE

De la începutul secolului, numeroase tentative de caracterizare a subtipurilor în cadrul LNH au dat naştere la o multitudine de clasificări, evoluţia conceptului clasificării fiind strict condiţionată de progresul cercetărilor asupra sistemului limfoid.

Prezentăm numai clasificările cu mare răspândire în lume.

Tabelul 34.1

Criterii histologice de diferenţiere între hiperplazia foliculară şi limfomul folicular

Aspectul arhitectural	Hiperplazie foliculară	Limfom folicular
Arhitectura	Mai mult sau mai puţin păstrată	Mai mult sau mai puţin ştearsă
Sediul foliculilor	Mai ales în cortex	Cortex şi medulară
Limitarea foliculilor	Netă	Vagă
Mărimea foliculilor	Inegală	Omogenă, mică
Coroana limfocitară	Constantă	Adesea absentă
Atingerea capsulei	Frecventă	Foarte frecventă
Aspect citologic: Morfism celular	Nu	Frecvent
Numărul de mitoze	Ridicat	Moderat
Plasmocite	Prezente	Foarte rare
Prezenţa de celule centrofoliculare în afara foliculilor	Niciodată	Foarte frecvente

CLASIFICAREA LUI RAPPAPORT

S-a bucurat şi se bucură de o mare utilizare. Aşa cum a fost îmbunătăţită în 1966, clasificarea se prezintă în felul următor:

Clasificarea lui Rappaport

A. Limfoame nodulare cu tipurile:
1. Limfom limfocitar
   – bine diferenţiat
   – puţin diferenţiat
2. Limfom mixt (limfoid şi histiocitar)
3. Limfom histiocitar
4. Limfom nediferenţiat

B. Limfoame difuze:
1. Limfom limfocitar
   – slab diferenţiat
   – bine diferenţiat
2. Limfom tip celular mixt (limfoid şi histiocitar)
3. Limfom histiocitar
4. Limfom nediferentiat

Observaţii

– Realizează un acord între terminologia anatomo-patologică şi cea imunologică prin suprimarea noţiunii de reticulosarcom şi limfosarcom,

– Prezintă criterii clare de clasificare, uşor reproductibilă,

– Are meritul de a fi relevat criteriul major de evaluare prognostică, nodulară, respectiv difuză a LNH.

Dezavantaje

– Nu satisface criteriul acurateţei biologice, întrucât nu utilizează suficient cunoştintele recente asupra biologiei imunocitelor.

CLASIFICAREA LUI LUKES ŞI COLLINS

Observaţii

– Introduce conceptul funcţional imunologic prin utilizarea sistemelor funcţionale T, B şi U;

Scanned with OKEN Scanner

– Utilizează integral studiile morfologice, citochimice, imunologice

– Foloseşte noţiuni de celule centrofoliculare, celula ancoşată mică, ancoşată mare şi neancoşată mare şi mică.

– Defineşte entităţile nosologice în raport cu asemănările structurale ale celulelor implicate cu celule centrofoliculare;

– Redefineşte şi precizează noţiunea de reticulosarcom sau sarcom histiocitar;

– Precizează nosologic limfomul histiocitar, corespondenţa etapei intrafoliculare cu clasicul limfoblastom; deosebirea nosologică între limfomul malign cu boala de sistem şi tumorile solide.

– Recunoaşte următoarele criterii de prognostic: proliferarea nodulară şi aspectul ancoşant al nucleului.

Dezavantaje

– Principiul de bază este aspectul morfologic, dă erori de subiectivism între histologi;

– Corelarea clinică şi morfologică parţială;

– Definirea unor entităţi care de fapt sunt heterogene

– Introducerea unui grup de limfoame inclasificabile.

Clasificarea lui Lukes şi Collins

I. Limfoame cu celule U (nediferenţiate) II. Limfoame cu celule T – cu limfocite mici – cu limfocite cu nucleu convolut – mycosis fungoides şi sindromul Sezary – sarcom imunoblastic cu celule T
III. Limfoame cu celule B – cu celule limfoepiteliale – cu limfocite mici – cu celule centrofoliculare a. cu nucleu ancoşat b. cu nucleu neancoşat – sarcom imunoblastic cu celule B – leucemie cu celule păroase
IV. Limfoame de histiocitar
V. Limfoame de origine necunoscută – boala Hodgkin
VI. Limfoame inclasificabile

CLASIFICAREA LUI KIEL

Clasificarea se bazează pe criteriul corelării datelor morfologice cu cele de malignitate.

Observaţii

– Asociază criteriul morfologic cu cel funcţional;

– Precizează corespondenţa formelor anatomo-patologice-limfom centrocitic, centroblastic, centrocitic-centroblastic, limfoblastic, citologic;

– Clasifică prognostic în funcţie de gradul de malignitate în limfom malign cu grad scăzut de malignitate şi limfom cu grad mare de malignitate.

Dezavantaje

– Principiul de bază este criteriul citologic;

– Criteriul imunologic defineşte numai parţial diversele grupări de limfoame;

– Asemănarea dintre sarcom imunoblastic, reticulosarcom şi limfom malign histiocitar creează confuzii în lumina cunoştinţelor actuale;

– Folosirea termenului de paraleucoblast;

– Introducerea în aceeaşi categorie cu leucemia limfoblastică cronica a altor trei entităţi.

Sistematizarea propusă de Lennert este mai dificil traductibilă în terminologia celorlalte grupuri de studiu.

Clasificarea lui Lennert

A. Limfoame cu malignitate scăzută 1. Limfoame maligne limfocitare: – leucemia limfatică cronică cu celule B – leucemia limfatică cronică cu celule T – leucemii cu prolimfocite – leucemii cu celule „păroase" – mycozis fungoides şi sindromul Sezary – limfomul zonei T 2. Limfoame maligne limfo-plasmocitare, limfo-plasmocitoide – limfom malign limfocitar – limfom malign centrocitic – limfom malign centroblastic
B. Limfoame cu grad ridicat de malignitate 1. Limfom malign centroblastic 2. Limfom malign limfoblastic – tip Burkitt – tipul de celule convolute – tip neclasificat 3. Limfom imunoblastic

Observaţii

– LLC este inclusă în cadrul LM limfocitar cu celule mici

– Excluderea termenului de limfosarcom

Scanned with OKEN Scanner

– Tumora Burkitt este considerată o entitate separată şi ca LM de malignitate înaltă.

– Nu foloseşte noile achiziţii ale imunologiei
– Amplifică incertitudinea.

Clasificarea Internaţională
(*Working Formulation*)

I. LM. cu grad scăzut de malignitate 1. LM cu limfocite mici – leucemie limfoidă cronică – LM plasmocitoid 2. LM folicular cu celule mici clivate – predomină zone difuze – predomină scleroza 3. LM folicular mixt cu celule mici clivate şi celule mari clivate – predomină zone difuze – predomină scleroza
II. LM cu grad intermediar de malignitate 4. LM folicular cu celule mari – predomină zone difuze – predomină scleroza 5. LM cu celule mici clivate şi cu scleroză 6. LM difuz mixt cu celule mici şi mari – cu scleroză – cu componentă epiteloidă 7. LM difuz cu celule mari clivate sau neclivate cu scleroză
III. LM cu grad înalt de malignitate 8. LM cu celule mari imunoblastice – plasmocitoid – cu celule clare – polimorfe – cu componentă epitelioidă 9. LM limfoblastic – cu nucleu convolut – cu nucleu neconvolut 10. LM cu celule mici neclivate – tip Burkitt şi Burkitt-*like* cu scleroză
Diverse: – *mycosis fungoides* – histiocitic – plamocitom extramedular – LM compus – neclasificabile – altele

Scanned with OKEN Scanner

Corelația între principalele clasificări

KIEL	RAPPAPORT	WORKING FORMULATION
Limfoblastic de tip Burkitt	Nediferențiat de tip Burkitt/sau nu	Cu celule mici neclivate
Limfoblastic de tip convolut	Limfoblastic convolut/sau nu	Limfoblastic convolut/sau nu
Limfoblastic	Histiocitar	Cu celule mari

Corespondența între „formularea internațională" (WF) și clasificarea Kiel

1. Malignitate scăzută	– mici limfocite – foliculare cu cellule clivate – foliculare mixte cu cellule mici clivate și mari neclivate	– limfocite, LLC
2. Malignitate intermediară	– foliculare cu celule mari – difuze cu cellule clivate – difuze mixte cu celulemari clivate – difuze cu cellule mari clivate	– centroblastic-centrocitic – centroblastic-centrocitic cu celule difuze – limfoplasmocitar poliform – centroblastic centrocitic difuze – centrocitic – centroblastic
3. Malignitate înaltă	– imunoblaste *polimorf – limfoblastic – cu celule mici neclivate tip Burkitt și Burkitt-*like*	– imunoblastic 1. limfomul zonei T – limfoblastic – limfoblastic tip Burkitt – alte limfoblastice B

IMUNOLOGIE

Este o clasificare care a făcut să progreseze înțelegerea limfoamelor. Prin descoperirea anticorpilor monoclonali antileucocitari, s-a putut descoperi o serie de molecule particulare ale liniei limfocitare T sau B; de asemenea, câteva din ele sunt specifice unui stadiu de maturație în șirul fiecărei linii, ceea ce precizează stadiul de diferențiere ale celulei leucemice și limfomatoase. Acești anticorpi sunt regrupați în clase de diferențiere (CD), fiecare clasă de diferențiere unind anticorpi care reacționează cu aceeași moleculă de suprafață a limfocitelor. Trebuie subliniat că una din ele (CD) nu este de fapt specifică unei linii date, ea poate fi totdeauna regăsită pe o subpopulație aparținând unei alte linii.

De exemplu, molecula CD2 foarte caracteristică liniei T, poate fi observată pe rare cazuri de leucemie acută mieloblastică sau de leucemie limfoidă cronică B.

Diagnosticul leucemiilor trebuie deci repus pe o baterie de anticorpi monoclonali apropiați, iar interpretarea necesită o bună cunoaștere în domeniu. Trebuie notat faptul că fenotipajul unei populații celulare nu permite afirmarea malignității. Totuși, anumite anomalii fenotipice pledează în favoarea unei „clone" maligne, dar responsabilitatea ultimă a acestui diagnostic îi revine anatomo-patologului. În cazurile dificile, o confruntare între anatomo-patolog și imunolog va decide diagnosticul.

CLASIFICAREA IMUNOLOGICĂ

Limfoamele ca și leucemiile copilului se împart în trei mari categorii: proliferările cu celule T, proliferările cu celule B și proliferările cu celule *non* B *non* T. Proporția acestor treivarietăți diferă între limfoame și leucemii. În leucemii, proliferările cu celule *non* T *non* B sunt cele mai frecvente (cca 75%), proliferările cu celule T sunt cele mai puțin frecvente (25%), proliferările cu cele B fiind excepționale.

Scanned with OKEN Scanner

Situația este inversă pentru limfoamele copilului, frecvența fiind egală între limfoame cu celule B şi limfoame cu celule T (cca 40%), în timp ce limfoamele cu celule non T non B sunt relativ rare.

Până în prezent, pe plan fenotipic, nimic nu distinge leucemiile şi limfoamele, în afară de proliferările cu celule T, pentru care s-a arătat că celulele limfomului sunt în general la un stadiu de diferențiere mai avansat decât cele ale leucemiilor. Motiv pentru care este mai important să se împartă proliferările limfoide maligne mai degrabă în funcție de statutul lor de diferențiere, decât în funcție de prezentarea lor leucemică sau limfomatoasă. De fapt, aceste analize imunologice au condus la concluzia că limfoamele cu celule B ar trebui să beneficieze de un tratament care s-a arătat eficace în cursul tratamentului leucemiilor cu celule B, în timp ce, limfoamele cu celule T au beneficiat de tratamentul eficace al leucemiilor *non* T *non* B sau cu celule T.

Există o bună corelare între fenotipul celular, morfologia celulară şi anumite localizări (vezi tabelul). Dat fiind că tratamentul actual depinde de tipul imunologic al limfomului, tipajul imunologic este indispensabil în localizările altele decât digestive sau mediastinale, chiar dacă aceasta implică o nouă prelevare. Ea se face de preferință cu celule proaspete în suspensie, ceea ce necesită un număr suficient de celule tumorale viabile. Rezultatele foarte bogate în celule tumorale sunt preferate în fața maselor tumorale deseori necrozate. Tipajul poate fi efectuat de asemenea, prin imunoperoxidaze pe secțiuni histologice ale țesuturilor proaspete congelate şi pe prelevări citologice nefixate.

Tehnicile de imunologie pe secțiuni fixate cu parafină sunt foarte dificile, mulți antigeni de suprafață fiind distruşi.

Corelația între histologie, imunologie şi localizarea tumorală

Limfomul Burkitt	*B*	Abdomen
Limfomul convolut	*T*	Mediastin
Limfoblastic „altele"	*non* T, *non* B	Os, subcutanat

PERSPECTIVE DE VIITOR

Trebuie să ne întrebăm la ce ne putem aştepta de la aprofundarea studiilor biologice ale limfoamelor.

FENOTIP AL LIMFOAMELOR

Pe plan fenotipic, aprofundarea fenotipului limfoamelor va permite identificarea de noi entități clinice rare. Identificarea limfoamelor cutanate cu celule non T non B, de stadiu limitat dar de prognostic nefast este un exemplu frapant. Dar viitorul fenotipajului celulelor limfoamelor depinde probabil de punerea în evidență a câtorva molecule şi de perturbațiile lor, pentru a explica comportamentul celulelor limfomatoase, capacitatea lor de a invada măduva şi sângele sau de a trece de la un organ la altul, ca şi fenomenele de progresie tumorală.

RELAȚIA ÎNTRE FENOTIP, ANOMALII CROMOZOMIALE ŞI ANUMITE ONCOGENE

Acest tip de relație este ilustrat tipic în cazul limfoamelor Burkitt caracterizat prin celule limfomatoase oprite la stadiu de diferențiere a limfocitului B mic, o anomalie cromozomială interesând o regiune precisă a cromozomului 8 cu translocație la nivelul acestei regiuni şi punerea în joc a oncogenului C-myc şi a genelor de imunoglobuline. Acelaşi scenariu riscă să se producă pentru limfomul T: anomalie cromozomială interesând o regiune precisă a cromozomului 14 sau 7, punerea în joc a anumitor oncogene încă de caracterizat şi rearanjamente ale genelor receptorului celulelor T pentru antigenul care se găseşte precis în zona aranjamentelor.

Astfel, scenarii asemănătoare cu oncogeneza vor interveni pentru a determina diferitele entități nosologice ale limfoamelor copiilor.

ASPECTELE CLINICE

Localizarea abdominală a LNH este cea mai frecventă şi reprezintă 40–45% din cazuri. Limfomul apare inițial la nivelul plăcilor Peyer sau la nivelul ganglionilor mezenterici sau în organele limfoide (splina, ficat, rinichi). Este vorba de un limfom cu celule B din punct de vedere imunologic şi de tip Burkitt din punct de vedere histologic.

FORMA LOCALIZATĂ

Localizarea de debut poate fi: mono-, oligo- sau multiloculară.

Scanned with OKEN Scanner

LOCALIZAREA MEZENTERICĂ

Adenopatiile mezenterice sunt mai frecvente decât cele mediastinale şi au fost semnalate în aproximativ 55% din cazuri. Cel mai frecvent sunt atinşi ganglionii mezenterici apoi ganglionii splenici şi mai puţin ganglionii paraaortici.

Apar ca mase tumorale abdominale unice sau multiple, în majoritatea cazurilor apar fără nici un simptom când sunt descoperite de părinţi în timpul băii, alteori părinţii sesizează mărirea de volum a abdomenului, copilul plângându-se de dureri abdominale difuze, greţuri, vărsături, tulburări de tranzit, astenie sau masa tumorală este descoperită întâmplător cu ocazia prezentării copilului pentru o altă afecţiune la medic.

Într-un procentaj mic, boala poate debuta cu o simptomatologie zgomotoasă, manifestându-se la debut prin invaginaţie şi ocluzie intestinală, sau prin apariţia unei tumori pseudoinflamatorii cu localizarea mai ales ileocecală mimând simptomatologia unui plastron apendicular sau a unei apendicite acute.

LOCALIZAREA INTESTINALĂ ŞI ILEOCECALĂ

Este cea mai comună malignitate a intestinului la copil.

Se prezintă sub forme variate, îmbrăcând aspectul polipos sau nodular şi se complică cu ulceraţii sau necroze hemoragice. Se localizează de obicei la nivelul ileonului deoarece la acest nivel există un bogat ţesut limfatic. În cursul evoluţiei rapide şi maligne prinde ganglionii mezenterici şi paraaortici şi determină stenoze, perforaţii, invaginaţii şi dilataţii la nivelul segmentului de intestin afectat.

Clinic se manifestă prin dureri abdominale intermitente şi palparea unei mase tumorale abdominale. În stadiile mai avansate survin semnele şi simptomele sindromului ocluziv sau de iritaţie peritoneală, în unele cazuri se asociază un sindrom celiachilofie.

LOCALIZAREA GASTRICĂ

Este foarte rară la copil. Simptomatologia clinică este variată şi nespecifică. Ea poate deveni sugestivă prin evoluţie trenantă, lipsa de răspuns la masurile medicale comune sau prin instalarea unor complicaţii.

Tulburările dispeptice vagi, anorexia, durerile abdominale, vărsăturile alimentare şi/sau sanguinolente sunt izolate sau însoţesc formaţiunea tumorală epigastrică. Durerile abdominale şi vărsăturile se pot instala brusc când tumora se perforează. Ulcerarea tumorii duce la hemoragii manifeste sau anemie [2].

Examenul obiectiv poate evidenţia tumora cu localizare epigastrică mediană sau dezvoltată în hipocondrul stâng, mobilă sau nu pe planurile supra şi subiacente.

LOCALIZAREA COLICĂ

Simptomatologia este necaracteristică. În localizarea rectală primele manifestări clinice sunt durerile abdominale, după care apare rectoragia, apoi constipaţia şi tenesmele. Tuşeul rectal constituie o metoda simplă, dar preţioasa în diagnosticul cancerului rectal, oferind date directe asupra prezenţei formaţiunii tumorale.

Atingerea digestivă extralimfatică este dificil de apreciat căci procesul tumoral include ganglionii şi ţesuturile din jur, fără a se putea preciza leziunea iniţială.

LOCALIZAREA SPLENICĂ ŞI HEPATICĂ

Sunt raritaţi la copil; descoperirea făcându-se de cele mai multe intraoperator sau la necropsie şi deseori ca leziune asociată şi rar ca leziune primară.

LOCALIZAREA RENALĂ

După o serie prospectivă recentă, localizarea renală este prezentă în 20% din cazuri. Localizarea primitivă renală este mult mai rară şi reprezintă mai puţin de 5% din LNH al copilului. Bilateralitatea leziunilor este primul element care trebuie să orienteze spre diagnosticul de limfom. Insuficienţa renală anurică este mai frecventă în comparaţie cu alte localizări de limfoame sau nefroblastoame chiar bilaterale.

LOCALIZAREA OVARIANĂ

S-ar părea că frecvenţa localizărilor ovariene ale LNH este net superioară în ţările din Africa unde localizarea maxilară este cea mai frecventă

Scanned with OKEN Scanner

manifestare a LNH, localizarea abdominală fiind rară. Ea a fost constantă în 55% din cazuri în Africa de Est şi Camerun şi 41% din cazuri în Gabon. Localizarea este frecvent bilaterală.

LOCALIZĂRI ASOCIATE

Localizarea testiculară

Debutul poate fi printr-un sindrom de hemiscrot acut cu dureri violente, mărirea de volum a scrotului, uneori cu semnele inflamatorii locale; alteori debutul este insidios remarcându-se doar tumefierea hemiscrotului fără dureri.

În asemenea cazuri un examen clinic atent duce la descoperirea la timp a localizării abdominale concomitente. Chiar dacă nu se percepe tumora, copilul va fi urmărit în continuare clinic şi ecografic.

Localizarea osoasă

Debutează prin dureri osoase difuze mai ales noaptea, în cazul atingerii difuze sau prin tumefierea regiunii afectate.

Forma diseminată

Majoritatea tumorilor abdominale sunt diseminate în momentul diagnosticului. Semnele clinice iniţiale sunt legate de sediul tumorii în raport cu tubul digestiv şi sunt asociate în mod variabil. Câteodată, durerile abdominale repetate sau tulburările digestive banale fără alterarea stării generale, vor duce la o intervenţie cu diagnosticul „passe partout" de apendicită.

Uneori, copilul prezintă o constipaţie şi dureri la defecaţie, tumora putându-se percepe la tuşeul rectal. În unele cazuri, mărirea de volum a abdomenului însoţită de alterarea rapidă a stării generale sunt cauzele pentru care copilul este prezentat la medic.

Copiii sunt în general slăbiţi în greutate cu un abdomen destins, cu peretele deseori edemaţiat, sub care se recunoaşte o ascită. Palparea arată fie o masă tumorală voluminoasă, neregulată, boselată sau noduli multipli sau o infiltraţie difuză a abdomenului.

Un icter prin retenţie este rar. O hepatomegalie tumorală izolată nu se însoţeşte de icter. Extensia tumorală poate depăşi cavitatea abdominală şi se poate găsi un revărsat pleural, un testicul mărit, o invadare medulară sau adenopatii periferice, chiar o paralizie facială.

FORMELE CLINICE DE DEBUT

De cele mai multe ori limfoamele maligne se prezintă cu manifestări evocatoare de la început: adenopatii periferice, splenomegalie, alterarea stării generale, febră. Într-un număr mai mic de cazuri, semnele clinice sunt mult mai reduse, predominând tumora abdominală cu apariţia de câteva săptămâni care se măreşte foarte repede [3].

Debutul poate avea loc într-un organ extralimfatic: testicul, rinichi sau printr-o complicaţie compresiune medulară, leziuni digestive, leziuni osoase sau printr-un abdomen acut.

EVOLUŢIE ŞI COMPLICAŢII

La copil, o mare parte din complicaţiile survenite în cursul evoluţiei LNH este de natură hematologică, metabolică şi de natură imunologică.

– Anemia prin hemoragiile digestive secundare infiltratelor gastro-intestinale, ulceraţiilor, malabsorbţiei, fierului sau a folatului, prin hemoliza sau prin invazia medulară când eritropoieza este diminuată sau insuficientă.

– Leucopenia şi trombocitopenia prin invazia medulară, hipersplenism şi secundar terapiei antitumorale.

– Leucemizarea – considerată şi ca un fenomen evolutiv se manifestă în proporţii variabile după:

– tipul histologic

– forma de organizare (nodulară sau difuză)

– localizarea iniţială (este rară în formele cu localizare abdominală).

– Invazia ganglionară, viscerală, a seroaselor cu consecinţe specifice în raport cu localizarea. La nivelul tubului digestiv – ulceraţii, perforaţii, invaginaţii, ocluzii, volvulus, malabsorbţie.

– Interesarea SNC şi a măduvei osoase: meningită limfomatoasă şi interesarea măduvei cu consecinţele acestei extensii. Pot apare şi manifestări neurologice fără un substrat neoplazic aparent ca leucoencefalopatie progresivă, multiple paralizii de nervi cranieni, paralizii de membre. Pulmonul este rar invadat.

Condiţia imunitară realizată de LNH la care se adaugă şi terapia imuno-supresivă, predispune la infecţii cu protozoare şi bacterii.

Scanned with OKEN Scanner

– Complicații metabolice și nutriționale sunt date în special de sindromul de liză tumorală care este consecința eliberării rapide de metaboliți intracelulari a căror cantitate depășește capacitățile de excreție renală. Importanța perturbărilor metabolice este în funcție de volumul tumoral, de viteza de creștere și distrucția celulară, de o eventuală insuficiență renală asociată.

Tulburările metabolice sunt date în special de insuficiența aportului alimentar datorită anorexiei, dar și din cauza leziunilor mucoaselor date de chimioterapie sau prin extinderea leziunilor canceroase la nivelul tubului digestiv.

Fără tratament, în evoluție nu pot apare remisiuni spontane. Extensia bolii se face în LNH de obicei spre ganglionii periferici și mezenterici, în timp ce în boala Hodgkin sunt prinși ganglioni mediastinali și paraaortici.

Localizările la distanță survenite mai repede sunt apanajul LNH, spre deosebire de boala Hodgkin în care extinderea se face din aproape în aproape.

Un argument important pentru capacitatea de extindere mult mai rapidă a LNH este faptul că cea mai mare parte din limfoame sunt depistate în stadiile III și IV, rar în stadiul II și extrem de rar sau deloc în stadiul I.

FORME PARTICULARE DE LIMFOAME

LIMFOMUL BURKITT AFRICAN

Limfoamele Africane și non-Africane de tip Burkitt sunt asemănătoare pe plan anatomo-patologic, imunologic și genetic. Totuși au anumite particularități epidemiologice, clinice și evolutive.

Limfoamele Africane de tip Burkitt reprezintă peste 50% din tumorile copilului în țările din Africa intertropicală. Seriile sunt raportate mai ales din Ghana, Uganda și Coasta De Fildeș. Burkitt a fost intrigat de la început de condițiile climatice de apariție particulară a acestui limfom. Asocierea cu virusul Epstein-Barr fiind repede descoperită.

Localizările faciale și abdominale au aceeași frecvență și sunt asociate în 20% din cazuri; aceasta contrastează cu formele nonAfricane în care localizările faciale sunt rare, în comparație cu formele abdominale. Atingerea inițială a sistemului nervos central este frecventă (25% din cazuri) cu un procent ridicat de paraplegii. Localizările abdominale, deseori difuze, au un prognostic mai puțin favorabil decât localizările faciale.

LIMFOAMELE MEDITERANEENE

Limfomul mediteranean descris de obicei, dar nu exclusiv, în țările regiunii mediteraneene și Orientul Mijlociu, este excepțional în Europa.

Condițiile socio-economice și sanitare precare au un rol favorizant important. Este vorba de boală imunologică ce afectează tineri între 10 și 30 ani. Este caracterizată printr-un sindrom de malabsorbție, o infiltrație limfoplasmocitară a laminei propria, evoluând spre straturile profunde pentru a constitui un limfom de aspect imunoblastic tip B; secreția unei imunoglobine anormale cu un lanț alfa anormal este de asemenea specifică. În funcție de extensia anatomică a bolii, se disting trei faze de evoluție; în stadiul inițial, tratamentul constă în antibioterapie; în stadiul ulterior, o chimioterapie este indicată, dar prognosticul este sumbru [4].

DIAGNOSTICUL LIMFOAMELOR MALIGNE NON-HODGKINIENE ABDOMINALE

Diagnosticul clinic

Se pune pe următoarele elemente:

– prezența unei formațiuni tumorale abdominale situate în epigastru, fosa iliacă dreaptă sau stângă sau în hipogastru;

– scădere în greutate cu peste 10% din greutatea inițială în ultimele 6 luni, inapetență, astenie, paliditate;

– dureri abdominale:

– în localizările rectale pot apare tenesme rectale

– constipație sau diaree

– pot apare hemoragii digestive inferioare.

Diagnosticul de laborator

Alături de elementele clinice revelatoare, se caută și semnele biologice ale sindromului „paraneoplazic" ca și explorarea tulburărilor imunologice și metabolice.

Testele nespecifice:

– VSH de obicei crescut peste 40 mm/h

– fibrinogen peste 500 mg%

– a1fa-2 globuline plasmatice crescute.

Se pot efectua testele pentru explorarea liniei limfocitului T, precum și transformarea blastică la

Scanned with OKEN Scanner

pH acid ca şi pentru diferenţierea limfocitului B cu markeri de suprafaţă. Examenele sângelui periferic: nu aduce date semnificative de cele mai multe ori. Numărul hematiilor poate fi scăzut realizând o anemie.

Leucopeniile grave ca şi anemiile severe, apar în caz de invazie medulară. Elementele cu caractere celulare atipice, celule cu cât mai mulţi nuclei, cu citoplasma vacuolară şi bazofilă sunt semenele unei descărcări celulare periferice cu evoluţie spre leucemizare [5].

Examenul măduvei osoase arată un aspect de iritaţie nespecifică, cu creşterea celulelor reticulare şi nediferenţiate. Uneori apar şi celule mari neoplazice, cu nucleu atipic.

Diagnosticul radiologic

Furnizează indicaţii pentru stabilirea localizării tumorii.

– Radiografiile abdominale: simple sau cu pneumoperitoneu pot furniza date asupra maselor tumorale;

– Explorarea radiologică a tubului digestiv.

Prin tranzitul baritat poate releva aspecte radiologice edificatoare. Aspectele cele mai tipice radiologic pentru limfoame sunt cele furnizate de localizarea gastrică, care apare cu pereţi deformaţi, cu numeroase lacune şi uneori cu ulceraţii multiple. Semnele radiologice apar frecvent în atingerile ileo-cecale, pe colon ascendent sau descendent. Pot apare imagini de invaginaţii ileo-cecale sau colo-colice. Pe intestin imaginile relevă porţiuni rigide şi dilatate pe distanţe variabile [6].

– *Urografiile* ca şi radiografiile renale simple decelează fenomene de invazie limfomatoasă a rinichilor, ureterelor sau chiar litiazele urice antrenate de depozitele macroscopice vizibile pe radiografii.

– *Limfografia* poate evidenţia imagini de ganglioni afectaţi măriţi de volum şi care se opacifiază neuniform, cu aspecte lacunare sau „striate". Limfografia este foarte utilă în evaluarea atingerii precoce a ganglionilor mezenterici şi paraortici, care sunt mai greu descoperiţi clinic. Dar limfografia pentru LNH este mai puţin caracteristică în comparaţie cu valoarea certă a acestei explorări.

Scintigrafia

– Scintigrafia splenică – poate ajuta la aprecierea atingerii splenice.

– Scintigrafia hepatică – dă indicaţii asupra funcţionalităţii parenchimului hepatic şi asupra volumului său real.

Ecografia abdominală

Este examenul cheie pentru localizarea abdominală oferind imagini aproape patognomonice pentru LNH, în „sandwich" sau în „cocardă". Descrie ascita şi explorează morfologia renală. Biopsia sub ghidaj ecografic a fost aleasă când computerul a arătat prezenţa tumorii în contact cu peretele toracic, fiind o alternativă la mediastinoscopie şi toracotomie [7].

Rezonanţa magnetică

Este utilizată în localizările osoase, când celelalte mijloace de imagistică nu pot oferi informaţii.

Tomodensitometria

În cazul limfomului gastric are o mare contribuţie în precizarea diagnosticului, când este bine efectuată.

Diagnosticul pozitiv

Diagnosticul pozitiv al LNH se susţine pe baza examenului histopatologic, examen care aduce informaţii în vederea încadrării histologice (forma nodulară sau difuză), a încadrării citologice (forma limfocitară, histiocitară sau mixtă), precizând totodată gradul de diferenţiere celulară (nediferenţiat, slab diferenţiat, sau diferenţiat), în acelaşi timp, studiile de fenotipare a suprafeţei celulelor proliferante aduc precizări de încadrare a LNH în forme de LNH cu proliferare a limfocitomului T, B sau non T non B.

Diagosticul diferenţial

Se impune a fi efectuat, în primul rând cu sindroamele adenomegalice şi/sau hepato-splenomegalii, diferenţierea cu alte tumori abdominale, majoritatea cu sediul retroperitoneal: nefroblastom, neuroblastom, ganglioneuroblastom, teratom, rabdomiosarcom şi boala Castellman cu localizarea mezenterică [8].

Scanned with OKEN Scanner

– cu pseudo-tumorile inflamatorii din abdomenul acut (plastron apendicular, peritonita apendiculară)

– cu pseudo-tumorile abdominale: fecalom, ghem de ascarizi, pseudo-chist de pancreas.

O problemă particulară o constituie diferențierea LNH cu descărcarea leucemică din leucoza limfoblastică respectiv leucoza cu celule de tip „*hairy cells*", diferențiere realizată pe baza medulogramei. Prezența unui număr de peste 20 000 de celule blastice în sângele periferic și peste 4000/mmc de celule blastice în medulogramă pledează pentru natura primitivă leucemică a bolii.

Diagnosticul diferențial între un limfom nonhodgkinian de origine renală și un nefroblastom poate fi dificil. Ecografia constituie examenul cel mai contributiv în a arăta leziunile hipoecogene diseminate și infiltrația difuză omogenă în cei doi rinichi.

Diagnosticul definitiv de limfom depinde de examenul histologic din țesutul tumoral obținut prin biopsie chirurgicală.

Bilanț

Un limfom la copil este o urgentă terapeutică și, odată stabilit diagnosticul trebuie repede clasificat, stadializat și făcut un bilanț general și metabolic.

Clasificarea limfomului

La ora actuală este important să se facă distincția între limfomul B sau non B după rezultatul tipajului imunologic sau al aspectului citohistologic corelat cu localizarea limfomului. În absența tipajului imunologic, sunt clasificate în limfoamele B, limfoamele de tip Burkitt și limfoamele cu punct de plecare digestiv; și în limfoamele non B (adică T și non T non B), limfoamele care nu sunt de tip Burkitt și limfoamele cu punct de plecare timic, subcutanat și osos.

Stadializarea clinică

LNH sunt stadializate după orientările conferinței de la Ann Aborr (1971) la fel ca și limfomul Hodgkin.

Prevede patru stadii de extensie clinică: I, II, III și IV, subclasificate în două grupe: A și B, în funcție de prezența sau absența semnelor generale (scăderea în greutate mai mare de 10% în cele 6 luni precedând diagnosticul, febra mai mare de 38°C de etiologie neprecizată, pe o perioadă de minimum 8 zile și transpirații nocturne).

Stadiul I	– itensificarea unei singure regiuni ganglionare limfatice sau a unei sigure regiuni extralimfatice
Stadiul II	– interesarea a 2 sau mai multe regiuni limfatice de aceeași parte a diafragmului sau interesarea localizată a unei regiuni extralimfatice și a uneia sau mai multor regiuni limfatice de aceeași parte a diafragmului; se poate indica numărul sau localizarea regiunilor: două regiuni învecinate, două regiuni la distanță sau mai multe
Stadiul III	– interesarea regiunilor limfatice de ambele părți ale diafragmului, care pot fi asociate cu interesare localizată a splinei sau a unui organ extralimfatic sau ambele
Stadiul IV	– interesarea difuză sau diseminată a uneia sau mai multor regiuni extralimfatice cu sau fără interesare ganglionară

Stadializarea LNH (Ann-Aborr – 1971)

Dar această clasificare nu are aceeași semnificație prognostică pentru toate localizările și în toate situațiile clinice, cum sunt limfoamele tubului digestiv sau la copil. Recent s-au propus clasificări specifice, adaptate particularităților diferitelor localizări, dintre care s-au impus numai cele ale limfoamelor gastrointestinale, și cea a lui Murphy și Hustu [9].

Stadiul I	A – tumora localizată la tractul gastrointestinal B – tumori multiple localizate la tractul gastrointestinal
Stadiul II	A – tumora cu adenopatii regionale (gastrică sau mezenterică) B – tumori cu perforație sau aderențe la structuri adiacente C – tumora cu perforație și peritonită
Stadiul III	– tumora cu adenopatie extinsă
Stadiul IV	– tumora cu leziuni disseminate (ficat, măduvă osoasă)

Scanned with OKEN Scanner

CLASIFICAREA LNH GASTROINTESTINAL (Blackledge şi colab., 1979)

Bilanţ de extensie

Examenele indispensabile bilanţului sunt puţine (vezi tabelul). Laparatomia nu reprezintă nici un interes pentru bilanţul de extensie. Când este necesară pentru a se efectua o biopsie, chirurgul trebuie să se mulţumească numai cu prelevarea fragmentului tumoral fără a căuta să aprecieze extensia, nici să efectueze exereza completă.

Ecografia

Este un examen esenţial pentru bilanţul iniţial şi pentru supraveghere în cursul tratamentului. Permite să localizeze şi să măsoare limfomul, să vizualizeze o ascită, de asemenea precizează extensia ganglionară, să studieze morfologia renală, hepatică, splenică, ovariană şi pancreatică.

Tomografia computerizată

Are indicaţii iniţiale în stadiul I sau II abdominal pentru a confirma stadiul localizat.

Bilanţ general şi metabolic

Indirect legat de tumoră şi de rata sa de creştere celulară foarte ridicată, extensia unui anumit număr de probleme care trebuie inventariate şi evaluate înainte de a începe tratamentul.

Probleme generale

Ca de exemplu, starea nutriţională, digestivă, infecţioasă, respiratorie, cicatrizări, neurologică, metabolică. Unii copii pun probleme vitale imediate ca de exemplu, insuficienţa respiratorie acută; unele necesită o traheostomie sau o hipercalcemie majoră cu encefalopatie hipertensivă.

Funcţia renală

Trebuie evaluată înaintea tratamentului antitumoral. O insuficienţă renală poate fi datorată unor mecanisme diferite necesitând o terapie adaptată: pielostomie transcutanată în caz de compresiune a căilor excretorii, alcalinizarea şi câteodată hemodializa în caz de nefropatie uratică, diureza forţată cu Furosemid şi hemodializa în caz de eşec pentru o infiltraţie renala tumorală bilaterală.

SINDROMUL DE LIZA TUMORALĂ

Bilanţ preterapeutic

BILANŢ DE EXTENSIE
- Examene obligatorii:
  - examen clinic detaliat şi ORL
  - radiografie toracică
  - ecografie abdominală
  - hemograme
  - medulograme
  - puncţia lombară
- Examene opţionale:
  - scanner abdominal (înlocuind limfografia)
  - scintigrafia osoasă şi/sau radiografii osoase

BILANŢ BIOLOGIC
- ionograma sanguină, calcemia, fosforemia
- ureea sanguină, creatinina sanguină
- diureza
- uricemia

BILANŢ HEPATIC, LDH

Prognosticul LNH

W. Anderson, J.J. Butler şi E.B. Hicke au subliniat că, deşi există o insatisfacţie provocată de diversitatea nomenclaturii lor, sunt totuşi posibile unele evaluări prognostice:

– cu cât sunt mai diferenţiate celulele limfosarcomatoase, cu atât supravieţuirea este mai lungă;

– cea mai redusă supravieţuire o prezintă limfoamele de tipul celor mixt şi histiocitar; formele histiocitare au un prognostic mediocru faţă de formele limfoide sau mixte.

Durata generală de supravieţuire pentru toate formele este în medie de doi ani; dintre aceştia doar cca 1/4 supravieţuiesc peste cinci ani. Cauzele morţii sunt puţin cunoscute. pentru localizarea abdominală, supravieţuirea fără tratament nu depăşeşte 3–6 luni de la debutul clinic al bolii.

Factori de prognostic

Factorii de prognostic favorabil sunt: stadiul I şi II, localizarea ileală, amigdaliană sau ganglionară, tipul nodular cu forma citologică de limfocite mici, de tip lirnfocitic B.

Factorii de prognostic peiorativ sunt: sediul retroperitoneal, invadarea SNC şi/sau măduvei, testicular, stadiul III şi IV, tipul histologic difuz cu limfocite mari de tip limfocitic T sau non-T non-B (Patte, 1981; Ekert, 1982).

Scanned with OKEN Scanner

În ultima vreme, factorii de prognostic au evoluat odată cu aplicarea de noi tratamente. Valoarea prognostică a stadiului bolii este aproape ştearsă de protocoalele recente. Atingerea neuromeningeană iniţială, mai ales dacă este asociată cu o atingere medulară, este şi astăzi de prognostic foarte sumbru. Lipsa de răspuns la sfârşitul inducţiei este de asemeni de prognostic nefast. În toate celelalte stadii însă, prognosticul s-a ameliorat foarte mult, mergând până la supravieţuire de 100% în stadiul I şi 80–85% în stadiul III.

Tratamentul LNH

Obiectiv: pornind de la premisa caracterului curabil al bolii, al radio- şi chimiosensibilităţii sale, obiectivul abordării terapeutice trebuie să fie curativ.

Principiile tratamentului:

– având în vedere extensia multicentrică rapidă şi caracterul cel mai adesea iniţial diseminat sau generalizat, chimioterapia este tratamentul de elecţie, recomandată sub forma unei terapii agresive multimodale de urgenţă.

– riscul frecvent al complicaţiilor meningeene obligă la măsuri de profilaxie sau terapeutice curative adresate acestor manifestări.

Mijloacele terapeutice

Polichimioterapia este efectuată sub forma de mai multe scheme terapeutice care grupează multe citostatice. Schemele de polichirnioterapie, extrem de numeroase pot fi grupate în:

– scheme moderat agresive
– scheme agresive
– scheme hiperagresive.

Ele grupează două sau mai multe citostatice din grupe medicamentoase diferite, cu acţiune variabilă asupra ciclului celular neoplazic.

Cele mai utilizate sunt următoarele grupe de citostatice:

1. alcaloizii de Vinca (Vincristina, Vinblastina) şi derivaţii lor de semisinteză (VM 26, vindesina etc.);
2. agenţi alchilanţi (Ciclofosfamida, Clorambucil);
3. antimitotice în special grupul antraciclinelor (Doxorubicina sau Adriblastina şi Bleomicina etc);
4. antimetaboliţi (antagonişti ai acidului folic: Metotrexat, Purinetol, Citarabina);
5. glucocorticoizi: Prednison.

Aceste scheme grupate în trialuri randomizate, uneori calculate pe computer pe perioade variabile de timp realizează:

– obţinerea remisiunii complete;
– obţinerea remisiunii parţiale;
– nu reuşesc să influenţeze cursul bolii.

Durata lor de aplicare variază între 6 şi 18 luni şi ele sunt construite după scheme asemănătoare tratamentului leucemiei, cuprinzând o fază de inducţie, o fază de consolidare şi o fază de întreţinere.

Din 1981, în urma succeselor anatomo-patologiei şi imunologiei, s-a demonstrat existenţa a două grupe de limfoame: B şi non B care răspundeau diferit la acelaşi tratament. În consecinţă s-a admis tratarea diferenţiată a limfoamelor B şi a limfoamelor non B. Pe de altă parte s-a adaptat tratamentul la extensia bolii, astfel încât să nu fie supratratate formele localizate.

Limfoamele B extinse

Majoritatea protocoalelor se bazează pe administrarea Ciclofosfamidei (CPM) fracţionat, intermitent sau în doze înalte, MTX, Citosin-arabinosid (Ara-C), Vincristina (VCR), Adriamicin (ADR) şi Prednison (PDN), administrate în variate combinaţii dar de obicei în cure scurte -puls terapie (10).

Din 1981 studii ample s-au făcut în Europa – Franţa (Protocol LMB) şi Germania (Protocol BFM), rezultatele fiind organizate în studii multicentrice.

Protocolul LMB

Schema generală este: *faza citoreductivă* (COP) şi doze scăzute de VCR, CPM, PDN, în săptămâna dinaintea *fazei intensive de inducţie* bazată pe: MTX în doze înalte, CPM fracţionat (2 cure COP AD-M), urmată de *faza de consolidare* bazată pe Ara-C în perfuzie continuă.

Terapia SNC s-a făcut cu MTX în doză înaltă şi MTX intratecal.

Protocolul BMF

Constă din 3 sau 4 cicluri de cure alternative: CPM, MTX şi MTX intratecal administrat la fiecare cură şi ADR care a alternat cu Ara-C şi VM 26. Aceasta a fost precedată de faza citoreductivă cu PDN şi CPM. Se face iradiere craniană.

Din 1986 s-a adăugat şi VCR, Ifosfamida, parţial înlocuind Ciclofosfamida, iradierea craniană şi pentru stadiul IV şi alte limfoame B, MTX în doze înalte –5 g/m^2 în 24 ore, în perfuzie.

Scanned with OKEN Scanner

Protocolul UKCCSG

În Marea Britanie, UKCCSG s-a dezvoltat din MACHO, cu multiagenți în regimuri scurte și intensive -doze înalte de CPM, Ara-C și MTX.

Protocolul *Instituto Nazionale Tumori* (Milan)

În Italia nu există un studiu național pentru LNH la copil. Institutul Național de Tumori din Milan și-a dezvoltat un protocol bazat pe: VCR, CPM, MTX în doza înaltă, ADR și consolidare cu Ara-C și CDDP 80 mg/m^2 în perfuzie continuă. Alte centre au adoptat protocoalele BFM și LNB.

Alte protocoale

În SUA, schemele terapeutice sunt alese în funcție de dezvoltarea locală, bilanțul inițial, în special problemele metabolice. Rezultate interesante au fost obținute pentru stadiul III și decepționante pentru stadiul IV. Sunt de reținut două protocoale: cel a lui Murphy bazat pe utilizarea MTX în doze înalte, a Citarabinei în doză progresiv crescândă ca și protocolul lui I Sullivan ce comportă exclusiv VCR, CPM și MTX în doză înaltă.

Limfoame *non* B extinse

Pacienții cu limfoame cu celule T sau non B non T au fost tratați cu protocoale similare sau apropiate de cele pentru leucemia limfoblastică acută, forme cu risc înalt.

BFM și protocoalele derivate

Inducția (protocol I) și reinducția (protocol III) au fost subiectele unor numeroase modificări în timpul studiilor, în final urmându-se tratamentul cu 6 -MP și MTX zilnic. Din 1986 a fost introdus MTX în doză înaltă (5 g/m^2 în 24 ore, în perfuzie), înlocuind iradierea craniană.

LSA2L2 ȘI PROTOCOALE DERIVATE

Sunt folosite 10 medicamente în regim intensiv, administrând medicamentele 5 zile din săptămână în timpul consolidării și la fiecare 2 săptămâni în timpul tratamentului continuu, timp de 2 sau 3 ani. A fost dezvoltat de Wollner [10] și a fost folosit în localizările mediastinale și nu în cele abdominale. Terapia SNC se face cu MTX intratecal în doze înalte.

La Institutul Gustave-Roussy, în Franța, protocolul original a fost modificat, adăugând MTX în doza înalta (3 g/m^2 în 3 ore, în perfuzie).

Chimioterapia intensă cu autogrefă de măduvă s-a dezvoltat la sfârșitul anilor 1970. Copiii cu recăderi au putut fi astfel vindecați prin doze înalte de Citarabină, Ciclofosfamidă și 6 Tioguanină (protocolul BACT).

Complicațiile chimioterapiei

Principalul efect toxic al citostaticelor ramâne toxicitatea medulară. La doze mari toate citostaticele induc pancitopenie: alchilanții, antimetaboliții, antraciclinele, inhibitorii fusului mitotic, excepție făcând bleomicina și asparaginaza. Mielotoxicitatea variază de la o clasă de compuși la alta, de la un citostatic la altul chiar și în cadrul aceleași clase de substanțe, și în funcție de tipul tumorii tratate [11].

Alte efecte toxice observate mai frecvent sunt:

– alopecia: frecventă după Adriamicina, Ciclofosfamidă în doze mari, Vincristina în zilele 15 și 18 de tratament, poate să intervină tardiv după Bleomicină (1–3 luni);

– grețurile și vărsăturile sunt mai frecvente și variează în intensitate de la un bolnav la altul. Cele mai toxice sunt: Ciclofosfamida, Adriblastina și Natulan;

– ilueus paralitic la Vincristină, care apare tardiv la 10 zile după administrare. Tabloul clinic poate să aibă aspectul unei urgențe chirurgicale când se asociează cu febră și vărsături; cedează rapid la administrarea de Miostin [12];

– toxicitatea cardiacă după Adriamicină se instalează lent și se manifestă după doze totale cumulative de 500 mg/m^2. Înainte de fiecare perfuzie este necesară stabilirea existenței dispneei, a unei tahicardii și efectuarea EKG. În terapia pe termen lung există riscul de IMA;

– cistita hemoragică apare după tratamentul cu Ciclofosfamidă până la 3 săptămâni după administrare și se tratează prin hidratare, analgezice și la nevoie antiseptice urinare;

– alterarea probelor funcționale, hepatice s-a observat dupa MTX i. v.;

– toxicitatea pulmonară este responsabilă de pneumopatiile interstițiale imunoalergice;

– toxicitatea neurologică, parestezиile extremităților, neuropatia periferică.

Scanned with OKEN Scanner

Radioterapia

LNH sunt extrem de radiosensibile şi radioterapia poate fi utilizată cu următoarele obiective:

– tratament iniţial cu scop curativ (pentru stadiile I şi II);

– tratament iniţial asociat cu chimioterapie în scop curativ (pentru stadiile III şi IV);

– tratament adjuvant pentru consolidarea rezultatelor tratamentului iniţial citostatic, chirurgical, radiocitostatic;

– pentru profilaxia sau tratamentul localizării SNC în asocierea cu Metotrexat intrarahidian;

– tratament paleativ pentru ameliorarea supravieţuirii bolnavilor: iradierea antalgică sau decompresivă.

Iradierea LNH este caracterizată de trei elemente:

a. doze tumoricide 35–45 Gray 3–5 săptămâni până la 50 Gray pentru masele tumorale voluminoase (peste 5 cm diametru sau cu regresiune lentă);

b. volumul indicat trebuie să cuprindă regiunea sau regiunile limfatice interesate în totalitate, indiferent de numărul şi dimensiunea ganglionilor interesaţi;

c. iradierea se efectuează doar cu radiaţii de înaltă energie.

Realizarea practică a iradierii se poate face prin mai multe tehnici:

– iradiere limitată, când iradierea se face în scop paleativ, în cadrul asocierii radio-chimioterapiei sau pentru tumori restante după chimioterapie;

– iradierea regiunii interesate în mod profilactic a celor de vecinătate;

– iradirea limfatică regională sau totală asemănătoare cu câmpurile Kaplan din boala Hodgkin;

– tehnici speciale de iradiere (iradiere corporală totală, iradiere cutanată superficială totală).

Tratamentul chirurgical

Chirurgia are indicaţii extrem de restrânse în tratamentul LNH, ea având mai mult rol de a preleva materialul histologic prin biopsii diverse şi de asemeni sub forma laparatomiei de stadializare eventual chiar şi de reevaluare (*second-look laparotomy*) pentru restadializarea la sfârşitul tratamentului de consolidare [13].

Tratamentul chirurgical mai este indicat în rezolvarea formelor abdominale care se prezintă cu complicaţie (ocluzii, peritonită prin perforaţie, invaginaţii, volvulus) sau pentru extirparea tumorilor reziduale după tratamentul radio- şi chimioterapic sau pentru localizările particulare (primitiv gastric, colic) [14].

Imunoterapia

Cu referire specială la cele cu limfocite B dar şi în alte oncopatii hematologice, s-a deschis o noua cale de tratament prin utilizarea anticorpilor monoclonali, orientaţi împotriva regiunii variabile a imunoglobulinelor G care pot să acţioneze specific asupra celulelor ce au indus sinteza acestora [15].

Chiar dacă la ora actuală nu au intrat în uzul larg clinic, anticorpii monoclonali ramân o masură de terapie antitumorală, de perspectivă optimistă.

BIBLIOGRAFIE

1. Vereanu D., Chirurgie infantilă şi ortopedie, Ed. Medicală, Bucureşti, 1973.
2. O'Neill JA, Grosfeld JL, Fonkalsrud EE, Coran AG, Caldamone A., Principals Of Pediatric Surgery, 2nd Edition Mosby, Year Book, Inc. St. Louis, 2003 p. 249–258.
3. Zamfir T., Bâscă I., Jianu M., Chirurgie viscerală, urologie şi ortopedie pediatrică, Ed. Ştiinţifică, Buc., 1996.
4. Fevre M., Chirurgie infantile et orthopedie, Editions Medicales Flammarion, Paris, 1967.
5. J.-L. Pico, M. Hayat – Lymphomes Non-Hodkinienes; Biologie- Extranodaux primitifs – Thérapeutique – Sous l'égide de l'Institute Gustave Roussy, Ed. Arnette Blackwell, Paris, 1996.
6. Fufezan V, Tepeneu P., Chirurgie pediatrică, Ed. Amacord, 1996.
7. Pellerin. D *et al.*, Techniques de chirurgie pediatrique, Ed. Masson 1978.
8. Sabetay C. (sub redacţia), Patologie chirurgicală pediatrică, Ed. Aius, Craiova, 2004, p. 605–627.
9. Murphy SB: Classification, staging and end results of treatment in childhood non-Hodgkin's lymphoma: Dissimilarities from lymphomas in adults. Semin Oncol 7:332-339, 1980.
10. Mora J, Filippa DA, Qin J, Wollner N., Lymphoblastic lymphoma of childhood and the LSA2-L2 protocol: the 30-year experience at Memorial-Sloan-Kettering Cancer Center - Cancer. 2003 Sep 15;98(6):1283-91.
11. P.N. Plowman, C. Ross Pinkerton, Paediatric Oncology: Clinical Practice and Controversies, Chapman & Hall Medical, 1992.
12. J. P. Chappuis, H. Dodat, Tumeurs abdominales malignes de l'enfant rôle du chirurgien pédiatre, 17ème séminaire d'enseignement de chirurgie pédiatrique viscérale lyon – 7 et 8 décembre 1998 – ed. Sauramps Medical, 1998.
13. J. Lemerle, Cancers de l'enfant, Ed. Fllamarion, 1989.
14. Seminars in Pediatric Surgery, vol. 6, No. 1, Feb, 1997.
15. Ashcraft K. W., Holder T. M., Pediatric surgery, W. B. Saunders, 2000 p. 927–941.

Scanned with OKEN Scanner

Capitolul 35
TERATOMUL SACROCOCIGIAN

CORNELIU SABETAY, BOGDAN ZAHARIA, OVIDIU CIOBANU,
ANDREI ZAVATE

DATE DE EPIDEMIOLOGIE

În general teratomul sacro-coccigian este o tumoră rară, care reprezintă 12% din totalitatea tumorilor sacro-coccigiene, dar în copilărie reprezintă majoritatea tumorilor cu această localizare.

40% dintre toate tumorile celulelor germinative, fie maligne, fie benigne se găsesc în regiunea sacro-coccigiană.

Jumătate apar la nou-născuți, mai ales la fete. Raportul fete/băieți = 4/2. Dintre acestea 70% sunt benigne, adică au caracteristici histologice de teratom matur sau de teratom imatur, fără componente maligne.

Teratomul sacro-coccigian are o frecvență de 1 la 35 000 de naşteri.

Studiile epidemiologice arată o distribuție pe două grupe de vârstă cu un vârf la copilul sub vârsta de 3 ani şi al doilea vârf după vârsta de 12 ani.

Primul vârf reflectă incidența tumorilor sacro-coccigiene, ultimul neoplasmele maligne germinale ale testicului, asigurând o preponderență la băieți la această vârstă (Mann, 1989).

ELEMENTELE ETIOPATOGENICE

Cauzele şi patogeneza acestei anomalii congenitale nu este pe deplin elucidată, dar sunt exprimate următoarele două păreri [1]:

– ar fi o formă abortivă de gemelaritate;

– este vorba de o germopatie, deci ar avea originea în celulele germinative totipotențiale ale nodulului primitiv Hensen (Hecker, Calbet, Bremer).

Această malformație se produce în perioada de embrio- şi organogeneză, adică între zilele 16–60 de gestație sub acțiunea diferiților agenți exogeni, de exemplu:

– factori mecanici;

– factori fizici: radiațiile, hipoxia, agenți infecțioşi, factori alimentari;

– factori chimici: substanțe chimice, medicamente, hormoni, vaccinuri, tutun, alcool, droguri etc.

EMBRIOLOGIE

Având în vedere că această malformație are originea în celulele germinative totipotențiale ale nodulului primitiv Hensen sau din cele trei foițe embrionare: ecto-, endo- şi mezoderm care se formează în săptămâna a 3-a a dezvoltării vom prezenta numai embriogeneza acestei perioade, adică între zilele 16–60 de gestație.

Săptămâna a 3-a de dezvoltare se caracterizează prin procesul de gastrulare, proces în care, prin migrări celulare şi invaginări, sunt situate la locurile respective cele trei foițe embrionare: ectodermul, endodermul şi mezodermul.

Aceste transformări esențiale se petrec la nivelul discului germinativ, unde celulele *ectophyllum*-ului din regiunea caudală migrează spre linia mediană, antrenând formarea unui şanț limitat lateral de două ridicături.

Săptămânile a 4-a – a 8-a ale dezvoltării – la începutul acestei etape a morfogenezei secundare, în discul embrionar tridermic sunt reprezentate toate regiunile embrionare, dar etalate în plan orizontal, fără relief şi se conturează embrionul cu forma sa caracteristică de C şi cu diversele sale regiuni uşor de recunoscut.

Scanned with OKEN Scanner

Din cele trei foiţe embrionare derivă elemente deosebite pe care le identificăm mai târziu în anatomia adultului.

În linii generale, foiţele îşi păstrează specificitatea, dar această specificitate nu este absolută, aşa cum reiese şi din originea multiplă a formaţiunilor mezenchimatoase.

Din ectoderm derivă sistemul nervos în întregime, învelişul cutanat şi anexele sale.

Endodermul va da epiteliul tubului digestiv şi al glandelor sale anexe şi epiteliul respirator.

Mezodermul va da scheletul, musculatura, seroasele, ţesutul conjunctiv, aparatul circulator şi aparatul urogenital.

Creşterea embrionului se face mai lent în prima lună când apare materialul care iniţiază direcţiile de dezvoltare, pe când în luna a II-a fenomenele de creştere devin mai rapide şi se intensifică la maximum procesele de diferenţiere. El trece acum printr-o perioadă de morfogeneză rapidă, care duce la edificarea majorităţii organelor sale [2].

Aceste transformări sunt controlate de mecanisme complexe şi fragile, care pot fi uşor deranjate, făcând ca embrionul să prezinte o sensibilitate deosebită faţă de unii factori din mediul extern sau intern, prin mijlocirea organismului mamei.

Este perioada de sensibilitate teratogenă maximă, cuprinsă între zilele a 16-a şi a 60-a.

În cursul lunii a II-a se dezvoltă mult extremitatea cefalică, capul şi gâtul reprezentând o treime din corpul embrionului, regiunea mijlocie devine voluminoasă, iar regiunea caudală, mai puţin voluminoasă, este reprezentată prin tuberculul caudal.

Localizările cele mai frecvente ale tumorilor cu celule germinative extragonadale în regiunea sacro-coccigiană, retroperitoneală, mediastin, regiunea gâtului şi epifiză, pot fi explicate de migrarea anormală de-a lungul crestei genitale, care este adiacentă coloanei vertebrale cervicale şi coboară până la cea lombară.

La copii, 70% din tumorile cu celule germinative derivă din locuri extragonadale.

SEMIOLOGIE CLINICĂ

În majoritatea cazurilor, copilul se naşte cu o masă tumorală în regiunea fesieră uşor de recunoscut care îi atârnă de vârful coccisului; ocazional teratomul poate fi în întregime în pelvis, anterior de coccis sau prins de sacru [3].

Teratoamele sacro-coccigiene pot fi de dimensiuni variabile, de la cele mici la forme uriaşe, gigante la exterior sau pot fi ascunse în pelvis.

Formaţiunea tumorală poate fi chistică, solidă sau mixtă, acoperită de piele normală, uneori sub tensiune, mai rar ulcerată sau cu piele modificată hemangiomatos.

Unele zone cutanate prezintă arii necrotice prin compresiune.

Aderenţa la coccis, comună tuturor teratoamelor de acest tip, este de obicei strânsă, dar poate fi şi laxă. Tumora este încapsulată în afara zonei de aderenţă, cu dezvoltare fie spre regiunea fesieră (situaţia cea mai frecventă), fie în ambele sensuri.

Când dezvoltarea este în ambele sensuri – pelvi-abdominală – tumora depăşeşte progresiv limitele micului bazin şi erupe în spaţiul retroperitoneal, comprimând organele vecine: anterior – rectul şi vezica, iar posterior – rădăcinile sacrate dând semne neurologice şi coccisul care tinde să se orizontalizeze.

Ureterele sunt împinse lateral, iar colonul este împins anterior, uneori poate fi adus în contact cu pubele. Simptomatologia care apare în această formă de dezvoltare este legată de compresiunea pe care o exercită tumora fie asupra tubului digestiv, fie asupra tractului urinar inferior, fie asupra rădăcinii sacrate [4].

În formele cu dezvoltare predominant pelvină diagnosticate de obicei mai tardiv, primele semne pot fi: durerile de tip lombalgie joasă, sciatalgie, coxalgie, tulburări de motilitate ale membrelor inferioare.

Acestea pot fi permanente, surde, mai accentuate noaptea şi impun un examen neurologic complet. Cu timpul se adaugă dureri în regiunea lombară precum şi semne urinare: disurie de grade diferite, tenesme, uneori chiar retenţie de urină.

De asemenea, apar semne digestive, constipaţie, tulburări de defecaţie, ocluzie joasă. Teratoamele sacro-coccigiene maligne se dezvoltă de obicei în spaţiul presacrat.

Un teratom extern de dimensiuni uriaşe poate fi asociat cu unul mic presacrat malign, dar asocierea este rară şi a fost raportată de Belson în anul 1961; această asociere constă într-un teratom mic malign dezvoltat în spaţiul presacrat la câteva luni după îndepărtarea chirurgicală a unui teratom aparent benign.

Teratoamele la băieţi se malignizează mai frecvent, decât cele care apar la fetiţe.

Scanned with OKEN Scanner

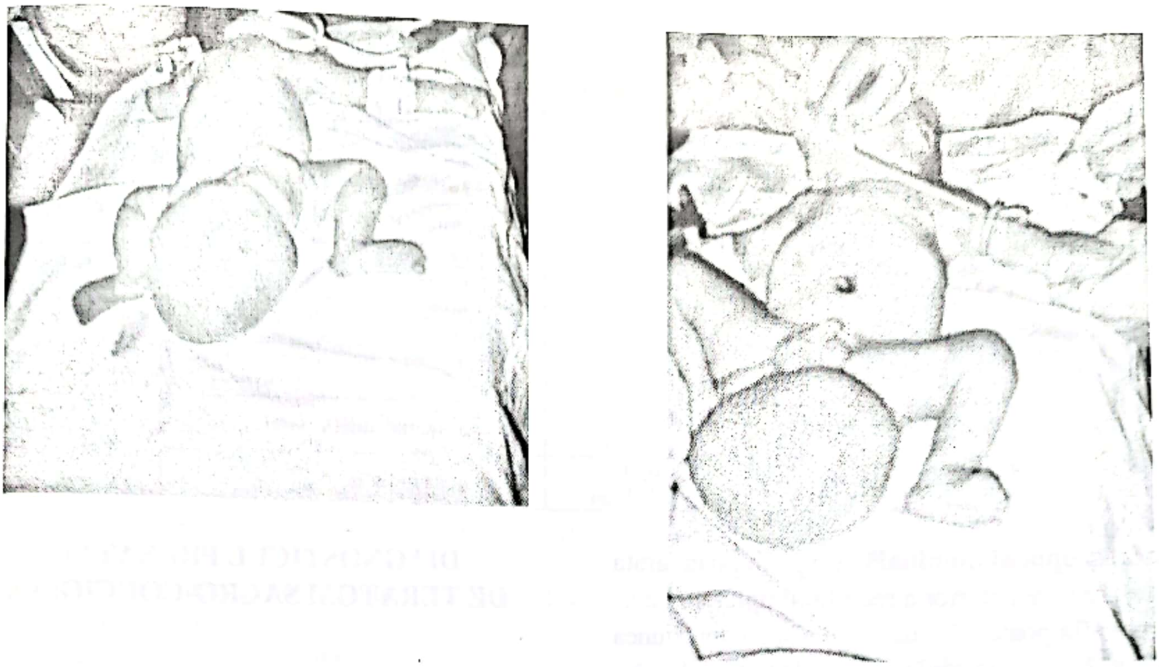

Figura 35.1. Teratom sacro-coccigian gigant.

Pe un raport recent, pe aproape 100 de astfel de tumori s-a găsit că o fetiță cu un teratom sacro-coccigian are o șansă de 91% ca acesta să fie benign, în timp ce la un băiețel procentul este de numai 76%.

Dacă masa tumorală este descoperită la o vârstă de peste 2 luni, va fi benignă la fetițe într-un procent de 17% din cazuri.

La băieți, teratoamele care apar mai târziu de 2 luni sunt aproape întotdcauna maligne.

Când simptomele de tract urinar sau obstrucție rectală simplă sunt continue, tumora este cel mai adesea malignă, iar în acest caz este deasupra posibilităților terapeutice.

Durerea în pelvis, metastazele sau obstrucția limfatică sunt patognomonice pentru o malignitate avansată și pentru un stadiu IV.

Un diagnostic de malignitate este imposibil fără biopsie.

Deoarece singura speranță de tratament pentru teratoamele maligne este chirurgia radicală cu excizie în bloc, biopsia ar trebui să fie evitată.

Se postulează că teratoamele sacro-coccigiene ar trebui îndepărtate imediat după naștere, cât mai devreme posibil, pentru a opri dezvoltarea către malignitate.

Într-un raport de 98 de teratoame, 29,7% au fost maligne.

În tumorile care sunt descoperite la naștere există o șansă de 9/1 să fie benigne, în timp ce dacă acesta este descoperit la 2 luni, procentul se inversează deci concluzia este că această tumoră se malignizează foarte repede.

Teratoamele maligne sunt probabil asociate și cu elemente benigne, datorită rezultatului factorilor comuni care acționează la acesta în timpul dezvoltării embrionare.

Viteza de malignizare a tumorilor este locală inițial, metastazele locale apar în 37% din cazuri, iar metastazele generalizate în 14,8%.

Tumorile acestea tind să rămână localizate în pelvis o perioadă considerabilă și teoretic sunt amendabile tratamentului radical chirurgical.

Incidența relativă, vârsta și subtipurile patologice ale tumorilor cu diferite localizări sunt arătate în tabelul de mai jos.

EXPLORĂRI CLINICE ȘI PARACLINICE

Acestea urmăresc precizarea topografiei și naturii formațiunii tumorale pentru stabilirea atitudinii terapeutice.

Tactul rectal este indispensabil, poate preciza limitele intrapelvine și relațiile cu viscerele din pelvis ale tumorii.

Radiografia abdominală (*simplă*) incluzând pelvisul pune în evidență calcificările intratumorale (mai frecvente în formele benigne), leziunile distructive pe sacru (sugerează malignitatea tumorii).

Scanned with OKEN Scanner

Localizare	Incidență relativă %	Vârsta	Subtip patologic
Sacro-coccigian	41	Nou-născut	Matur 65%, imatur 5%, malign 30%
Ovar	29	Prima adolescență	Matur 65%, imatur 5%, malign 30%
Testicul	7	Sugar și adolescent	Matur 20%, malign 80%
Cranial	6	Copil	Carcinom embrionar, germinom
Mediastin	6	Adolescent	Matur 60%, mixt 20% carcinom embrionar 20%
Retroperitoneu	5	Copil sub 2 ani	Obișnuit matur, imatur – rareori, malign
Cap/Gât	4	Nou-născut și sugar	Obișnuit matur, imatur – rar, malign
Vagin	2	Copil sub 3 ani	Obișnuit sac vitelin

Radioscopia abdominală completă poate arăta o deplasare spre anterior a rectului umplut cu gaz.

Urografia poate arăta dislocarea și compresiunea ureterelor, însoțite de grade diferite de hidronefroză.

Cistografia evidențiază modificările de poziție și formă ale vezicii urinare, date de către tumoră prin compresiune.

Clisma baritată cu Rx – pe radiografiile de față și de profil se poate constata împingerea antero-laterală a rectosigmoidului și îngustarea canalului ano-rectal, cu pereți neinfiltrați.

Rx a toracelui și a scheletului – utilă pentru a preciza eventualele metastaze.

Mielografia este rareori necesară și permite selecționarea cazurilor în vederea intervenției operatorii atunci când se bănuiește invadarea canalului medular.

Puncția biopsie este utilă ori de câte ori există suspiciunea malignității, ea indică cu certitudine natura benignă sau malignă a teratomului.

Ecografia, rezonanța magnetică nucleară și tomografia computerizată sunt utile în delimitarea extinderii abdominale.

Analize imunologice, radioimunologice și imunocitochimice – grație acestor procedee foarte accesibile se poate pune în evidență β-HCG (*beta-hormon chorionic gonadotrophique*) în celulele uni sau multinucleate ale coriocarcinomului și a AFP (α-fetoproteină) în celulele tumorilor sacului vitelin [5].

În majoritatea cazurilor, producția acestor substanțe este suficientă pentru a fi decelate și dozate în ser, ceea ce constituie un element important în diagnosticul și monitorizarea tumorilor.

DIAGNOSTICUL PRENATAL DE TERATOM SACRO-COCCIGIAN

Amniocenteza permite determinarea cromatinei sexuale în celulele amniotice și stabilirea sexului.

Examenul citogenetic al celulelor amniotice evidențiază aberațiile cromozomiale în special duplicații sau deleții ale brațului scurt al cromozomului 1 sau cromozomului 12.

Cromozomul 12 este interesat în particular atât ca monitorizare cât și ca marker de diagnostic, iar cromozomul 1 și 12 ajută la evaluarea potențialului malign al tumorilor reziduale rămase după chimio-terapie (Castedo, 1989).

Amnioscopia permite determinarea presiunii gazelor sanguine și a pH-ului.

Amniografia evidențiază hidropsul fetal, mielo-meningocelul, teratomul sacro-coccigian, atreziile digestive și alte malformații.

Ecografia și rezonanța magnetică nucleară – sunt relevante în punerea diagnosticului prenatal de teratom sacro-coccigian.

Fetografia poate evidenția conținutul fetal și totodată malformații de părți moi proeminente (teratom sacrococcigian, meningocel, mielo-meningocel).

Investigații imunologice – grație procedeelor imunocitochimice foarte accesibile se poate pune în evidență β-HCG (*beta-hormon chorionic gonadotrophique*) în celulele uni sau multinucleate ale coriocarcinomului și a AFP (α-fetoproteină) în celulele tumorilor sacului vitelin. AFP este foarte specifică pentru hepatocarcinom (59% din cazuri) sau teratocarcinom (41% din cazuri).

Scanned with OKEN Scanner

DIAGNOSTICUL DIFERENȚIAL

În marea majoritate a cazurilor, diagnosticul de teratom sacro-coccigian este uşor de pus, există şi cazuri când deosebirea de alte tumori cu localizare sacro-coccigiană se face cu dificultate.

În diagnosticul diferențial al tumorilor regiunii caudale la copil se introduc toate masele diferențiale care fac corp comun cu coccisul şi cu sacrul sau care apar în regiunea canalului spinal.

Lista tumorilor benigne, chistice şi solide în regiunea caudală este una lungă, dar Mayo şi colaboratorii, în anul 1953, le-au clasificat la modul următor:

– tumorile neurogenice ale pelvisului şi perineului;

– chisturile enterogene şi alte derivate din membrana cloacală;

– tumorile cu celule gigante ale osului;

– lipoamele mari, hamartroamele, hemangioamele, care pot fi confundate cu teratoamele sacro-coccigiene.

Din fericire, aceste tumori şi adevăratul teratom trebuiesc abordate terapeutic în acelaşi fel, deoarece acestea se pot extinde profund în pelvis, deasupra muşchilor ridicători sau pot invada teaca nervului sciatic.

Meningocelele cu localizare joasă pot cauza diferențe atât în diagnostic cât şi în timpul operației.

În timp ce unele din teratoame se extind în jos şi interesează partea inferioară a sacului dural, tumorile de obicei care interesează dura sunt lipoamele asociate cu mielomeningocele. În aceste cazuri, legătura cu dura mater nu poate fi recunoscută ca la început, ci spre sfârşitul operației [6].

Dacă dura nu este închisă chirurgical, se va forma o fistulă cronică de LCR care este o cauză principală de meningită, putând duce până la moarte. Există câteva semne de diagnostic de mare valoare care diferențiază teratoamele de mielomeningocele.

Majoritatea teratoamelor au calcificări în masa lor, în timp ce meningocelele şi lipoamele nu le au.Meningocelele anterioare sunt asociate cu anormalități ale porțiunii superioare ale sacrului ce pot fi verificate foarte uşor la examinare cu raze X.

Anormalitățile sacrate asociate cu teratoame sunt de obicei rare, interesând coccisul şi ultimele segmente sacrate.

Câteodată examenul neurologic va arăta slăbiciunea musculară a muşchilor abdominali ai spatelui sau ai extremităților care se poate asocia cu mielocelele.

Diagnosticul diferențial se mai poate face cu: imperforație anală, abces, sarcom al țesuturilor moi, tumora a celulelor glandulare, condrom.

MALFORMAȚII ASOCIATE

Dintre malformațiile asociate amintim:

– spina bifida, omfalocelul, malformațiile de coloană vertebrală, luxația congenitală de şold, piciorul strâmb congenital, palatoschizisul, sindromul de regresiune caudală etc.

ANATOMIE PATOLOGICĂ

Clasic, structura histologică a teratoamelor sacro-coccigiene poate cuprinde diverse elemente ale țesuturilor mature, bine diferențiate, de aceeaşi vârstă cu ale gazdei aşa cum este teratomul adult (matur) sau poate fi cu elemente imature şi embrionare ca în teratomul embrionar, teratomul solid sau teratoblastom.

TERATOAMELE MATURE

Acestea au în structura lor elemente din toate țesuturile organismului, repartiția acestor țesuturi este în general haotică.

Conțin chisturi pilosebacee, glande sudoripare, dinți, glande salivare, glande mamare, țesut nervos cerebro-spinal învelit în meninge, ganglioni simpatici, nervi periferici, mucoasă digestivă, țesut tiroidian, hepatic, pulmonar, vase, țesut adipos, muscular, osos cartilagii, toate amestecate nesistematizat, derivate din ectoderm, endoderm sau mezoderm.

Teratomul sacro-coccigian este predominant tumoră chistică cu componentă mucoidă sau cheratinoidă.

Mai rar găsim unele tendințe de sistematizare: oase cu cavități articulare, piele, muşchi şi țesut aponevrotic, rudimente de membre parțial calcificate.

În funcție de evoluție, aceste teratoame bine încapsulate sunt considerate benigne.

Scanned with OKEN Scanner

TERATOAMELE IMATURE

Acestea sunt compuse din elemente tinere, embrionare sau fetale, cu un anumit grad de diferențiere.

De aceea au un potențial malign marcat, dând rapid metastazarea la distanță și invadând zonele adiacente.

Conform vechii clasificări (clasificarea tumorilor celulelor germinative – TCG în copilărie după Dehner, 1986):

I. Germinom:
- A. Neoplazie celule germinale intratubulară.
- B. Invaziv (disgerminom, germinom).

II. Teratom:
- A. Polidermal:
  1. matur;
  2. imatur: comportare biologică nedeterminată; malign.
- B. Monodermal.

III. Carcinom embrionar (tip adult).

IV. Tumoră de sinus endodermal (tip infantil al carcinomului embrionar, carcinom „*yolk sac*".

V. Coriocarcinom.

VI. Gonadoblastom:
- A. Pur.
- B. Cu componentă invazivă.

VII. TCG mixte:
- A. Germinom și teratom.
- B. Tumoră de sinus endodermal și teratom.
- C. Tumoră de sinus endodermal, teratom și coriocarcinom.
- D. Germinom, tumoră sinus endodermal, teratom și coriocarcinom.

Conform noii clasificări (clasificarea TCG în copilărie – Ablin & Isaacs, 1989):

I. Teratom:
- A. matur;
- B. imatur;
- C. cu componentă tumorală malignă de celule germinale = MTI.

II. Germinom.

III. Carcinom embrionar = MTU.

IV. Tumoră „*yolk sac*" (sinus endodermal).

V. Coriocarcinom = MTT.

VI. Gonadoblastom.

VII. Poliembriom.

MTD = teratom malign diferențiat.
MTI = teratom malign intermediar.
MTU = teratom malign nediferențiat.
MTT = teratom malign trofoblastic.

Al II-lea subgrup, teratomul cu componente maligne, este o tumoră histologică mixtă cu un fond de teratom matur sau imatur, conținând fie carcinom embrionar imatur sau extraembrionar diferențiat.

Subtipul morfologic reflectă drumul diferențierii pe care celula l-a parcurs anterior transformării maligne. Linia celulară poate rămâne în stadiul germinal ca disgerminom sau seminom, eventual se transformă într-o populație care se diferențiază spre tipuri de celule embrionare sau extraembrionare.

În funcție de gradul de diferențiere se găsesc de la carcinoame embrionare complet nediferențiate benigne, până la teratoame complet diferențiate, definite MTU, MTI și MTD.

Teratoamele mature sau imature pot include țesuturi somatice din cele trei straturi de bază embrionare: ecto-, endo- și mezoderm.

Tumorile extraembrionare sunt reprezentate de coriocarcinoame sau tumori de sac vitelin (sau tumori ale sinusului endodermic) după cum ele conturează grupări sincițiale asimilabile trofoblastului sau buchete vegetante de celule (copiii lui Schiller Duval) elaborând particule hialine PAS + asimilabile vitelusului.

Aceste celule tumorale conservă proprietățile metabolice și secretorii ale celor de origine. Astfel se poate pune în evidență HCG (*beta hormon chorionic gonadotrophique*) în celule uni- sau multinucleate ale corionului și AFP (α-fetoproteină) în celulele tumorilor sacului vitelin.

Dacă s-ar putea pe baza acestor teorii să se separe carcinoamele embrionare de tumorile embrionare, experiența, multiplicarea prelevărilor și mai ales practicarea sistematică a investigațiilor imunocitochimice ar demonstra că diferitele tipuri de tumori sunt în realitate adesea intricate și că s-ar vorbi de teratoame maligne, dominant embrionare sau dominant viteline sau mai rar coriocarcinoame [7].

Între teratoamele benigne și teratoamele maligne rămâne un loc destul de mare pentru formele așa zise intermediare, puțin diferențiate a căror interpretare este întotdeauna delicată, după cum ele sunt considerate ca teratoame incomplet mature în curs de diferențiere, transformare malignă (evoluție bine cunoscută în aceste localizări).

Imaginile de țesut nervos trebuie să fie considerate ca markerul unei maturații și deci un bun prognostic.

Din punct de vedere al diagnosticului anatomopatologic, teratomul este matur, dacă țesuturile sunt bine diferențiate, organizate.

Scanned with OKEN Scanner

El este imatur şi considerat ca malign, dacă diferenţierea nu este conturată sau în curs.

Cele două stadii sunt adesea asociate, teratomul matur a fost rezultat din diferenţierea unui teratom imatur.

Aceste subgrupe diferite sunt asociate în proporţie variabilă în aceeaşi tumoră şi cea mai mare dificultate constă în a putea afirma teratomul malign. De fapt un contingent embrionar este din când în când prezent în cantitate minimă între structurile bine diferenţiate; frontiera între teratomul imatur şi teratomul matur este atunci dificil de definit.

Morfologic, multiplicarea prelevărilor în cantitatea unui contingent embrionar, uneori foarte limitat, şi studiile imunohistochimice la cercetarea AFP şi β-HCG rezolvă problema. O tumoră germinală trebuie actual să fie caracterizată prin examene morfologice şi biologice ale căror concluzii sunt complementare [8].

În majoritatea cazurilor, producţia acestor substanţe este suficientă pentru a fi decelate şi dozate în ser, ceea ce constituie un element important în diagnosticul şi monitorizarea tumorilor.

Totuşi, dacă creşterea β-HCG este indicatorul unei proliferări trofoblastice, creşterea AFP nu este automatic sinonimă cu o tumoră de sac vitelin. Aceleaşi creşteri sunt observate în hepatoblstoame, carcinoame embrionare de origine endoblastică şi în teratoame în curs de diferenţiere, conţinând sau nu o componentă hepatocitară vizibilă.

TRATAMENTUL

Tratamentul chirurgical al tumorilor regiunii caudale s-a îmbunătăţit foarte mult în ultimii 10 ani.

În momentul de faţă există o mai bună înţelegere a variantelor anatomice care pot fi întâlnite, iar în ziua de astăzi ar trebui să nu avem mortalitate la aceste operaţii, iar morbiditatea ar trebui să fie foarte mică.

Totuşi s-au făcut progrese foarte mici în tratamentul tumorilor maligne din această regiune.

Deoarece rata de malignizare a tumorilor este foarte mare, trebuie reţinut faptul că în 2 luni riscul se măreşte de 9 ori.

În studiul asupra teratoamelor benigne şi maligne sacro-coccigiene, s-a găsit că perioada medie de timp de la primele simptome până la diagnosticul final pus, a fost de mai mult de 8 luni. Din această cauză este important pentru doctori să stea în alertă la existenţa unei tumori maligne caudale la copilul care se plânge de dureri perineale sau cu dificultăţi la micţiune sau defecaţie, căci un diagnostic precoce ar fi deosebit de important în timp util.

CHIRURGIA TERATOAMELOR SACRO-COCCIGIENE BENIGNE

Operaţiile pentru tratamentul maselor externe şi intrapelvice a teratoamelor sacro-coccigiene benigne au devenit bine standardizate în ultimii ani.

Îndepărtarea primară a teratomului sacro-coccigian trebuie făcută cu reconstrucţia regiunii perineale, care nu ar trebui să se facă cu dificultate, totuşi se cere o mare atenţie pentru unele detalii de procedură, pentru unele tehnici.

Există două puncte nevralgice:

– înlocuirea masei sanguine pierdute;

– posibila neîndepărtare completă a tumorii.

În operaţiile pentru toate masele tumorale nu contează cât de mică ar părea aceasta, probabilitatea extensiei mai adânci, deci o extensie în profunzime trebuie anticipată şi trebuie să fie făcute provizii de sânge pentru transfuzie şi pentru o abordare mai completă prin o lărgire a inciziei etc. Disecţia completă a întregii tumori de la prima operaţie ar trebuie făcută întotdeauna pentru a vindeca copilul şi pentru a rămâne cu sechele minime.

Pediculul vascular trebuie întotdeauna ligaturat; este bine să plasăm o sondă cu vaselină sau meşă în canalul ano-rectal pentru a ne ajuta să definim structurile care apar în timpul operaţiei, în timpii operatori intrapelvici. Copilul este plasat în decubit ventral cu un săculeţ rulat sub coapse. Se face o incizie „curbă", „transversă", în „V" inversat, „Z" sau „H" peste tumoră, la câţiva centimetri deasupra marginii anale pentru a asigura destulă piele în timpul reconstrucţiei perineului [9].

Dacă este prezentă necroza de piele sau hemangioame, acestea se excizează împreună cu tumora. Disecţia este extinsă superior şi lateral în ţesuturile subcutanate, fibrele musculare, iar fascia gluteului mare se expune.

Hatteland şi Cnotrud în anul 1960 susţineau că aceasta trebuie păstrată, deci nu trebuie îndepărtată pentru o dezvoltare normală.

Când o porţiune considerabilă din tumoră se găseşte deasupra gluteului mare este mai bine să incizăm fascia muşchiului pe mijloc şi să reflectăm muşchiul cu lambou de piele.

Scanned with OKEN Scanner

Printr-o disecție meticuloasă se expune marginea, limita laterală şi superioară a tumorii.

Când porțiunea de sub mușchii glutei a fost mobilizată, segmentul inferior al sacrului şi coccisul se expun la vedere, coccisul este secționat la articulația cu sacrul.

Acest lucru poate fi realizat cu uşurință, deoarece coccisul este compus din cartilaj până la al 4-lea an de viață sau chiar mai târziu şi se taie cu uşurință.

După Smith, Passaro şi Clatworty, în anul 1960, trebuie să asigurăm arterele laterale sacrate, să le pensăm în timpul operației, deoarece acest lucru scade pierderea de sânge în timpul disecției.

Odată cu coccisul eliberat din tumoră acesta se îndepărtează, iar extensia anterioară a tumorii devine vizibilă. Disecția cu atenție este folosită pentru a separa tumora de rect.

Când sunt prezente, componentele chistice tumorale care sunt prost delimitate de tumora principală, acestea trebuiesc aspirate fără teamă de a recidiva postoperator.

De obicei se găsesc aderențe între tumoră şi rect, dar în cazul tumorilor benigne, aceasta nu înseamnă o invazie, structurile pot fi separate tot la fel printr-o disecție atentă.

Deoarece rectul este foarte mobil, este posibil ca acesta să fie interesat şi să fie lăsată din tumoră în timpul operator când există extensie intra-abdominală, iar întreaga tumoră nu poate fi extirpată pe cale pelvină.

Este necesar să îndepărtăm din ea cât mai mult posibil, iar în al doilea timp operator să intervenim pe cale abdominală.

Abord abdominal – în unele cazuri, în special dacă după câteva încercări nu s-a reuşit să se îndepărteze tumora este mai înțelept să intervenim pe cale abdominală şi apoi să intervenim pe cale perineală.

Când plăgile postoperatorii sunt spălate cu atenție şi cea mai mare parte din țesutul tumoral este excizat, chiar dacă rămân mici părți din teratoamele benigne în organism acestea nu prezintă un risc mare de recidivă.

Dacă există o extensie anterioară a tumorii care încercuieşte rectul, uretra şi vezica urinară, disecția trebuie făcută atent pentru a evita lezări serioase ale nervilor pelvici. Urmând acest tip de disecție şi un drenaj prelungit al vezicii care este necesar, funcția normală va fi recăpătată.

În unele cazuri dificile trebuie să facă o cisto-stomie suprapubică în acelaşi timp cu operația. Funcția vezicii este de obicei reluată după recon-strucția peritoneală.

Dacă o parte din tumoră o întâlnim deasupra centurii ridicătorilor anali, această structură trebuie bine protejată de lezări, pentru a asigura eliminarea normală a materiilor fecale mai târziu când copilul va creşte.

După ce tumora a fost îndepărtată, câmpul operator trebuie bine irigat şi trebuie să căutăm porțiunile mici reziduale din tumoră.

Porțiunile din tumorile solide sau chistice pot creşte încă odată, deci pot recidiva dacă sunt lăsate pe loc.

În plus, cel mai des malignizează tumorile din care rămân fragmente în spațiul presacrat. În timpul examinării postoperatorii este bine să ne uităm la o eventuală scurgere de lichid cerebro-spinal care se întâlneşte la aproximativ 5% pentru operațiile de teratoame sacro-coccigiene benigne.

Rata de recidivă a teratoamelor benigne este de 31% dacă coccisul nu se excizează deoarece este imposibil să facem o legătură între relația tumoră/ coccis. Este foarte important să excizăm coccisul.

Reconstruirea perineului cere atenție la câteva detalii: de exemplu punctul posterior de fixație al centurii ridicătorilor anali este pierdut atunci când coccisul se excizează, dar acesta este recâştigat suturând marginea posterioară a ridicătorilor anali la fascia sacrată, mușchii vor trebui reuniți pe linia mediană pe cât posibil, deoarece ei de obicei sunt separați şi îndepărtați în timpul manevrelor chirurgicale pentru teratom [9].

Este recomandat de asemenea, ca şi rectul să fie fixat la fascia sacrată deasupra ridicătorilor cu câteva fire de mătase trecute prin musculară, iar anusul trebuie fixat în poziția normală posterior pentru a reface complexitatea rectului în curba sacrată.

Aceasta va păstra unghiurile normale ale joncțiunii recto-anale. Mușchii glutei vor fi resuturați la sacru fiecare pe linie mediană, iar pielea se va închide într-o manieră cât se poate de cosmetică.

Linia de sutură se va face în „V", „H" sau „Z".

Când este posibil mușchii gluteali trebuie închişi pe linie mediană.

Foarte des este necesar să excizăm o cantitate considerabilă de piele pentru a împiedica țesuturile să fie sub tensiune.

Drenajul se face de regulă cu tuburi de dren sau prin aspirație plasate, în spațiul presacrat.

Scanned with OKEN Scanner

Totuşi unii chirurgi preferă să evite drenajul acestei arii.

Copilul trebuie să fie îngrijit postoperator, cu coapsele ţinute într-o poziţie mai ridicată, pentru a evita contaminarea cu fecale a operaţiei.

Tuburile de dren trebuie îndepărtate cam în a 5-a zi, dar poziţia copilului trebuie păstrată până când plaga operatorie este curată şi începe să se cicatrizeze (granuleze) între zilele 7–10.

PROGNOSTIC

Prognosticul teratoamelor sacro-coccigiene benigne este unul excelent. Rezultatele cosmetice sunt de obicei bune şi s-a postulat că dacă nu există nici o recidivă în primii doi ani după operaţie, copilul este vindecat.

Postoperator, inspecţia atentă a regiunii presacrate după îndepărtarea tumorii primare se va face pentru a garanta benignitatea. Disecţia iniţială a tumorii cu o supraveghere iniţială înlătură suspiciunea de malignitate.

De obicei, în unele cazuri, un mic cuib de creştere tumorală este lăsată pe loc, ceea ce măreşte în unele cazuri malignitatea.

Teratoamele sacro-coccigiene maligne netratate sunt mortale, deoarece ele rămân localizate pentru o perioadă considerabilă de timp înainte să se metastazeze. Evident, cea mai bună speranţă de tratament şi de vindecare pentru acestea ar fi un diagnostic precoce.

Aceste tumori de obicei se găsesc ori anterior de coccis, ori la nivelul inferior al sacrului şi acesta este motivul pentru care o examinare de rutină le-ar putea descoperi.

Dar este o tendinţă pentru majoritatea medicilor să evite o examinare rectală la copil care ar putea salva foarte multe vieţi printr-un diagnostic precoce al tumorilor maligne presacrate.

Când un copil acuză durere pelvică sau obstrucţia vezicii urinare prognosticul de obicei este infaust, iar moartea survine de obicei în decurs de 6 luni.

Numai 5 din 29 pacienţi cu teratom malign într-un studiu recent publicat în literatura de specialitate au avut durata de supravieţuire mai mare de 6 luni după operaţie.

Invazia nervilor pelvici şi obstrucţia vezicii urinare se întâlneşte în extensia locală a tumorii maligne şi duce la o moarte agonizantă.

Din această cauză se impune o excizie radicală în bloc a porţiunii inferioare a sacrului şi rectului, împreună cu masa tumorală.

Ultimele 2/3 din sacru pot fi îndepărtate în siguranţă.

După Mc Carty şi colaboratorii (Clinica Mayo), vezica poate fi considerată normală în unele cazuri, iar al 3-lea nerv sacrat poate fi păstrat numai pe de o parte (unilateral).

Operaţia trebuie urmată de o terapie completă prin iradiere susţinută de chimioterapie. Anusul şi muşchii inferiori ai rectului sunt plasaţi intact după posibilitate, în caz că printr-o cine ştie ce minune pacientul se vindecă.

Dacă nu este nici o recidivă în ultimii doi ani, se poate renunţa la colostomie, iar funcţia vezicii urinare se poate restabili tot operator.

Măsurile paleative pot prelungi agonia copilului, iradierea poate micşora volumul tumorii într-un mod remarcabil pentru câteva luni şi poate influenţa metastazele locale sau metastazele la distanţă.

Iradierea postoperatorie poate fi sau nu valoroasă, dar majoritatea chirurgilor sunt de acord că terapia postoperatorie poate fi dată prin dozaj maxim cât mai curând după ce plaga postoperatorie s-a vindecat [10].

BIBLIOGRAFIE

1. Fevre M., Chirurgie infantile et orthopedie, Editions Medicales Flammarion, Paris, 1967.
2. Vereanu D., Chirurgie infantilă şi ortopedie, Ed. Medicală, Bucureşti, 1973.
3. O'Neill JA, Grosfeld JL, Fonkalsrud EE, Coran AG, Caldamone A., Principals Of Pediatric Surgery, 2nd Edition Mosby, Year Book, Inc. St. Louis, 2003.
4. Ashcraft K. W., Holder T. M., Pediatric surgery, W. B. Saunders, 2000, p. 905–926.
5. Zamfir T., Bâscă I., Jianu M., Chirurgie viscerală, urologie şi ortopedie pediatrică, Ed. Ştiinţifică, Bucureşti, 1996.
6. Sabetay C. (sub redacţia), Patologie chirurgicală pediatrică , Ed. Aius Craiova, 2004, p. 589–604.
7. J. Lemerle, Cancers de l'enfant, Ed. Fllamarion, 1989.
8. Pellerin. D *et al.*, Techniques de chirurgie pediatrique. Ed. Masson 1978.
9. Fufezan V, Tepeneu P., Chirurgie pediatrică, Ed. Amacord, 1996.
10. P.N. Plowman, C. Ross Pinkerton, Paediatric Oncology: Clinical Practice and Controversies, Chapman & Hall Medical, 1992.
11. J. P. Chappuis, H. Dodat, Tumeurs abdominales malignes de l'enfant – rôle du chirurgien pédiatre, 17ème séminaire d'enseignement de chirurgie pédiatrique viscérale lyon – 7 et 8 décembre 1998, Ed. Sauramps Medical, 1998.
12. Seminars in Pediatric Surgery, vol. 6, No. 1, Feb, 1997.

Scanned with OKEN Scanner

Capitolul 36
NEUROBLASTOMUL

RÉNE BENOIT GALLIFER

DEFINIȚIE. ISTORIC

Neuroblastomul este o tumoră malignă derivată din sistemul nervos simpatic. Este cea mai frecventă tumoră extra-craniană ce se întâlneşte la copil.

Până în prezent, rămâne fatală pentru copilul cu vârsta până la un an care ajunge în faza de metastaze.

Neuroblastomul a fost descris pentru prima dată de Virchow în anul 1864. În anul 1910 Homer – Wricght denumeşte tumora „neuroblastom" atrăgând atenția asupra originii acesteia.

DATE DE EPIDEMIOLOGIE

Neuroblastomul este cea mai întâlnită tumoră la copilul cu vârsta sub 1 an în SUA.

În SUA se estimează că sunt descoperite 525 de cazuri noi/an.

Tumora este prezentă la 27,8 copii dintr-un milion de copiii cu vârsta de până la 5 ani/an.

În Danemarca, Carlsen a estimat o incidență de 1–12 000 din 14 000 nou-născuți vii.

Aceste estimări coincid cu descoperiri prin screening ale japonezilor, unde s-a determinat o incidență de 1 la 15 000 din 18 749 de copii studiați.

Studiile epidemiologice nu pot demonstra o legătură clară cu factorii de mediu ca întrebuințarea de către mamă a hidantoinei şi a alcoolului, precum şi expunerea tatălui la radiații.

Cazurile familiale de neuroblastom au fost raportate ocazional. Nu s-a demonstrat o legătură între prezența neuroblastomului şi sex, raportul băieți/fetițe fiind de aproximativ 1/1.

Majoritatea cazurilor au avut mai puțin de 12 luni, reprezentând vârsta la care se poate stabili un diagnostic.

Astfel, factorii ereditari pot fi cei mai importanți în formele infantile când o mutație întâmplătoare poate fi mai importantă în formele din copilărie.

Neuroblamstomul a fost asociat cu alte tulburări ale celulelor crestelor neurale, ca de exemplu aganglionoza colonică (boala Hirschsprung) şi sindromul de hipoventilație centrală (blestemul lui Ondine).

Există asociații aparente între neuroblastom şi neurofibromatoză (boala lui Recklinghausen), afecțiuni cardiace congenitale (sindromul Beckwith-Wiedermann, sindromul Di George, sindromul Soto – gigantismul cerebral) şi sindromul Simpson-Golabi şi Behmel.

ELEMENTE DE EMBRIOLOGIE

Morfogeneza sistemului nervos central (**neurulația**) este un fenomen precoce şi rapid.

Ea debutează în săptămâna a 3-a şi cu excepția corpilor caloşi, toate structurile sunt în forma finală până în săptămâna a 12-a.

Histogeneza sistemului nervos central (**neuronogeneza**) reuşeşte să formeze un ansamblu de neuroni fiecare apărând ca o entitate originală ce se distinge de celelalte prin forma şi conexiunile sale (1 000 până la 10 000 pentru fiecare neuron).

În pofida acestei diversități, există în acest ansamblu foarte complex o remarcabilă regularitate a organizării la scară celulară.

Maturarea sistemului nervos central este de lungă durată şi se continuă şi după naştere.

Neurulația este comparabilă la toate mamiferele şi se derulează în două secvențe:

Neurulația primară reuşeşte să finalizeze în totalitate formarea sistemului nervos.

Neurulația primară constă în formarea tubului neural primitiv cu o parte cranială care la specia

Scanned with OKEN Scanner

umană suferă o dezvoltare importantă şi formează emisferele cerebrale, trunchiul cerebral şi cerebelul şi o parte caudală care păstrează un aspect primitiv şi formează măduva spinării.

Neurulaţia secundară este la originea părţii terminale a măduvei spinării şi a fillumului terminale.

Ontogenetic, se ştie că sistemul nervos derivă din ectoderm prin îngroşarea liniei mediane dorsale, apărând mai întâi placa neurală care se detaşează sub formă de şanţ (şanţ neural), iar prin unirea buzelor acestuia se formează tubul neural.

Dezvoltarea filogenetică a sistemului nervos vegetativ apare la animalele inferioare sub forma unor nuclei vegetativi paravertebrali separaţi. În dezvoltarea ulterioară, în interiorul sistemului ganglionar paravertebral începe o diferenţiere neuronală simpatică şi parasimpatică cu delimitare în înălţime a celor două sisteme vegetative: sistemul nervos simpatic, bine reprezentat în segmentul medular dorsal, în timp ce sistemul nervos parasimpatic se dezvoltă în regiunea cranială şi sacrată.

SIMPTOMATOLOGIA CLINICĂ

SIMPTOME DETERMINATE DE TUMORA PRIMARĂ

Acestea depind de tumora primară, de regulă posterioară, de-a lungul rahisului.

Ele sunt relevate de simptomele induse de comprimarea organelor vecine; când ea este palpabilă, apare dură, boselată şi fixă.

Tumora primară poate avea sediul oriunde de-a lungul lanţului nervos simpatic, dar cea mai frecventă este localizarea abdominală.

Tabelul 36.1

Localizare	Procent (%)
Cervical	5
Toracic	17
Abdominale	20
Pelvin	2
Intrarahidian	1
Nedeterminat	5
Total	100

Tumorile cervicale apar frecvent ca o masă de substanţă care este adesea confundată cu o adenopatie.

Tumorile primare mediastinale pot creşte de la un capăt la altul al diametrului toracic. Biopsia poate fi efectuată printr-un abord cervical.

Tumorile toracice sunt cel mai adesea descoperite printr-o radiografie toracică făcută pentru cu totul alte motive.

Sindromul Horner este frecvent întâlnit alături de o tumoră toracică mare.

Tumorile abdominale pot fi localizate la nivelul suprarenalei, paraaortic şi paracav. Acestea sunt cele mai frecvente (54% din cazuri).

Tumorile pelvine pot fi însoţite de simptome obstructive ureterale şi rectale. Acestea pot comprima vasele iliace sau infiltra ţesuturile din jurul arterelor şi venelor iliace determinând edeme ale membrelor inferioare (edeme declive) [1].

SIMPTOME DETERMINATE DE METASTAZE

Ele sunt adesea revelatoare la peste 60% din cazurile de neuroblastom metastatice la diagnostic.

Semiologia este dominată de alterarea stării generale, foarte adesea asociată cu dureri osoase localizate, dar foarte frecvent difuze.

Hematoamele orbitale spontane, ce definesc sindromul Hutchinson, sunt o manifestare curentă a acestor metastaze.

Hepatomegalia metastatică este un simptom dominant în formele sigure metastatice ale sugarului. Acest ficat enorm, neted, regulat, nu este însoţit de regulă, de nici o anomalie biologică.

Hepatomegalia este inclusă în sindromul Pepper.

Hepatomegalia singură poate să evoce diagnosticul şi în plus poate asocia metastaze subcutanate: noduli albăstrui fixaţi în derm.

Adenopatiile metastatice revelatoare sunt foarte rare.

Tabelul 36.2

Localizare	Procent (%)
*Osos + măduva osoasă	49
Măduva osoasă singură	20
* Os singur	13
Ganglioni la distanţă	28
Ficat	22
Subcutanat	12
Pleură	2
Pulmonar	1
Altele	2

Scanned with OKEN Scanner

SIMPTOMELE TUMORILOR ÎN „SABLIER" (ÎN CLEPSIDRĂ)

Tumori cu dezvoltare extra- şi intra- rahidiană, tumorile în „sablier" sunt foarte frecvente în neuroblastoamele mediastinale. Ele pot da semne de compresiune medulară.

Evident, când asociază o paraplegie masivă, aceste semne sunt adesea mult mai discrete şi dificil de interpretat.

Singura suspiciune poate fi apariţia tulburărilor de mers, la un copil care abia a învăţat să meargă.

De asemenea, un sugar purtător al unui neuroblastom pelvin, va trebui depistat înaintea tulburărilor vezicale sau rectale, făcând parte din ceea ce numim tulburări de compresie cu deficienţe neurologice.

Figura 36.1. Neuroblastom abdominal.

SINDROAME ASOCIATE

Diaree motorie

Neuroblastoamele descoperite printr-o diaree motorie sunt actualmente bine cunoscute. Se însoţesc de o diaree lichidă (apoasă), prelungită, rebelă la orice tratament şi care nu cedează decât în momentul ablaţiei tumorii.

Această diaree este corelată cu secreţia de către tumoră a peptidului vasoactiv intestinal (VIP).

Figura 36.2. Evoluţie cu stare caşectică în neuroblastom.

Sindrom oculo-cerebelo-mioclonic

Sindromul poate descoperi un neuroblastom. Originea acestui sindrom, marcat de contracţii clonice ale membrelor şi globilor oculari, un sindrom cerebelos şi hipotonic, rămâne în ansamblu necunoscută.

La jumătate din cazuri, totuşi, o cercetare atentă permite evidenţierea unui neuroblastom asociat, care precede sau însoţeşte primele manifestări neurologice.

Prognosticul intelectual, adesea este rău.

Simptome atipice

Neuroblastoamele sunt descoperite destul de rar printr-un sindrom Cushing, o febră prelungită (sindrom febril prelungit), anemie cu eritroblastoză sau coagulare intravasculară diseminată (CID).

ELEMENTE DE ANATOMIE PATOLOGICĂ

Dacă în trecut termenul legat de neuroblastom era destul de confuz, nomenclatura actuală distinge trei tipuri de tumori:

– neuroblastom nediferenţiat;

– ganglioneuroblastom, o tumoră conţinând atât celule ganglionare mature sau pe cale de maturizare cât şi neuroblaşti;

– ganglioneurinom, reprezentând cel mai matur stadiu.

Imaginea microscopică a **neuroblastomului nediferenţiat** este cea a unor straturi de celule difuze, aranjate, prezentând câteva locusuri concentrate ale agresivităţii.

Scanned with OKEN Scanner

Neuroblastomul diferenţiat prezintă locusuri evidente ale formaţiunilor de tip neurofibrile, neurofibrilomi, chiar în centrul pseudorozetelor.

Ganglioneuroblastomul conţine atât neuroblaşti cât şi celule ganglionare sub cele două forme histologice:

– neuroblastom complex – tumora prezintă o structură lobulară iar neuroblastomii nediferenţiaţi se găsesc laolaltă cu celulele ganglionare şi cu forme intermediare, toate găsindu-se în interiorul unui lobul;

– ganglioneuroblastomul – neuroblastomii nediferenţiaţi şi celulele ganglionare pot fi localizate în diferite părţi ale tumorii.

Ganglioneurinomul presupune o serie de celule ganglionare mature întinzându-se într-un mediu de neurofibrilomi şi ţesut fibros. Folosind aceste criterii Shimada şi colaboratorii săi (1984) au propus o clasificare în funcţie de vârstă. Acest sistem se bazează pe mărimea stromei, pe diferenţierea celulelor şi pe un indice asupra mitozei şi a kariorexis-ului din tumoră.

Folosind aceste criterii, au demonstrat, existenţa unei legături între aspectul histologic şi procentul de supravieţuire, cea mai bună prognoză fiind înregistrată în interiorul unui „*favourable stroma – poor group*" (stromă favorabilă – grup sărac) unde s-a înregistrat un procent de supravieţuire de peste 80% la 2 ani de la diagnosticare.

CONSIDERAŢII BIOLOGICE

MARKERI TUMORALI

Markerul tumoral „ileal" este o moleculă specifică produsă de celulele maligne, măsurabil pe perioada diagnosticului, absent în timpul remisiunilor şi din nou prezent în perioada recăderilor.

Markeri tumorali

– Catecolamine;
– Enolaze neuronal specifice;
– Feritină;
– Gangliozide;
– Peptid vasoactiv intestinal (VIP).

Markeri celulari

– Anticorpi monoclonali dirijaţi împotriva celulelor neuroblastice.

Catecolaminele

În 1969 a fost evidenţiată secreţia excesivă de acid vanilmandelic (VMA) la copiii cu ganglioneurinom şi ganglioneuroblastom.

Astăzi este cunoscut faptul că celulele maligne secretă mari cantităţi de una sau mai multe catecolamine în asociere cu metaboliţii săi.

În ciuda faptului că VMA şi acidul homovanilic (HVA) sunt relativ uşor de dozat în urină şi sunt frecvent crescuţi la pacienţii cu neuroblastom, există şi tumori nesecretante la care se dozează mai puţin metaboliţii, putându-se doza dopamina.

Dozarea HVA şi VMA sunt cele mai fidele în diagnosticul şi urmărirea evolutivă dintre markerii tumorali.

În ultimii 20 de ani determinările de VMA şi HVA au devenit teste de rutină în diagnosticul şi urmărirea în evoluţie a pacienţilor cu neuroblastom.

Tabelul 36.3

Valori normale ale catecolaminelor urinare

Vârsta (ani)	VMA (mg/24h)	HVA (mg/24h)
Sub 0,5	12	16
0,5	10	14,5
1	8	14
1,5	5	11,5
2	4	10
Peste 2	3,5	9

Vârsta şi stadiul bolii în momentul diagnosticării reprezintă cele mai importante elemente de diagnostic în neuroblastom.

Pare logic astfel, să încercăm să depistăm cazurile de neuroblastom în stadiile iniţiale, în special în timpul copilăriei.

Rezultatele contradictorii au fost înregistrate în ceea ce priveşte semnificaţia prognostică a nivelelor de HVA şi VMA în urina copiilor cu neuroblastom anterior tratamentului. În rapoartele mai recente nu a fost găsită nici o corelaţie semnificativă între nivelele de VMA/HVA şi prognoză.

Nivelele plasmatice ale catecolaminelor metabolizate pot fi folosite fără nici un fel de risc la monitorizarea bolnavilor. Mai mult chiar, la unii dintre copii au fost descoperite nivele plasmatice ridicate, în timp ce nivelele urinare erau normale.

Scanned with OKEN Scanner

Enolaza neuronal specifică (NSE)

Enolaza este o enzimă glicolitică; creierul şi ţesuturile endocrine conţin două tipuri de enolază: notate „αα" şi respectiv „γγ" pentru a arăta că aceştia sunt dimeri ai unor subunităţi biochimice şi imunologice distincte.

Enolaza γ se găseşte în neuroni şi de aceea a fost numită enolază specific neuronală (NSE).

La copii, cu toate că nivelele ridicate de NSE în ser sunt indicii de neuroblastom, nivele ridicate au fost înregistrate şi în cazul altor tumori maligne ca: tumora Wilms, sarcom Ewing, limfom nonhodgkin, sarcomul ţesuturilor moi şi leucemia acută.

Astfel, trebuie să fim atenţi la utilizarea NSE-ului ca test de diagnosticare a copiilor cu boli maligne. Mai mult, testul nu mai este în mod particular precis de când au fost înregistrate nivele ridicate de NSE în ser în toate stadiile neuro-blastomului la diagnosticare.

În general, un nivel scăzut presupune o prognoză bună, iar un nivel ridicat presupune rezultate nesatisfăcătoare, aceasta datorându-se în special faptului că în faze avansate sunt prezente nivele mari de NSE în ser.

Este interesant de urmărit faptul că pacienţii cu neuroblastom în stadiul IV, care prezintă o tumoră mare, compresibilă, dar au prognoză bună, au de obicei nivele de NSE mai scăzute decât copiii în stadiul IV prezentând tumori echivalente voluminoase.

Caracteristicile biologice ale neuroblastomului în stadiul IV sunt diferite de ale celorlalte stadii de boală.

Pe scurt, NSE-ul este un marker al neuro-blastomului, dar nu unul foarte important, ţinând cont că îi lipsesc atât specificitatea cât şi o bună precizie.

Feritina

Copiii cu neuroblastom în stadiu avansat prezintă adesea valori ridicate ale nivelului de feritină, aceste nivele reducându-se, de obicei, pe durata tratamentului, putând chiar să revină la valoarea normală, atunci când pacienţii se află în perioada de remisiune.

Creşterile feritinei din ser la pacienţii cu neuroblastom se pot datora, teoretic, următoarelor cauze:

– ţesut deteriorat cauzat de invazia tumorală;

– o creştere a cantităţii de fier nefolosit, asociată cu anemie;

– o scurgere de feritină din celulele neuro-blastomale în timpul procesului de necrozare a tumorii sau o sintetizare crescută de feritină de către celulele neuroblastomale şi ulterior eliminarea acesteia în plasmă. Este evident astfel, că celulele tumorale sunt responsabile, măcar parţial, de creşterile cantitative ale feritinei din ser în cazul unor pacienţi cu neuroblastom.

În general, cantitatea de feritină din ser nu este foarte mare la copiii prezentând boala în stadiile I şi II, dar ea este anormal de mare în cazul pacienţilor în stadiile III şi IV.

În cadrul unui studiu asupra factorilor de prognostic ai neuroblastomului au fost stabilite trei grupe de copii, cu prognoze diferite:

– bună (feritină normală, vârsta sub 2 ani, procentul de supravieţuire la 2 ani este de 93%);

– intermediară (feritină normală, vârsta peste 2 ani, procentul de supravieţuire la 2 ani de 58%);

– slabă (feritină crescută, procentul de supravieţuire la 2 ani este de 19%).

Gangliozide

Gangliozidele (acid sialic, glicosfingolipide) au fost detectate în celulele membranei de suprafaţă. Aceste glicolipide ale membranei limită sunt împrăştiate sau eliberate *in vitro* de către diverse celule, în special celulele tumorale.

Reiese de aici că, aceşti markeri sunt prezenţi atât în tumoră cât şi în plasma celor mai mulţi dintre copiii cu neuroblastom.

Concentraţii ridicate de disialogangliozide (G_{D2}) aflate în circulaţie au arătat că nivele plasmatice scad la copii receptivi la tratament şi reapar la pacienţii a căror boală recidivează.

În schimb, nu au fost înregistrate valori crescute ale G_{D2} la copiii cu ganglioneuroblastom sau ganglioneurinom.

Studii preliminare asupra compoziţiei gangliozidice a neuroblastomului au sugerat faptul că lipsa de G_{T1b} poate indica un prognostic nesatisfăcător.

Aceste presupuneri au fost confirmate, faptul fiind în mod particular evident la copiii cu neuroblastom mediastinal.

S-a constatat că tumorile pacienţilor cu localizare toracală conţin un număr mai mare de gangliozide complexe din seria β–$G_{D1\beta}$ şi

Scanned with OKEN Scanner

β–$G_{T1β}$, şi doar câteva monosialogangliozide, ceea ce sugerează o compoziţie celulară mai diferenţiată.

Doar unui copil din 20, prezentând tumoră mediastinală primară, îi lipseşte G_{T1b} şi moare din cauza bolii.

Aceste informaţii interesante, odată confirmate, ar sugera faptul că cea mai bună prognoză înregistrată în cazul copiilor cu neuroblastom toracic în comparaţie şi cu alte localizări ale neuroblastomului, s-ar datora probabil unei diferenţieri biologice în interiorul membranei celulelor tumorale.

Peptid vasoactiv intestinal (VIP)

Acest polipeptid din familia secretinei este responsabil de tulburările diareice prezente în mod constant la aproximativ 10% din pacienţii cu neuroblastom.

Normal, degradat în ficat, acest hormon localizat în tractul gastrointestinal devine dozabil în sânge în câteva tumori APUD şi în special în neuroblastom pentru care el semnifică un prognostic foarte favorabil.

Anticorpi monoclonali dirijaţi împotriva celulelor neuroblastice

Numeroşi anticorpi monoclonali au fost definiţi prin aptitudinea lor de a recunoaşte celulele neuroblastice *in vivo* sau în cultură.

Majoritatea recunosc structurile antigenice comune ţesuturilor de origine neuroectodermică fără nici o specificitate pentru neuroblastom.

Interesul acestor reactivi este, cu toate acestea, considerabil pentru diferenţierea unor celule neuroblastice nediferenţiate de alte proliferări cum ar fi „celule mici rotunde".

GENETICĂ ŞI ONCOGENETICĂ

INDEX ADN

Progresele realizate în examenul cromozomial prin tehnici în peliculă şi în descoperirea oncogenelor, au permis actualizarea teoriei privind dubla mutaţie germinală, în special somatică, formulată de Knudson.

Utilizarea tehnicii de citometrie de flux pentru aprecierea conţinutului în ADN a celulelor tumorale (index ADN), aparţinând neuroblastomului, au fost descoperite de curând.

Prognosticul este net mai bun pentru tumorile cu conţinut hiperploid în ADN (index ADN mai mare ca 1) decât tumorile ploide (index ADN egal cu 1).

LOH-1p

Cromozomul 1 este cel mai adesea implicat în anomaliile structurale şi numerice în celulele neuroblastomului.

Delecţia heterozigotă a braţului scurt al cromozomului 1-LOH-1p – a fost demonstrată în 70–80% din tumorile diploide.

Este mult mai posibil ca tumorile într-un stadiul inferior să expună un cariotip hiperploid sau triploid şi puţine deleţii sau translocaţii.

Tabelul 36.4

Analize multivariate

Factori	Prognostic (%)
Amplificare N-myc	94
LOH 1p	0,4
Feritina	0,15
Stadiu	0,62

Tabelul 36.5

Factori de prognostic

Supravieţuire fără complicaţii până la 3 ani	Stadiul I, II, IVS	Stadiul III, IV
Absenţa LOH 1p	100%	53%
Prezenţa LOH 1p	34%	0%

Monosomia parţială pentru braţul scurt al cromozomului 1 şi deleţiile distale înaintea benzii 1p31, constituie anomalia cromozomială cea mai frecvent descrisă în celulele neuroblastice.

Există o puternică legătură între deleţia cromozomului 1p36 şi amplificarea protooncogenei N-myc.

EXPRESIA ONCOGENĂ

Braţul scurt distal al cromozomului 2 (2p) conţine protooncogena N-myc. Produsul proteic al protooncogenei N-myc pare să controleze transcripţia anumitor gene ţintă – neindentificate, care atunci când sunt nereglate, ca în neuroblastom, generează tumora.

Scanned with OKEN Scanner

N-myc, care se corelează cu stadiul avansat al bolii, cu progresul rapid al tumorii primare şi cu un prognostic nefavorabil, indiferent de vârsta pacientului sau stadiul bolii.

Protooncogena N-myc poate activa angiogeneza, răspândirea tumorii şi promotorul PGY-1, ce poate fi implicat în apoptoză.

Deşi nu toţi pacienţii cu un prognostic slab au o creştere a protooncogenei N-myc, aproape la toţi pacienţii cu amplificare N-myc trataţi prin metode convenţionale, boala evoluează rapid spre exitus.

Numai aproximativ 5–10% din stadiile incipiente sau stadiul IV-S al neuroblastomului manifestă creşterea N-myc, în contrast cu 40% din tumorile în stadiu avansat.

Alte zone genetice în discuţie includ cromozomii 17q, 14q şi 11 (p şi/sau q). Corpurile cromatinei şi regiunile de pătare (înnegrirea oncogenă a regiunilor) sunt, de asemenea, întâlnite în neuroblastom şi pot prezenta baza genetică a amplificării produsului genetic.

ALTE ONCOGENE

Protooncongena C-SRC este exprimată, atât prin produsul său neuronal pp $60^{C\text{-}srcN}$, cât prin produsul său fibroblast pp $60^{C\text{-}src}$, pp $60^{C\text{-}src}$ poate fi un marker de diagnostic specific în neuroblastom, în timp ce pp $60^{C\text{-}srcN}$ pare să caracterizeze o formă foarte agresivă de neuroblastom dintr-o formă mai favorabilă găsită la nou-născut [2].

O valoare crescută a pp $60^{C\text{-}srcN}$ poate prezice o supravieţuire îndelungată a nou-născutului.

Gena p-53 a fost exprimată de aproape toate neuroblastoamele prin rânduri de celule sau specimene, dar nu şi de neuroepiteliom derivat din rânduri de celule sau ganglioneuroblastomul diferenţiat sau ganglioneuroblastul derivat din specimene de celule.

STADIALIZARE CLINICĂ

Cele 4 sisteme predominante de stadializare a neuroblastomului sunt:

– clasificare Evans;
– clasificare St. Jude;
– clasificare TRNM (tumoră-nodul-metastaze);
– cel mai recent: INSS (sistemul de stadializare internaţional al neuroblastomului).

CLASIFICAREA EVANS

Stadiul I: tumoră limitată la organ sau structura de origine.

Stadiul II: tumora ce se extinde dincolo de organ sau structura de origine, dar care nu depăşeşte linia mediană. Pot fi implicaţi ganglionii limfatici regionali ipsilaterali.

Stadiul III: tumora extinsă dincolo de linia mediană. Pot fi implicaţi ganglionii limfatici bilaterali.

Stadiul IV: interesarea la distanţă a scheletului, măduvei osoase, ţesuturilor moi şi afectarea ganglionilor limfatici la distanţă.

Stadiul IV S: stadiile I şi II cu excepţia interesării la distanţă, dar interesând ficatul, tegumentele sau măduva osoasă (fără metastazarea corticalei osoase).

CLASIFICAREA ST. JUDE

Stadiul A: rezecţia totală a tumorii primare cu sau fără boală reziduală microscopică.Nodulii limfatici intracavitari nu aderă la tumora primară. Nodulii ce aderă la suprafaţă sau în interior pot fi pozitivi. Ficatul nu este interesat.

Stadiul B: rezecţia totală incompletă a tumorii primare. Nodulii şi ficatul în acelaşi stadiu ca stadiul A.

Stadiul C: rezecţia completă sau incompletă a tumorii primare. Nodulii intracavitari neaderenţi la tumoră, dar invadaţi din punct de vedere histologic. Ficatul nu este interesat.

Stadiul D: diseminarea bolii dincolo de nodulii intracavitari; nodulii extracavitari, ficat, tegumente, măduvă osoasă, oase etc.

Stadiul DS: copiii sub un an.

CLASIFICAREA INSS

Stadiul 1: tumoră localizată la nivelul organului de origine; rezecţie totală a tumorilor primare cu sau fără boală reziduală microscopică, absenţa invaziei ganglionare uni sau bilaterale.

Stadiul 2A: tumoră unilaterală cu excizie în bloc incompletă, absenţa invaziei ganglionare uni- sau bilaterale.

Stadiul 2B: tumoră unilaterală cu excizie în bloc completă sau incompletă, cu invazie ganglionară unilaterală, ganglionii contralaterali neinvadaţi.

Stadiul 3: tumora infiltrează de-a lungul liniei mediene cu sau fără invadarea ganglionilor regionali sau tumoră unilaterală cu implicarea ganglionilor limfatici contralaterali sau tumoră centrală cu invadarea bilaterală a ganglionilor limfatici.

Scanned with OKEN Scanner

Stadiul 4: diseminarea tumorii la nivelul scheletului, măduvei osoase, ficatului, ganglionilor limfatici la distanță și/sau la alte organe (exceptând cele din 4S).

Stadiul 4S: tumoră primară localizată ca în stadiile 1 și 2 cu diseminare la nivel hepatic, tegumentar și/sau măduva spinării.

Se definesc astfel, trei grupe de risc: risc minor, intermediar și major dând posibilitatea să anticipăm mortalitatea bolii.

DIAGNOSTIC

Evaluarea minimă a neuroblastomului cuprinde:
- istoricul și examenul clinic;
- investigațiile de laborator:
- examene sanguine uzuale;
- studii funcționale hepatice și renale;
- dozarea catecolaminelor urinare (în ultimii ani nu se mai efectuează în Clinica noastră);
- investigații imagistice:
- radiografie toracică;
- vedere generală a scheletului;
- ecografie;
- tomografie computerizată (gâtul și toracele fiind primele interesate în acest domeniu).

SIMPTOME CLINICE

Neuroblastomul manifestă simptome adesea oculte, simptomele și semnele sunt relativ determinate de localizarea primară a tumorii.

Peste 50% din pacienți se prezintă cu metastaze, ca manifestare clinică.

Pacienții cu neuroblastom prezintă mai frecvent un trecut cu alterarea stării generale, scădere ponderală sau anemie.

Unii pacienți se prezintă cu dureri articulare, acestea fiind confundate cu durerile din artrita juvenilă.

Pacienții cu extensie extraspinală pot manifesta mai întâi simptome neurologice.

Neuroblastomul congenital a fost raportat în cazurile de sindrom fetal de alcool-hidantoină.

Metastazele neuroblastomului se pot manifesta prin dureri osoase sau protuzia globilor oculari precum și semne generale ce imită un sindrom gripal. Cea mai frecventă localizare a extensiei este la nivel ganglionar de-a lungul arterei aorte abdominale și la nivel toracic.

Metastazele pulmonare și cerebrale sunt neobișnuite.

Metastazele osoase sunt localizate la nivelul diafizei oaselor lungi și oaselor cutiei craniene.

EXAMEN CLINIC

În localizarea cervicală a neuroblastomului este prezentă o masă tumorală unică și de consistență fermă. Uneori este dificil de diferențiat de adenopatia cervicală.

Sindromul Horner poate fi prezent. Pacienții cu tumori toracice pot prezenta mai degrabă manifestări neurologice decât anumite manifestări pulmonare. Tumora are adesea dimensiuni reduse.

DIAGNOSTIC DIFERENȚIAL

Adesea, prin examenul clinic se poate deosebi un neuroblastom abdominal de alte tumori abdominale ca tumora Wilms sau rabdomiosarcomul.

Neuroblastomul este, în general, de consistență fermă sau elastică, mai rar poate fi hemoragic.

Tumora tinde a fi mult mai neregulată decât tumora Wilms și mai frecvent se extinde dincolo de linia mediană.

Tumora localizată pelvin este de obicei palpabilă abdominal dar uneori se percepe numai prin tușeu rectal.

Leziunea orbitală sau „ochiul negru" este frecvent o metastază.

Semnele neurologice minore prezente pot fi determinate de compresia medulară.

Manifestările cerebrale sunt asociate cu sindromul mioclonus-opistotonus.

Leziunile osoase metastatice oferă posibilitatea sugerării unui proces reumatoid.

INVESTIGAȚII DE LABORATOR

A. INVESTIGAȚII MINIME RECOMANDATE

– Teste sanguine uzuale (hemoleucogramă completă, VSH etc.), investigații hepatice (GOT, GPT, teste de coagulare), renale și dozarea catecolaminelor urinare;

Scanned with OKEN Scanner

– dozarea dihidroxifenilalaninei (DOPA) urinare şi metanefrinei;
– sunt recomandate dozarea creatininei, acidului uric, magneziului, calciului, LDH, bilirubinei şi a electroliţilor.

B. TESTE SPECIFICE

Acestea pot include:
– dozarea Gd2 anticorpilor mononucleari, enolază neuronal specifică serică şi feritina serică;
– dozarea catecolaminelor ca marker în perioada postterapeutică;
– teste genetice şi de oncogeneză.

TESTE RADIOLOGICE ŞI NUCLEARE

Diagnosticul imagistic ar trebui să includă radiografia toracică, vedere generală asupra scheletului, CT, dacă tumora primară este localizată în una din regiunile: gât, torace, abdomen, pelvis.

Examinarea cu ultrasunete este folosită ca principal test de screening, pentru detalii suplimentare se utilizează CT sau imagistica prin rezonanţă magnetică.

Ultrasunetele sunt, de asemenea, valoroase în determinarea implicării vaselor mari, CT şi IRM evidenţiază extensia paravertebrală a tumorii şi posibila invazie sau infiltrare a organelor şi ţesuturilor vecine. Calcifierea este vizualizată prin CT la 85% din pacienţi. Adenopatiile şi infiltrarea ficatului sunt de asemenea vizualizate [3].

Metaiodobenzilguanidina (MIBG) este derivată a guanidinei asemănătoare norepinefrinei; aceasta este legată cu I^{123} sau I^{131}. MIBG legat de situsurile norepinefrinei este şi fixată de celulele crestelor neurale.

Scintigrafia MIBG defineşte tumora, regulată la pacienţii cu nivele normale ale catecolaminelor şi este importantă în decelarea metastazelor.

Examinarea măduvei osoase este obligatorie când diagnosticul de neuroblastom este incert.

EXTENSIA LOCO-REGIONALĂ

La începutul anilor 1980 s-au făcut mari progrese în acest domeniu, graţie utilizării de noi tehnici şi lărgirii explorărilor în numeroase domenii.

Mielograma

– Detectează invadarea iniţială a medularei osoase. Randamentul acestei explorări este însă ameliorat de studiul citologic pe culturi celulare.

Biopsii medulare

– Studiile biologice medulare prelevate prin biopsie ne arată că unele cazuri de invazie medulară nu sunt recunoscute prin examenul histologic.

Această tehnică este deci un corolar indispensabil studiilor citologice.

Imagistică

Progresele recente ale tehnicilor imagistice au modificat abordarea diagnostică, bilanţul extensiei şi urmărirea neuroblastomului.

Se folosesc:
– eco-tomografia;
– tomodensitometria;
– scintigrafia osoasă;
– scintigrafia cu MIGB;
– rezonanţa magnetică;
– ecografia.

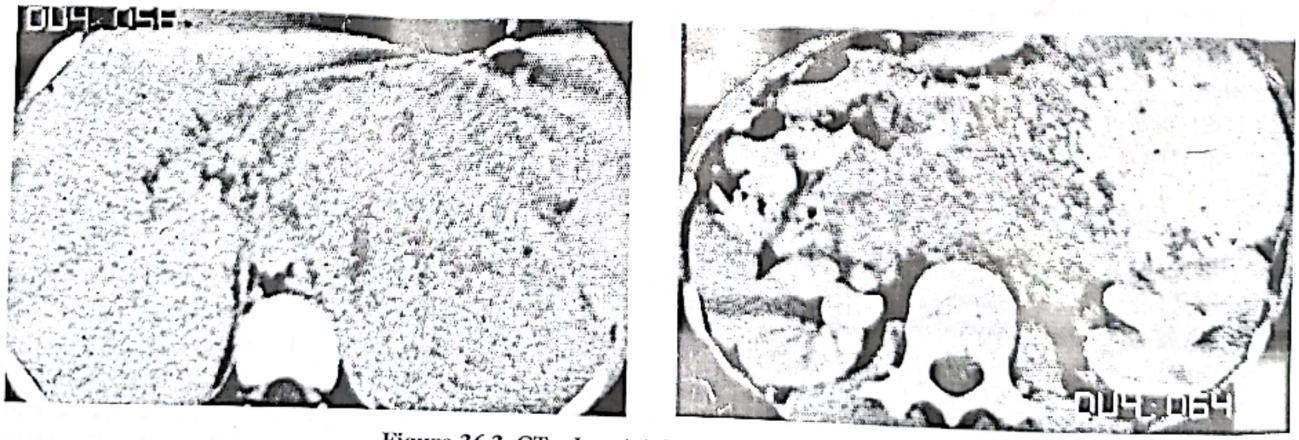

Figura 36.3. CT – Imagini de tumoră – neuroblastom.

Scanned with OKEN Scanner

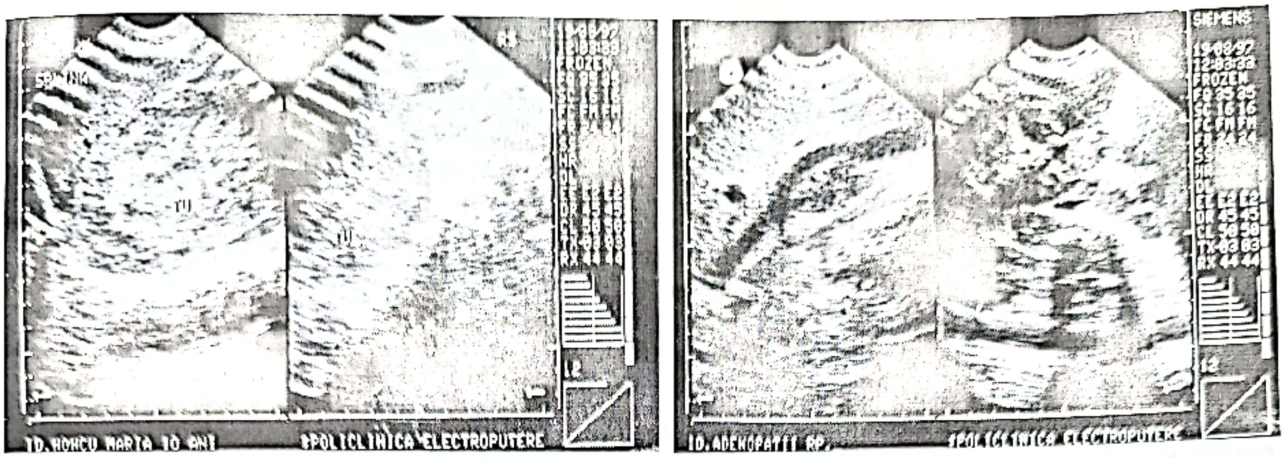

Figura 36.4. Ecografie abdominală. Imagini ale neuroblastomului.

Detectarea metastazelor medulare, osteo-medulare şi ganglionare este cea mai importantă.

Într-adevăr, prezenţa lor condiţionează prognosticul bolii, persistenţa lor sau dispariţia lor sub chimioterapie fiind un element fundamental pentru deciziile terapeutice ulterioare.

Extensia limfatică în neuroblastom a fost investigată folosind marcarea intraoperatorie cu suspensie de particule de carbon. Carbonul pare a colora cel mai frecvent ganglionii de origine ai arterei renale şi apoi mai frecvent ganglionii intraaortico venoşi.

Colorarea este caracteristică pentru ganglionii aortici şi ganglionii din jurul venei hemiazygos în cazurile cu localizare dreaptă a neuroblastomului (Kazuaki Tokiwa şi colaboratorii, 1993).

Evaluarea histologică confirmă corelaţia dintre metastazele limfatice şi colorarea cu carbon.

Evaluarea metastazelor medulare şi osteomedulare se evidenţiază prin examene tomodensitometrice, mielogramă, biopsie medulară şi teste imagistice.

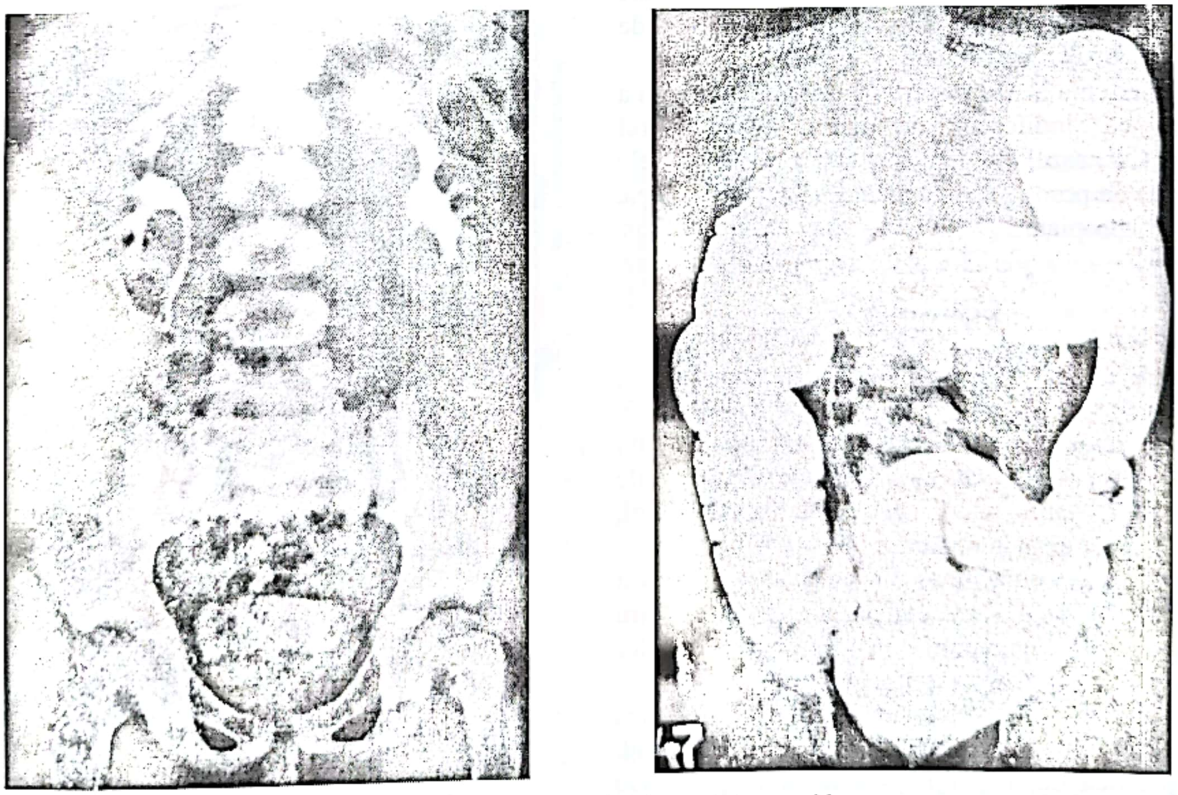

Figura 36.5. Urografie şi respectiv irigografie în neuroblastom.

Scanned with OKEN Scanner

TRATAMENTUL

Tratamentul neuroblastomului este unul complex şi multimodal cuprinzând: tratament chirurgical, chimioterapie şi radioterapie.

CHIMIOTERAPIA

Rolul chimioterapiei în tratamentul acestei tumori este capital.

Numeroase medicamente pot intra în tratamentul neuroblastoamelor, chiar dacă opţiunea este pe o durată de mai multe luni comparativ cu alte proliferări maligne cum ar fi limfoamele.

Sub chimioterapie, în general, s-au observat răspunsuri la tratament.

Din contră, în pofida multiplelor tentative din ultimii 20 de ani nu s-a demonstrat niciodată că boala ar fi chimiocurabilă prin chimioterapie convenţională.

Administrarea mai multor agenţi a fost mult mai satisfăcătoare decât administrarea unui singur agent.

Mai târziu Ifosfamida, Carboplatinul şi Iproplatinul au devenit promiţătoare.

Alte droguri au arătat a avea o activitate limitată la grupul cu risc crescut peste un an de vârstă şi boală diseminată.

Experienţa în chimioterapia neuroblastomului a arătat că indiferent de natura şi numărul drogurilor, rezultatele au fost atât de bune ca cele indicate de posologii şi că ciclurile de chimioterapie au fost apropiate.

CHIRURGIA

Intervenţia chirurgicală poate fi diagnostică, terapeutică şi paleativă.

Evaluarea chirurgicală preoperatorie este un criteriu important care ajută chirurgul în deciziile operatorii, cum ar fi determinarea extensiei, rezecţiei şi calea de abordare [4].

Pacientul ar trebui să fie adecvat monitorizat pe tot parcursul intervenţiei chirurgicale pentru determinarea pulsului, determinarea gazelor arteriale şi presiunii sanguine.

Când pacientul se prezintă cu boală metastatică este ales pentru diagnostic cel mai accesibil ţesut. Se practică de obicei incizia largă biopsică sau puncţia cu ac fin.

Relaţia cu importantele vase cum ar fi artera aortă, artera mezenterică superioară şi plexul celiac este frecvent critică.

Procedurile operatorii pot include excizia largă şi completă, excizia parţială sau biopsia.

Excizia parţială, în mai puţin de 50% din cazuri, nu este atât de dificilă comparativ cu biopsia.

Intervenţiile chirurgicale de extirpare a leziunilor metastatice, ca terapie sunt relativ incomode deoarece metastazele hepatice şi pulmonare sunt inconstante şi izolate.

Progresele recente ale chimioterapiei au adus o reconsiderare a indicaţiei chirurgicale în ceea ce priveşte exerezele dificile.

Chimioterapia poate facilita actul chirurgical şi diminua volumul tumoral precum şi consistenţa acesteia.

Această tumoră puţin vascularizată devine accesibilă unei exereze îmbunătăţite mai ales că nu a fost raportată niciodată observarea unei grefe tumorale la distanţă consecutivă unei biopsii sau excizii.

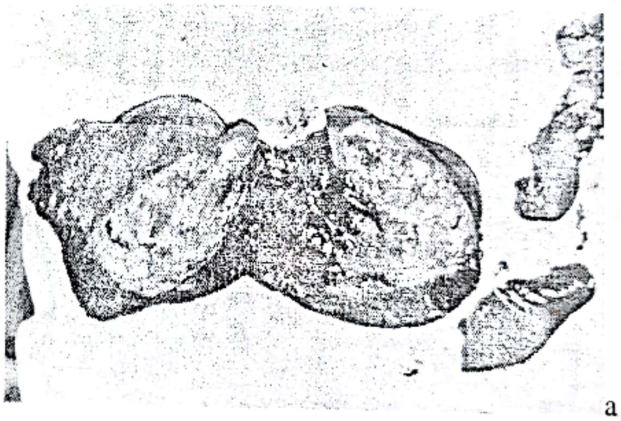

a

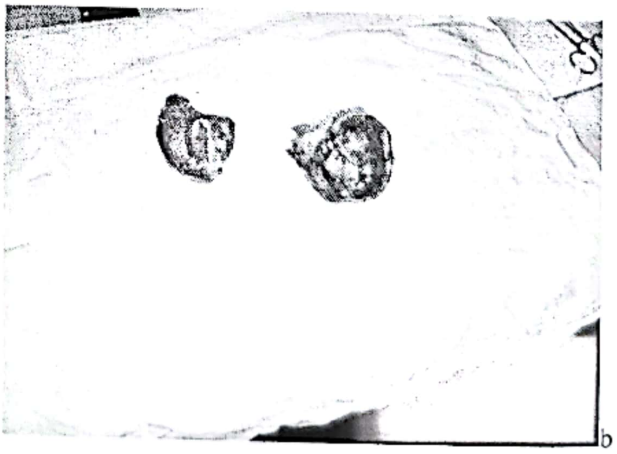

b

Figura 36.6 a,b. Aspecte macroscopice ale neuroblastomului abdominal.

Scanned with OKEN Scanner

În cazul tumorilor suprarenale sau perivasculare calea de abord pasiv permite o largă expunere a axei aortice.

Laparotomiile transversale sau subcostale sunt eficiente, alte echipe utilizând cu succes căile de abord toraco-abdominale.

Dacă exereza tumorilor laterale suprarenale sau prerenale nu pun câtuşi de puţin probleme tehnice, tumorile mediane sunt foarte complexe, mari excizii fiind necesare.

Tumorile lanţului simpatic lombar semnează cu semnul psoasului. Ele pot dezvolta prelungiri care necesită un timp neurochirurgical. Disecţia în găurile de conjugare este adesea incompletă şi o reperare de reziduuri cu aplicare temporară de clipsuri în găurile suspecte este de dorit.

În cazul tumorilor mediastinale nu trebuie ezitat prea mult a diviza tumora pentru a respecta mai bine nervii şi canalul toracic. Este de asemenea convenabil, pe cât posibil, reducerea secţiunilor de nervi intercostali astfel minimalizând riscul de deviere secheiară a coloanei vertebrale.

Apariţia sindromului Horner este dificil de evitat în tumorile de apex. Uneori se aplică intervenţie în doi timpi pentru tumorile care dezvoltă prelungiri contralaterale şi tumorile în clepsidră.

Dificultăţile întâlnite în exereza tumorilor pelvine sunt date de volumul şi/sau de localizarea tumorii.

În final, nici o cale de abord pe micul pelvis nu permite o imagine largă asupra concavităţii sacrate. Dacă tumora înglobează ureterele sau ramurile vasculare hipogastrice sau dacă există prelungiri la nivelul canalului sacrat sau la nivelul bifurcaţiei sciatice, dificultăţile de exereză sunt majore.

În aceste localizări este adesea dificil de realizat o exereză macroscopică completă.

Tumorile cervicale sunt rare. Exereza lor presupune disecţia cu foarte mare atenţie pentru evitarea ramurilor nervoase ale nervilor cranieni posteriori (IX şi XII), controlul axului jugulo-carotidian, lanţului limfatic spinal şi la stânga canalului toracic [5].

RADIOTERAPIA

Cu toate că neuroblastomul este radiosensibil, apariţia chimioterapiei mai eficiente a făcut ca rolul radiaţiilor în tratamentul neuroblastomului să diminue.

Radioterapia pare să aibă efect la unele grupuri din stadiul III cu vârsta peste un an. Iradierea întregului corp are acelaşi efect ca şi transplantul medular.

Radioterapia este de asemenea utilizată paleativ în metastazele medulare sau persistenţa bolii primare.

TRANSPLANTUL MEDULAR

Terapia chimioradiantă masivă urmată de transplant medular este aplicată pacienţilor din stadiul III sau IV.

Măduva autologă este donată cu sau fără curăţarea până la sterilizare de celulele neuroblastice.

Pot fi folosite, de asemenea, măduvă allogenă cu compatibilitate HLA-MHC.

Melfalan-ul şi iradierea întregului corp sunt iniţial folosite fiind urmate de transplant medular.

Rezultatele pe termen lung au arătat o rată de supravieţuire de 40%.

Recăderile sunt frecvente în localizările primare, osoase şi medulare.

PRINCIPII TERAPEUTICE

Ele depind de doi factori esenţiali care sunt: vârsta pacientului şi extensia bolii în momentul diagnosticării.

Prognosticul neuroblastomului în acelaşi stadiu este semnificativ mai bun sub vârsta de 1 an, în aceste condiţii la extensie egală tratamentul aplicat va fi net mai puţin agresiv la copii cu vârsta sub 1 an.

Unele forme metastatice (sindromul Pepper, stadiul IV S) afectează în special copilul mic. Ele nu trebuie în nici un caz a fi tratate ca fiind forme metastatice la copii mai mari. Trebuie corelată alegerea drogurilor cu vârsta din motive de toleranţă.

S-a dovedit că radioterapia la sugar lasă sechele care obligă la limitarea considerabilă a indicaţiilor.

Extensia bolii în momentul diagnosticării condiţionează strategia terapeutică.

Pentru descrierea bolii, definirea unor factori de prognostic şi deducerea strategiei terapeutice au fost propuse numeroase metode de clasificare pe stadii.

Scanned with OKEN Scanner

Cele mai utilizate sunt clasificarea Evans şi clasificarea TNM.

TERAPIA ŞI PROGNOSTICUL PE STADII DE BOALĂ

A. BOALA CU RISC SCĂZUT

Pacienţii cu stadiul 1 (conform clasificării INSS) de neuroblastom înregistrează o rată de supravieţuire de aproximativ 95% după intervenţia chirurgicală, ca prim act terapeutic; la fel de bine se înregistrează şi rate ridicate de vindecare cu chimioterapie în recăderile ocazionale. Similar, pacienţii cu stadiul 2 de boală vor avea o rată de supravieţuire de 2 ani în aproximativ 90% din cazuri după intervenţia chirurgicală, ca prim act terapeutic [6].

Chimioterapia este efectiv pentru localizarea intraspinală a tumorii în stadiul 2 cu compresie corticală, datorită complicaţiilor apărute după laminectomie, iar iradierea spinală este evitată.

Copiii cu stadiul 4S al tumorii ar primi îngrijire numai dacă rata de supravieţuire este de aproximativ 80%, iar iradierea şi chimioterapia nu s-au dovedit a fi utile.

Rezecţia tumorii primare induce supravieţuirea în stadiul 1 dar aceasta este controversată. Complicaţiile determinate de reacţiile adverse la tratament (afecţiuni respiratorii şi coagulopatii) sunt cauze majore de deces.

B. BOALA CU RISC MEDIU

Aceştia sunt pacienţii cu stadiul 3 al tumorii asociat cu prezenţa factorilor de risc biologic; prezintă o probabilitate de supravieţuire de aproximativ 80%.

Studiile actuale au delimitat subpopulaţii de pacienţi cu stadiul 4 de boală la care s-au evidenţiat prezenţa factorilor de risc biologici de aproximativ 12 luni.

Aceştia au un prognostic mult mai bun de supravieţuire. Tratamentul regional agresiv este cel mai indicat pentru pacienţii cu posibilitatea apariţiei recidivelor.

C. BOALA CU RISC MAJOR

Majoritatea pacienţilor aflaţi în stadiu avansat au vârsta de maxim 12 luni şi prezintă stadiul 4 de boală, dar şi cei cu stadiul 2 şi 3 în prezenţa factorilor nefavorabili biologici şi în prezenţa protoncogenei N-myc activă sunt consideraţi pacienţi cu boală în stadiu avansat [7].

Rezecţia tumorii primare are totuşi o contribuţie importantă la pacienţii ce supravieţuiesc acesteia, deşi rezecţia tumorii primare rămâne controversată.

Transplantul medular prezintă o rată de supravieţuire de 4 ani de 15–40%. Oricare ar fi schema de chimioterapie în doze mari fără transplant medular, rata de supravieţuire la 4 ani este de aproximativ 12–20% [8].

BIBLIOGRAFIE

1. O'Neill JA, Grosfeld JL, Fonkalsrud EE, Coran AG, Caldamone A., Principals Of Pediatric Surgery 2nd Edition Mosby, Year Book, Inc. St. Louis, 2003 p. 211–220.
2. Fevre M., Chirurgie infantile et orthopedie, Editions Medicales Flammarion, Paris, 1967.
3. Pellerin. D *et al.*, Techniques de chirurgie pediatrique. Ed. Masson, 1978.
4. P.N. Plowman, C. Ross Pinkerton, Paediatric Oncology: Clinical Practice and Controversies, Chapman & Hall Medical, 1992.
5. J. P. Chappuis, H. Dodat, Tumeurs abdominales malignes de l'enfant – rôle du chirurgien pédiatre, 17ème séminaire d'enseignement de chirurgie pédiatrique viscérale lyon – 7 et 8 décembre 1998, Ed. Sauramps Medical, 1998.
6. J. Lemerle, Cancers de l'enfant, Ed. Fllamarion, 1989.
7. Seminars in Pediatric Surgery, vol. 6, No. 1, Feb 1997.
8. Ashcraft K. W., Holder T. M., Pediatric surgery, W. B. Saunders, 2000, p. 875–890.

Scanned with OKEN Scanner

Capitolul 37
NEFROBLASTOMUL

CORNELIU SABETAY, BOGDAN ZAHARIA,
GABRIEL APRODU, ALEXANDRU PESAMOSCA

Sinonime: Tumora Wilms, embriomă, carcinosarcomă, adenosarcomă, adenomiosarcomă, tumora mixtă renală.

Definiția dată de Beckwith, devenită tradițională (AFIP – 1975), consideră nefroblastomul ca o tumoră renală mixtă, compusă din blastem metanefrogen și derivatele sale stromale și epiteliale, în diferite stadii de diferențiere. El consideră că această definiție ar trebui extinsă astfel încât să includă toate variantele de la neoplasmele monomorfe, formate predominant sau exclusiv din unul din elementele sale histologice obișnuite, până la nefroblastoamele mixte tipice ale rinichiului.

Deși nu este agreat, eponimul „tumora Wilms" este folosit în mod obișnuit, în ciuda faptului că nu Wilms a fost cel care a descris primul această entitate.

ASPECTE GENERALE

Nefroblastomul este diagnosticat de obicei la copii mici și este neobișnuit la nou-născuți și sugari.

Vârsta medie în momentul diagnosticului este, pentru sexul masculin de 36,5 luni, iar pentru sexul feminin de 42,5 luni. Peste 90% din cazuri au apărut la pacienți cu vârsta sub 6 ani; nefroblastoamele au fost foarte rar întâlnite la adulți.

Cu excepția pacienților care prezintă leziuni congenitale (tulburări de creștere), etiologia și patogeneza nefroblastomului sunt necunoscute.

Incidența relativ stabilă a bolii în toate zonele geografice sugerează faptul că factorii de mediu nu joacă un rol important.

Nu există o predilecție pentru vreunul din sexe.

Variația incidenței la diferite grupuri rasiale, totuși, indică o predispoziție genetică. În timp ce riscul de apariție general este, pentru albi, situat între 1 și 8 cazuri la 10 000 de nou-născuți, la negri, acesta este mai mare, iar la orientali este mai mic. Aceste valori ale incidenței nu par a fi influențate de fenomenul de emigrare, astfel încât negrii sau asiaticii din America au aceeași incidență cu cei din Africa sau Asia [1].

Frecvența crescută a nefroblastomului la pacienții cu leziuni congenitale mai puțin obișnuite a condus la descoperirea locusurilor genetice specifice care predispun la apariția acestei afecțiuni.

ONCOGENEZA

Teoretic sunt acceptate trei mecanisme de dezvoltare ale nefroblastomului:

1. Dezvoltarea prioritară, după naștere, din blastemul metanefrogen, care este încă prezent în mod normal. Acest punct de vedere este argumentat prin faptul că, deși nefroblastomul apare și la nou-născuți, curba distribuției pe grupe de vârstă evidențiază un „vârf" între 3 și 5 ani. De asemenea, raritatea tumorilor diagnosticate în primul an de viață, precum și diagnosticarea unui număr destul de mare de cazuri la vârsta adultă, sunt aspecte care fac să pară improbabil faptul că proliferarea tumorală progresivă caracteristică să înceapă în timpul vieții fetale.

2. Dezvoltarea din celule diferențiate, care în anumite circumstanțe își redobândesc potențialități embrionare. „De-represia" informației genetice în sistemele celulare diferențiate poate conduce la reactivarea caracteristicilor embrionare. Dacă se

Scanned with OKEN Scanner

aplică acest concept nefroblastoamelor, se poate postula că celulele renale ale copilului sunt mai susceptibile de a fi „de-represate" decât cele ale adultului. Aspectul corespunde distribuției pe grupe de vârstă ale tumorii.

3. Dezvoltarea din celule cu potențialități embrionare persistente. Teoria lui Conheim asupra originii neoplaziilor din celulele embrionare a fost infirmată pentru unele tumori, totuși în cadrul nefroblastoamelor pare să fie adevărată. Această origine a fost sugerată și de Potter (1961), care a observat incidental în rinichii sugarilor, noduli blastematoși asemănători structurii microscopice a nefroblastomului.

Numeroase studii au confirmat aceste observații. Beckwith în 2 452 necropsii pediatrice consecutive a descoperit 12 cazuri, adică o incidență de 1:204 copii. În jur de 1 035 cazuri din această serie a fost sub vârsta de 3 luni, unde incidența a fost chiar mai mare.

Blastemul persistent are un aspect și o distribuție caracteristică. Astfel, el se găsește aproape invariabil la periferia lobulilor renali, imediat sub capsula renală sau în centrul coloanelor Bertin. Focarele blastematoase sunt distincte, nodulare și net delimitate de cortexul adiacent: ocazional, blastemul persistent formează un strat aproape continuu în jurul suprafeței rinichiului. Pe secțiuni seriate nu s-a observat continuitatea nefronilor cu nodulii blastematoși. În aceste insule blastematoase se văd aspecte variate de diferențieri epiteliale, dar foarte rar se justifică termenul de adenom, însoțite rar de diferențiere stromală în țesut fibros. Gradul de diferențiere crește cu vârsta pacientului.

Aspecte similare sunt descrise de Bove și colab., care au observat focare blastematoase în 17% din 46 de cazuri de nefroblastom; o statistică mai veche NWTS menționează prezența lor în 16 din 132 cazuri; de asemenea, au fost descrise numeroase exemple de nefroblastoame multicentrice în care s-au observat multiple focare subcapsulare de dimensiuni variate.

Un aspect particular al acestui fenomen este nefroblastomatoza bilaterală, situație în care rinichii sunt măriți uniform și bilateral, cu păstrarea morfologiei reniforme. Microscopic predomină structurile blastemale sau alteori structurile diferențiate. În legătură cu acest aspect de menționat sindromul Beckwith-Wiedeman sau exoftalmos-macroglosia-gigantism, care este un exemplu tipic de hiperplazie renală difuză. Sindromul a fost descris asociat nefroblastomului și în strânsă legătură cu sindromul de hemihipertrofie, cu *neoplazia viscerală*. Din acest motiv în cazurile de hemihipertrofie, aniridie și alte condiții asociate cu risc pentru nefroblastom, trebuie să se studieze sistematic rinichii pentru a determina incidența blastemului persistent.

Apare deci evident că blastemul metanefric poate persista în forme vizibile, în forma postnatală și este frecvent multicentric și bilateral, iar ocazional poate fi distribuit difuz în rinichi.

Prezența blastemului nefrogen după naștere este argumentată diferit de diverșii autori. Conheim postulează că resturile embrionare rezultă din sechestrarea accidentală a celulelor nediferențiate în timpul embriogenezei. Potter presupune că blastemul nefrogen persistent la om este rezultatul unei deficiențe ampulare, o deficiență de organizare a ramurilor terminale ale mugurilor ureterici. Acest punct de vedere al persistenței blastemale ca eroare a diferențierii metanefrice, pare a explica corelarea semnificativă a nefroblastoamelor cu malformațiile genito-urinare.

Fenomenul coexistă frecvent cu nefroblastomul și în toate cazurile reprezintă probabil sursa majoră a acestei tumori. Postulatul că blastemul persistent anormal reprezintă focarul care se malignizează ulterior, ridică întrebarea dificilă: când survine acest moment? În acest sens apare evident că unele influențe genetice pot juca un rol.

Un argument în favoarea acestei idei îl constituie frecventele asocieri ale nefroblastomului cu o serie de afecțiuni demonstrate a fi cu determinism genetic.

Astfel, asocierea dintre *aniridia sporadică* și tumora Wilms a fost raportată în 1964. Incidența aniridiei este estimată la 1 caz/75 000 nou-născuți vii (0,0013%). Studiile NWTS au raportat 26 pacienți cu aniridie (0,75%). Această statistică indică un risc excesiv pentru dezvoltarea tumorii Wilms, care este de 600 de ori mai mare decât la normal. Din 20 de copii raportați cu aniridie sporadică, în cazuistica lui Pilling, 7 au dezvoltat tumoră Wilms în primii 4 ani de viață (35%).

Pacienții cu aniridie au o vârstă tânără (31,4 luni), ei fiind cunoscuți a avea anomalii citogenetice specifice cu o deleție a brațului scurt al cromozomului 11. Pe baza experienței NWTS s-a recomandat ca toți copiii cu aniridie să fie supuși unor examinări periodice la 3 luni în primii 2 ani de viață și la 6 luni până la vârsta de 4 ani.

Hemihipertrofia are o incidență globală de la 1 la 30 000 în rândul populației, iar în experiența

Scanned with OKEN Scanner

NWTS 3,3% (112 copii) ceea ce reprezintă o creştere a riscului de 1 000 de ori.

Afecţiunea apare preponderent la sexul feminin (60%); vârsta la care se pune diagnosticul este de 45,1 luni ceea ce indică o mutaţie postzigotică. Incidenţa apariţiei tumorilor bilaterale la pacienţii cu această afecţiune este izbitoare – 16% – motiv pentru care se sugerează urmărirea atentă a tuturor copiilor cu hemihipertrofie. Tumori Wilms au fost raportate şi la urmaşii femeilor cu hemihipertrofie.

Dintre *anomaliile genito-urinare*, criptorhidia şi hipospadiasul cu o incidenţă globală de 0,7% şi respectiv 1%. Aceste anomalii au fost găsite la 5,2% dintre băieţii incluşi în studiul NWTS. Ei au dezvoltat frecvent tumori bilaterale (23%). Vârsta medie pentru diagnosticul clinic a fost de 31 luni, ceea ce sugerează posibilitatea apariţiei unei mutaţii prezigotice ca şi în cazul copiilor cu aniridie.

Copiii cu WBS au un risc crescut de a dezvolta stări maligne în timpul copilăriei. La aceşti pacienţi au fost descrise: hepatoblastomul şi carcinomul corticosuprarenal, motiv pentru care s-a sugerat efectuarea unor ecografii trimestriale în vederea detectării precoce a acestor neoplazii.

Pacienţii cu *sindrom Drash* includ băieţii care prezintă asociat pseudohermafroditism, tumora Wilms şi boli degenerative renale al căror final tipic este insuficienţa renală cronică în timpul primului an de viaţă.

Unele studii epidemiologice au indicat o legătură între expunerea ocupaţională specifică paternă şi riscul crescut pentru apariţia tumorii Wilms.

Copiii ai căror părinţi au lucrat ca maşinişti, sudori, au un risc crescut de dezvoltare al acestei tumori; riscul este maxim dacă expunerea ocupaţională a apărut înaintea concepţiei. Un alt studiu dezvoltă aceste aspecte pentru copiii mecanicilor auto.

Mecanismul exact al acestei teratogeneze mediate de părinţii de sex bărbătesc rămâne însă neclar. Studiile citogenetice au confirmat heterogenitatea locusului cromozomial pentru tumora Wilms. Deleţia constituţională a fost demonstrată în regiune 11p13 în asociere cu aniridia, anomaliile genito-urinare, retardarea psihică. În contrast, duplicarea 11p15 a fost observată la pacienţii cu WBS.

LEZIUNI ASOCIATE CU UN RISC CRESCUT DE APARIŢIE A NEFROBLASTOMULUI

– Wilms – aniridie, anomalie genitală – retardare mintală = sindromul (WAGR)
– Sindromul Beckwith-Wiedemann
– Sindromul Denys-Drash
– Nefroblastomul congenital.

LEZIUNI ASOCIATE CU UN RISC PROBABIL DE APARIŢIE A NEFROBLASTOMULUI

– Malformaţii renale
– Malformaţii genitale
– Nevii cutanaţi, angioamele
– Trisomia 21
– Sindromul Klippel-Trenaunay
– Neurofibromatoza
– Sindromul Bloom
– Gigantismul cerebral.

CONSIDERAŢII GENETICE

Tumora Wilms, numită şi nefroblastom, îşi are originea în ţesutul renal ce se dezvoltă din blastemul metanefrogen [2].

La naştere, blastemul este dispărut în cea mai mare parte la nou născuţi. La mulţi pacienţi însă cu tumoră Wilms el poate fi găsit. Existenţa acestui blastem proliferativ, poate fi apreciată ca un posibil substrat pentru o dezvoltare ulterioară a tumorii.

Beckwith (1978) aprecia tumora Wilms ca neoplasm renal embrionar în care sunt prezente celule de tip blastic, stromal şi epitelial. După Machin (1980) *elementele blastice sau nefroblastomatoza ar constitui precursorii tumorii Wilms.*

Pochedly (1981) apreciază că dezvoltarea oncogenezei ar avea loc prin hemartoame care ar da naştere unor tumori blastemice şi care prin îngrămădire şi unire ar forma o tumoră Wilms ce ar conţine în proporţii variate cele trei tipuri celulare. În 1985, acelaşi Beckwith arată că tumora Wilms se dezvoltă din elemente blastice, în timp ce nefroamele mezoblasice se dezvoltă din celule

Scanned with OKEN Scanner

de tip stromal, iar celulele renale carcinomatoase ar rezulta din celulele epiteliale. Tumora Wilms este în numeroase cazuri găsită împreună cu alte malformaţii congenitale, element semnalat de foarte mulţi autori şi confirmat prin studii recente şi semnificative.

Nakissa şi colaboratorii (1985, Japonia) arată că anomaliile congenitale apar în 58% din cazurile cu tumoră Wilms, iar un studiu olandez a raportat 38,1% anomalii ale tractului genito-urinar la un număr de 133 pacienţi cu tumoră Wilms, făcându-se o comparaţie între incidenţa fiecărei malformaţii detectate la grupuri de pacienţi şi populaţia normală. O parte a acestor anomalii pare a fi legată în mod specific de nefroblastom.

Altă explicaţie: s-a sugerat faptul că aceste defecte prezintă aceleaşi afecţiuni embriologice (Smeets şi colaboratorii, 1989). Această ipoteză este sprijinită de faptul că în tumora Wilms s-a observat o incidenţă mult crescută a unor malformaţii ca aniridia, hemihipertrofia şi o serie de malformaţii renale genito-urinare. Sunt prezentate astfel statistici ale lui Lemerle (1976), Pendergrass (1976), Pastore (1989) cu o incidenţă de 0,97 % pentru aniridie, 2,40 % pentru hemihipertrofie şi 4,70 % pentru anomaliile genito-urinare.

Există cazuri de tumori Wilms care au apărut la gemeni monozigoţi (Maurer şi colaboratorii, 1979); uneori tumora Wilms a fost găsită numai la unul dintre copii, acesta neavând niciuna din malformaţiile prezentate. În alte cazuri, aniridia împreună cu retardarea psihomotorie au apărut la ambii copii dar tumora Wilms a fost găsită numai la unul dintre ei. Aceste observaţii au fost corelate cu modelul celor două mutaţii propus de Knudson şi Strong (1972), presupunându-se că gemenii au amândoi o genă predispozantă pentru tumora Wilms. Al doilea eveniment mutaţional necesar pentru dezvoltarea tumorii a apărut doar la unul dintre ei. Observaţia că anumite malformaţii sunt asociate cu tumora Wilms indică faptul că există forme ereditare şi sporadice ale tumorii.

Creşterea ratei supravieţuitorilor va creşte şi nivelul posibilităţii observaţiilor în ceea ce priveşte modelele genetice de moştenire a tumorii Wilms şi a malformaţiilor asociate. Brodeur (1984) arată că în aniridia sporadică 33% din pacienţi vor dezvolta tumora Wilms şi dintre acestea doar 5% sunt bilaterale. Combinaţia între o frecvenţă înaltă a bilateralităţii şi apariţia tumorii Wilms la o vârstă mai fragedă la pacienţii cu o aniridie sporadică, dezvoltă ipoteza că aniridia şi tumora Wilms sunt legate printr-o mutaţie genetică transmisibilă (Mesrobian, 1988).

Asocierea aniridie – tumora Wilms a devenit un sindrom clinic bine cunoscut cu un număr de peste 50 de pacienţi raportaţi pînă în 1978, când o mică deleţie interstiţială a benzii 11 p13 a fost demonstrată ca fiind cauza genetică a malformaţiilor (Riccardi, 1978). Faptul că nu toţi copiii cu deleţie a perechii 11 p13 dezvoltă o tumoră Wilms, demonstrează că mai sunt necesare şi alte mutaţii genetice adiţionale pentru ajungerea la un fenotip malign (Mannens, 1988), sau că există diferenţe infinitezimale în mărimea deleţiei (Slater, 1986). În general, etiologia dezvoltării tumorii Wilms rămâne încă neclară.

Despre asocierea aniridiei cu hemihipertrofia şi tumora Wilms, încă din 1964 Miller arată că fracţia care cauzează o mutaţie moştenită este mică, iar Breslow (1982) preciza că aniridia şi tumora Wilms constituie o asociere de tip sporadic şi nu de tip ereditar. Traumeni punea în discuţie evidenţa citogenetică a înlăturării braţului scurt al cromozomului 11. Riccardi şi Evers arătau că nimeni nu a evidenţiat o asociere permanentă între tumoră şi un antigen HLA. Se pare că acei copii cu tumoră Wilms şi aniridie prezintă o incidenţă crescută a formelor bilaterale, dacă tumora se dezvoltă la o vârstă cît mai mică. În ceea ce priveşte copiii cu tumoră Wilms asociată cu hemihipertrofie, nu ar exista o incidenţă crescută a bilateralităţii în legătură cu vârsta apariţiei tumorii.

Pendergrass presupunea că şi alte malformaţii asociate pot duce la o creştere a apariţiei tumorii Wilms la copil. Referitor la modul de apariţie al unei tumori Wilms, Matsunaga (1981) considera că există două posibilităţi, şi anume una ereditară şi una non-ereditară.

Faţă de Knudson, în legătură cu teoria sa şi considerentele că pot apare tumori în două trepte, Bolande (1983) aminteşte şi de existenţa în organism a unui sistem de rezistenţă *vis-à-vis* de tumora Wilms. Cercetările lui Kocs, ca şi cele ale lui Maurer şi colaboratorii, ale lui Riccardi care s-au ocupat de rolul factorilor genetici în etiologia tumorii Wilms, s-au concentrat asupra cariotipurilor copiilor cu această tumoră. Kocs ajunge la concluzia că *majoritatea acestor copii ar avea numai cariotipuri hiploide sau hiperploide.*

Legat de aspectul că tumora Wilms poate apare fie printr-o linie ereditară, fie pe una neereditară sporadică, prima fiind legată de o mutaţie germinală legată de o mutaţie somatică, iar cea de a doua ca

Scanned with OKEN Scanner

rezultat al mutaţiilor somatice succesive, în literatura de specialitate se spune că formele ereditare (familiale) ar reprezenta cel puţin 1/3 din totalul cazurilor acestei tumori şi că ele ar fi caracteristice unei perioade mai precoce de viaţă, în care se pune diagnosticul şi într-o frecvenţă mai mare a formelor bilaterale ale tumorii.

Au existat păreri ca ale lui Durand-Reynolds care au sugerat acţiunea unui *virus nefritogen în apariţia tumorii,* consideraţii care necesită în continuare studii amănunţite.

Unele modificări particulare din genomul uman sunt corelate cu dezvoltarea unor tipuri de cancere la copii. Cercetările din ultimii ani s-au concentrat în special asupra elucidării evenimentelor genetice din retinoblastom, neuroblastom şi tumora Wilms (D.A. Haber şi D.E. Housman 1991, J. Henry şi colab. 1993, I.S. Bogan şi D.C. Page 1994).

Genetica moleculară a demonstrat că tumorile maligne sunt condiţionate de gene specifice, definite *oncogene* (gr. oncos = tumoră) care au fost găsite în genomul uman şi al altor specii. O parte dintre oncogene (V-ONC) au fost izolate de la retrovirusuri sugerând capacitatea acestora de a induce tumori. Componentele celulare din genomul uman (C-ONC) ale oncogenelor virale sunt definite **proto-oncogene** (gr. *protos* = precursor + *oncos* = tumoră).

Produşii acestor gene sunt sintetizaţi în cantităţi reduse şi controlează etape esenţiale ale metabolismului celular şi ale diviziunii celulare. Aceştia constau din factori de creştere, proteine receptoare, protein-kinaze, proteine implicate în transferul informaţiilor din mediul extracelular în mediul intracelular şi factori de transcripţie.

A doua clasă de gene canceroase sunt definite *gene supresoare* (engl. TSG = tumor supressor gene), sau *antioncogene* datorită efectului lor antioncogenic în prezenţa unei alele normale.

Genele supresoare codifică proteine cu rol esenţial în creşterea şi proliferarea celulară în reglarea ciclului celular şi factori transcripţionali. Aceste gene sunt implicate în mai multe tipuri de tumori: retinoblastom, tumora Wilms, osteosarcom, neuroblastom, carcinom colo-rectal, neoplazii endocrine etc.

Primul locus genetic a fost identificat la pacienţii cu sindromul Wilms – aniridie/anomalie genitală – retardare mintală (WAGR). Aceşti pacienţi prezintă o deleţie importantă la nivelul cromozomului 11p13 al celulelor lor somatice. Prezenţa unei deleţii similare în celule tumorale ale unor pacienţi fără o altă anomalie constituţională în această regiune a condus la supoziţia că, în regiunea p13 a cromozomului 11, este situată o genă importantă pentru patogeneza nefroblastomului.

Gena a fost reprodusă în 1990 şi denumită WT1. Această genă codifică un factor de transcripţie al unei zone „zinc finger" care este exprimat în timpul dezvoltării timpurii a rinichiului şi aparatului genital. Anomalii care implică şi WT1 sunt descoperite în mod constant în tumorile pacienţilor cu sindromul WAGR ca şi celor cu sindrom Denys-Deash (glomerulonefrită, pseudo-hermafroditism, nefroblastom), dar sunt prezente şi la pacienţi cu nefroblastoame sporadice.

Acreditarea ideii că şi alte gene în afara WT1 ar putea fi implicate în patogeneza nefroblastomului a dus la descoperirea unei a doua gene responsabile, localizată în regiunea distală a braţului scurt al cromozomului 11 şi numită WT2. Există mai multe laboratoare care încearcă să producă această genă.Pierderea preferenţială a alelelor materne de la nivelul cromozomului 11 la cazurile de nefroblastom sporadic sugerează că, în patogeneza acestei leziuni este implicat procesul de amprentare genomică.

Sunt observate, de obicei, şi anomalii ale altor cromozomi în afara cromozomului 11, cel mai frecvent fiind afectaţi cromozomi 1, 12 şi 8 însă putând fi implicaţi la fel de bine şi alţi cromozomi. Ultimele cercetări au fost îndreptate spre o prevalenţă relativ mare a anomaliilor cromozomului 16q, sugerându-se că un al treilea locus caracteristic nefroblastomului ar putea fi localizat la acest nivel.

Prezenţa nefroblastomului familial este un argument în plus în favoarea bazei genetice a bolii, cel puţin la unii pacienţi. Multe dintre familii au mai mult de un membru afectat.

Aproximativ 1% din pacienţii înregistraţi în NWTS au prezentat aceeaşi tumoră în antecedentele familiale. Analiza majorităţii familiilor studiate sugerează o transmitere autosomal dominantă cu penetranţă şi expresie incomplete.

Este important de subliniat că procentul de nefroblastoame care pot fi datorate factorilor ereditari este scăzut. În studile pe serii mici de până acum, au fost observate puţine cazuri la urmaşii supravieţuitorilor cu nefroblastom.

În ciuda dovezilor anomaliei de tip genetic, se pare că nefroblastomul nu este iniţiat numai de un singur factor etiologic şi că o ipoteză unicistică simplistă a originii sale nu poate justifica toate cazurile în care se întâlneşte acest complex neoplasm.

Scanned with OKEN Scanner

Aproape toate nefroblastoamele se dezvoltă în rinichi, unde sunt întâlnite, de regulă, ca tumori unicentrice. Totuşi, prezenţa de mase multicentrice în acelaşi rinichi nu este rară iar în 5% din cazuri au fost puse în evidenţă leziuni primare bilaterale.

Nefroblastoamele extrarenale adiacente rinichiului se pot dezvolta ca o formaţiune exofitică dintr-un pedicul renal sau dintr-o transformare neoplazică a unei ramificaţii a mugurelui uretral.

Au fost înregistrate cazuri de nefroblastom inghinal, gonadal sau juxtagonadal, a căror origine s-a presupus a fi reprezentată de vestigiile mezonefrice.

Masele imature de ţesut nefrogenic descoperite întamplător în vecinătatea unui defect al tubului neural din regiunea lombo-sacrată ar putea fi puse în legătură cu deplasarea mezenchimului nefrogen în cadrul procesului disrafic (defectul tubului neural).

CLINICA TUMORII WILMS

O tumoră Wilms este descoperită de obicei mai frecvent de către părinţi decât de către medic. *Creşterea de volum a abdomenului şi prezenţa unei mase abdominale dure, neregulate,* este de multe ori singurul semn clinic şi cel mai frecvent menţionat. Alte simptome sunt nespecifice şi includ frecvent deranjamente gastro-intestinale, febră, dureri abdominale. Hematuria apare la unul din 4 pacienţi şi reprezintă cazul în care tumora penetrează cavitatea caliceală. Astfel de tumori îşi au originea aproape de pelvisul renal şi sunt diagnosticate în faze precoce, ceea ce explică evoluţia favorabilă a unei mari părţi a pacienţilor avînd o astfel de tumoră [3].

Din punctul de vedere al istoricului, o atenţie deosebită trebuie să fie acordată folosirii medicamentelor în perioada prenatală, simptomelor subiective ale infecţiilor recente şi incidenţei neoplaziilor în cadrul familial. În aceeaşi măsură trebuie căutată şi decelată prezenţa unor malformaţii ca: aniridia congenitală, hemi-hipertrofia întregului corp, sau doar a unei părţi, ca şi frecventele malformaţii uro-genitale. Examenul clinic şi palparea obligatorie a rinichilor fac ca aceştia să fie de obicei ascunşi sub muşchii regiunii spatelui, având şi ficatul şi intestinul care-i acoperă anterior. Aceste motive pot explica de multe ori faptul că tumora Wilms este atît de tîrziu descoperită şi diagnosticată. În ceea ce priveşte palparea, tumora trebuie palpată cu mare blândeţe, intestinele sunt mai uşor mobilizabile şi acest semn poartă denumirea pentru unii autori de „semnul Wilms".

Odată tumora descoperită se impune necesitatea unei palpări efectuată cu blândeţe pentru decelarea caracterelor sale dominante, tumora fiind fragilă, friabilă, sensibilă la rupturi, constituită din celule neoplazice care, la o mobilizare excesivă sau o palpare brutală, riscă să disemineze în circulaţia venoasă pe cale hematogenă.

Este şi motivul pentru care se impun restricţii în examenele repetate ale unei asemenea tumori în toate serviciile clinice.

În 5% din cazuri *hematuria* prezentă, variabilă ca abundenţă, trecătoare sau cu repetiţii capricioase, fără cauză aparentă sau nedureroasă, impune în mod obligatoriu efectuarea unor investigaţii ca urografia pentru elucidarea cauzei sale reale.

Examenul de urină poate prezenta în unele cazuri: albuminurie, chiar piurie, cauzate de o infecţie secundară. Între *semnele digestive* prezente de timpuriu notăm: inapetenţa la un copil care a slăbit în greutate, greaţă, vărsăturile, înainte de apariţia tumorii şi care necesită un examen atent al abdomenului şi al regiunilor lombare. Foarte rar printre semnele precoce poate fi menţionat şi *varicocelul,* ca expresie a compresiunii dată de tumora de partea stângă în special. Suferinţa abdominală poate să se manifeste sub forma unei jene moderate şi să constituie simptomul care să conducă la examinarea abdomenului.

Durerea este inconstantă şi copiii mici nu o pot exprima decât sub forma unei stări de agitaţie dată de presiunea tumorii asupra capsulei renale prin invazie, sau hemoragie, fie de obstrucţia ureterului prin cheaguri de sânge. În general, durerea este rareori severă şi când îmbracă note acute semnificaţia este o ruptură a masei tumorale însoţită de vomă şi alte simptome.

Tumora Wilms se poate asocia şi cu *hipertensiunea arterială,* iar la mulţi dintre pacienţii operaţi această tensiune arterială scade la valori normale după îndepărtarea tumorii renale şi după tratamentul postoperator.

Febra poate exista şi ea sub formele cele mai variate, de la frisonete izolate sau durabile, până la violente pusee febrile care pot uneori anunţa o fază explozivă sau o metastază. În general, se datorează pătrunderii în circulaţie a unor substanţe tumorale de natură proteică piretogene.

Scanned with OKEN Scanner

În cazurile rare, în care tumora se manifestă de la naştere, pot apărea *distocii* în momentul expulziei, existând riscul să se oprească travaliul normal.

Tumora Wilms are posibilităţi diverse de invazie locală şi la distanţă. În evoluţia ei poate prezenta aderenţe la colon, pancreas, splină, marile vase pe care le antrenează cu ea, aderenţe care se descoperă intraoperator. De regulă, răspândirea tumorii se face prin circulaţie sanguină, ceea ce explică faptul că metastazele pot fi iniţial găsite la nivel pulmonar şi hepatic. Poate exista şi o invazie directă şi continuă a venei renale, de unde prin intermediul venei cave şi a atriului drept, celulele neoplazice însămînţează pulmonul. S-a notat şi posibilitatea răspîndirii venoase directe.Tumora se poate extinde şi pe cale limfatică, fapt evidenţiat de nodulii limfatici din zonele de drenaj limfatic ale tumorii. În ultimele faze ale bolii apar metastaze osoase şi chiar prin extindere locală peritoneală.

În ciuda unui aparent bogat şi variat tablou simptomatologic şi cu tot volumul destul de mare al tumorii, există în multe cazuri o lungă perioadă de timp de evoluţie compatibilă cu o bună stare generală.

Diagnosticul tumorii Wilms poate fi pus relativ rapid astăzi, iar investigaţiile neobligatorii pot fi evitate. Doar în acele cazuri în care apar îndoieli în diagnostic trebuiesc introduse investigaţii adjuvante ca: tomografia computerizată (CT), arteriografia renală, biopsia cu ac subţire. Există şi posibilitatea existenţei unor alte tumori care pot imita tumora Wilms ca: neuroblastomul, bolile chistice ale ficatului, nefromul mezoblastic, ca să le amintim doar pe cele mai frecvente.

Diagnosticul definitiv se face prin laparotomie şi după confirmarea de către anatomopatolog. În ceea ce priveşte investigaţia tumorii Wilms, aceasta, aşa cum arătam, se poate face rapid şi trebuie dedus astăzi că tumora Wilms reprezintă o *urgenţă chirurgicală.*

În **ziua 1** investigaţiile constau în :

1. colectarea urinei de 24 ore şi o dietă standardizată;
2. examenul ultrasonografic;
3. radiografia toraco-pulmonară.

Scopul investigaţiilor din această primă zi:

a. excluderea diagnosticului de neuroblastom prin examenul de urină şi decelarea catecolaminelor, acidului vanilmandelic şi homovanilmandelic. Examenul urinei stabileşte funcţia renală şi testul pentru hematurie şi celule tumorale.

b. ecografia stabileşte dacă este un proces intrarenal, dacă este chistic sau solid şi spre a evidenţia rinichiul contralateral.

c. radiografia toracopulmonară exclude metastazele pulmonare.

Ziua a 2-a de investigaţii corespunde urografiei intravenoase.

Scopul acestor investigaţii este următorul: urografia prezintă şi lămureşte dacă este vorba de o tumoră retroperitoneală, intrarenală, cu calice deplasate şi deformate.

Alte investigaţii care ar mai putea să fie practicate sunt eventual utile numai dacă au o indicaţie precisă, altfel ele întîrzie momentul operator, cele prezentate sunt suficiente pentru a avea un diagnostic precis preoperator.

Un rol primordial în cadrul investigaţiilor paraclinice revine *examinărilor radiologice.* Orice tumoră abdominală survenită la copil impune obligatoriu *urografia intravenoasă* chiar dacă semnele clinice nu pledează pentru o localizare renală a leziunii.

Din protocolul de investigaţie modern prezentat s-a detaşat că această investigaţie este programată pentru ziua a 2-a. A nesocoti principiul de a efectua o urografie intravenoasă înseamnă a trece peste o posibilitate terapeutică cu rezultate la distanţă uneori foarte bune (T. Burghele). Cel mai adesea, urografia permite să se pună în evidenţă un sindrom tumoral intrarenal. În clişeele precoce, masa opacifiată apare cel mai adesea heterogenă. Sunt caracteristice deformările cavităţilor excretorii care apar dezorientate, comprimate şi întinse pe suprafaţa procesului tumoral. Ele sunt bine vizibile pe urografiile de profil. Umbra pelvisului renal poate fi distorsionată şi deplasată. Urografia, în cele mai multe cazuri, indică prezenţa uneia din următoarele forme:

a. Întreg sistemul pielocaliceal apare lărgit şi aplatizat;

b. Distorsie localizată a unui pol renal cu defecte de umplere în calicele acestui pol;

c. Un defect de umplere în pelvisul renal şi hidronefroza;

d. Pelvisul este prezentat doar ca o umbră bizară în punctul cel mai îndepărtat de poziţia normală.

Mai rar semnele urografice pot să nu fie foarte evidente şi anume:

1. Rinichiul poate să apară mut radiologic (în caz de invazie a venei renale) sau să ia un aspect tipic de hidronefroză prin obstrucţie la nivelul bazinetului;

Scanned with OKEN Scanner

2. Urograma să fie puțin modificată, ceea ce coincide cu lipsa perceperii clinice a masei tumorale în caz de nefroblastom cu dezvoltare extrarenală anterioară sau laterală.

3. Nefroblastom dezvoltat pe rinichi malformat.

4. *Ecografia sau ultrasonografia* este o investigație de mare ajutor care se practică în prima zi a programului de investigare a unei tumori Wilms. Prin ea se deosebesc leziunile solide și chistice (Tolkin, 1982) și prezintă marele avantaj de a fi neinvazivă. Mai mult, ecografia prezintă o creștere constantă a acurateței ca mijloc de investigație (Wood, 1982).

Explorarea computerizată reprezintă o examinare care relevă detalii anatomice nu numai ale rinichiului, ci și ale structurilor din jur și a nodulilor limfatici. Posibilitatea de investigare aparține marilor centre medicale și se dezvoltă rapid ca mijloc de diagnostic primar pentru nefroblastom (Couanet, 1982). Nu trebuie să fie însă considerată ca o investigație indispensabilă pentru punerea diagnosticului. Imaginea rezultată prin computer tomograf trebuie să fie absolvită de erorile, care se pot produce prin mișcările pacientului.

Radiografia abdominală pe gol și radiografia toracică pot pune în evidență o serie întreagă de date extrem de interesante; radiografia abdominală pe gol poate constata prezența unor concrețiuni calcare și face diagnosticul diferențial cu neuroblastomul, în timp ce examenele radiologice pulmonare sunt necesare în vederea excluderii existenței unor posibile metastaze pulmonare.

În ceea ce privesc examenele paraclinice ca: *scintigrafia, arteriografii selective, cavograme, limfografii, explorare angiografică,* acestea pot să stea la dispoziție numai în situații deosebite pentru punerea unui diagnostic pozitiv.

Examenele de laborator pot de asemenea să aducă unele precizări: un proces de anemie în peste 30% din cazuri, leucocitoză, eozinofilie, trombopenie, poliglobulie, VSH crescut, ureea sanguină în majoritatea cazurilor apropiată de valorile normale. În examenul de urină: albuminurie, piurie, uneori hematurie, prezența celulelor tumorale în sediment. Alte investigații fără semnificație patognomonică: creatinina, probele hepatice, transaminazele.

Mult timp s-a stipulat ideea existenței unor *markeri tumorali*, valorile acestora putînd să orienteze prognosticul pre și postoperator. Dintre acestea amintim: α- fetoproteina, fosfat-dehidrogenaza, fosfataza alcalină și în anii din urmă gama-enolaza.

Se poate spune, așa cum reiese din studiile întreprinse pe mari grupuri de bolnavi, că principalul marker în tumora Wilms îl reprezintă histologia favorabilă sau nefavorabilă, corelată cu stadializarea tumorii.

FORME CLINICE

Literatura de specialitate a încercat să găsească și în acest domeniu o clasificare pentru diversele forme ale tumorii Wilms.

I. Astfel, în funcție de afectarea unuia sau a mai multor membri ai familiei, s-ar putea vorbi de:

1. *forma ereditară (familială),* ce reprezintă aproximativ 1/3 din totalul cazurilor și care se caracterizează printr-o vîrstă mai precoce de diagnosticare și printr-o frecvență mai mare a apariției tumorii bilaterale;

2. *forma nefamilială, sporadică.*

II. Altă clasificare ar putea ține seama de calitatea materialului genetic moștenit:

1. tumori apărute la copii cu multiple malformații genetice (aniridie, cataractă, hemihipertrofie, gigantism, malformații urogenitale etc.)

2. tumori apărute la copii aparent indemni din punct de vedere genetic.

III. După vârstă am putea deosebi :

1. nefroblastom al copilului sub 1 an cu șanse de supraviețuire mult mai mari, peste 80–85%;

2. nefroblastom al copilului mare, peste 5 ani, cu șanse mai reduse de supraviețuire, în jur de 50%;

IV. În funcție de localizarea unilaterală sau bilaterală, putem consemna:

1. nefroblastomul unilateral;

2. nefroblastomul bilateral primar.

Putem aprecia că s-ar putea genera și alte posibile clasificări. Alături de acestea, există însă și cazuri clinice rare:

1. *Hipertensiunea:* tumora Wilms este uneori asociată cu hipertensiunea arterială și o scădere a presiunii sangvine la valori normale este constatată după îndepărtarea rinichiului afectat. Rapoarte ale activității reninei plasmatice în tumora Wilms fac plauzibilă ipoteza că concentrațiile înalte de renină plasmatică contribuie la acest fenomen (Voute,

Scanned with OKEN Scanner

1971). S-a arătat că importante cantităţi de renină apar în ţesutul tumoral al pacienţilor hipertensivi preoperator, în ciuda faptului că renina nu a putut fi detectată în cortexul renal normal al rinichiului afectat şi nici în ţesutul tumoral al altor doi pacienţi normotensivi avînd tumora Wilms (Mitchell, 1970).

2. *Sindromul nefrotic:* două forme de sindrom nefrotic apar în combinaţie cu tumora Wilms:

a. *glomeruloscleroza focală* ca sechelă tîrzie a tumorii Wilms (Welch, Mc Adams, 1986). Boala glomerulară se manifestă după 10–20 ani de supravieţuire „*disease – free*". Factorul cauzal nu este încă cunoscut. Ipoteza enunţată este că distrugerea glomerulară progresivă este rezultat al hiperfiltrării, o parte adaptativă a hipertrofiei compensatorii după nefrectomie. Tratamentul până în acest moment nu a dat satisfacţii şi se poate considera că o cantitate redusă de proteine în alimentaţia bolnavilor ar fi benefică pentru copiii operaţi cu nefroblastom multifocal sau care au avut mai mult decit o nefrectomie unilaterală;

b. *sindromul Drash* care reprezintă o boală complexă caracterizată prin scleroza mezangială difuză, diferenţiere sexuală anormală şi neoplasm renal sau gonadal. Insuficienţa renală, de multe ori progresează rapid. Diagnosticul de tumoră Wilms este de obicei pus după vârsta de 12 luni şi este bilateral la cea mai mare parte dintre pacienţi (Habib, 1985, Manive, 1987).

3. *Sindromul Beckwith-Wiedemann (BWS):* criteriile pentru diagnosticarea BWS nu sunt incă precise, copiii prezentînd asimetrie congenitală, au predispoziţie pentru dezvoltarea unui neoplasm. Este important ca pacienţii cu forme incomplete de BWS să fie astfel diagnosticaţi din cauza potenţialului lor oncogen.

DIAGNOSTICUL DIFERENŢIAL

Pentru tumora Wilms, diagnosticul diferenţial se impune a se face cu o serie întreagă de formaţiuni care corelate şi cu etapa de vârstă a copilului, pun diverse probleme clinicianului [4]. Diagnosticate, ca atare, pot duce la o altă atitudine din punct de vedere al tratamentului aplicat. Astfel:

1. *Nefromul mezoblastic congenital (tumora Bolande)* este o formaţiune tumorală cu o incidenţă destul de mică (17/730 tumori Wilms) şi reprezintă un apanaj al vârstei nou-născutului şi sugarului (80%), fiind întâlnită în special în perioada de până la 6 luni.

Există câteva elemente de avertizare asupra acestui posibil nefrom mezoblastic şi anume: o ecografie prenatală care să pună în evidenţă existenţa hidramniosului, existenţa unei posibile distocii la naştere prin prezenţa formaţiunii tumorale intra abdominale, să existe semne de hipertensiune arterială sau hematurie, foarte rare la naştere.

Urografia ne indică un aspect de nefroblastom, iar tratamentul chirurgical impune o nefrectomie.

Din punct de vedere microscopic decelăm: celule mezenchimatoase, fibroblastice şi musculare, rare vestigii tubulare şi glomerulare, uneori un aspect pseudosarcomatos.

2. *Nefromul chistic multilocular* – formaţiune benignă, rar întâlnită (1 la 40 tumori Wilms), de regulă la copii sub vârsta de 5 ani.

Hematuria o întâlnim excepţional în această formă tumorală, iar diagnosticul diferenţial trebuie făcut întotdeauna cu nefroblastomul chistic. În general, nefromul chistic multilocular se dezvoltă la unul din polii rinichiului şi întâlnim ţesut renal sănătos restant.

Din punct de vedere histopatologic, este reprezentat prin cavităţi chistice multiple, inegale, care nu comunică între ele, cu un lichid seros, mucoid sau hemoragic. Prezintă ţesut conjunctiv intercavitar şi un parenchim restant normal.

Nefrectomia totală sau parţială practicată, trebuie să fie corelată întotdeauna cu un examen histopatologic care pune diagnosticul.

3. *Sarcomul renal cu celule clare,* tumoră care se confundă frecvent cu tumora Wilma are, de regulă, o evoluţie metastatică osoasă precoce şi un prognostic nefavorabil. 4% din tumorile renale întâlnite la copil aparţin acestui sarcom renal cu celule clare.

Particularitatea sa este că este insensibil la chimioterapie.

Examenul histopatologic evidenţiază din punct de vedere macroscopic: o tumoră voluminoasă hemoragică şi necrotică, cu sau fără cavităţi chistice multiloculare.

Din punct de vedere microscopic, prezintă celule ovoide, fuziforme, cu citoplasmă clară. Această tumoră sarcomatoidă se dezvoltă pe seama blastemului metanefrogen, 50% dintre cazuri decedând până la vârsta de 5 ani.

Confuzia cu acest sarcom renal cu celule clare a tumorii Wilms, duce şi la o încadrare greşită a diverselor cazuri apreciate ca având o evoluţie

Scanned with OKEN Scanner

nefavorabilă, ele nefiind tumori Wilms propriu-zise, ci făcând parte din aceste forme de tumori para-Wilms.

4. *Tumora rabdoidă* este o altă formă tumorală individualizată din tumora Wilms (tumori para-Wilms), cu o diseminare precoce cu producerea de metastaze cerebrale. Şi în acest caz, ca şi pentru sarcomul cu celule clare, prognosticul este nefavorabil = 90% decese.

Preoperator, diagnosticul este foarte dificil şi poate o hipercalcemie prezentă şi o asociere cu o tumoră cerebrală să încline a gândi spre o asemenea tumoră rabdoidă.

Din punct de vedere histologic prezintă: celule cu talie mare, nucleu excentric, nucleoli mari, citoplasmă abundentă, grămezi de microfilamente organizate.

Se pare că se dezvoltă din blastemul metanefrogen.

5. *Adenocarcinom renal* (epiteliom al rinichiului) se întîlneşte foarte rar la copil (2–6%) ca tumoră Grawitz. Apare, de regulă, peste vârsta de 5 ani (8–9 ani), cu hematurie prezentă în 50% dintre cazuri. Este o tumoră de dimensiuni mai mici, prezintă calcifieri evocatoare periferice, sau diseminate în tumoră.

6. Diagnosticul diferenţial se poate face şi cu *oncocitomul* – tumoră epitelială benignă rară, pe seama celulelor tubului proximal, care se caracterizează prin prezenţa hematuriei la debut.

7. Diagnosticul diferenţial se poate face şi cu *tumorile de ţesut mezenchimatos:*

- *tumori vasculare* ca: hemangiom, angio-miolipom, hemangiopericitom.
- *tumori musculare* ca: rabdomiosarcom, rabdomiom, leiomiom, leiomiosarcom.
- *fibroame*

8. *Tumori ale căilor excretoare* ca: polipi, adenoame, carcinoame,

9. *Tumori renale cu celule normale absente din rinichi* ca:

- teratomul renal care este o localizare rară a tumorilor germinale extragonadice,
- neuroblastomul renal
- tumori secundare renale – metastaze.

10. Alte tumori renale, care prin sindromul tumoral clinic şi radiologic fac necesar un diagnostic diferenţial cu tumora Wilms:

- hidronefroza
- abces renal
- chist hidatic
- displazie renală multichistică
- chist solitar
- polichistoza renală
- pielonefrita xantogranulomatoasă
- noduli de regenerare sau hipertrofie a coloanelor Bertin
- tromboză vene renale.

ANATOMIE PATOLOGICĂ

ASPECTE MACROSCOPICE

Nefroblastomul este în primul rând tumora parenchimului renal, localizările extrarenale (retro-peritoneal, regiunea sacro-coccigiană, testicul, canalul inghinal, mediastin, cervixul uterin: sunt extrem de rare şi se presupune că ele se dezvoltă din resturi ectopice ale blastomului metanefrogen sau prin extruzii ale tumorii de pe suprafaţa rinichiului. Totuşi, ultima ipoteză nu explică mulţumitor posibilitatea apariţiei tumorii în mediastin [5].

Localizarea unilaterală a nefroblastoamelor renale nu prezintă predilecţie evidentă pentru unul din rinichi, deşi multe studii arată o uşoară preponderenţă pentru rinichiul stîng. Astfel 55% din nefroblastoamele înregistrate de către NWRS au interesat rinichiul stâng.

Incidenţa nefroblastoamelor primitiv bilaterale este variabilă. Studiul NWTS găseşte din 487 tumori, doar 27 (5,8%) bilaterale în momentul depistării, aceasta fiind probabil cea mai corectă estimare existentă.

Dimensiunile celor mai multe dintre nefro-blastoame sunt mari, datorită poziţiei lor solitare în interiorul abdomenului şi ating diametre mari înainte de a fi depistate. Studiul NWTS apreciază diametrul tumoral mediu la 12 cm pentru 258 tumori alese la întâmplare (1973) şi greutatea medie a rinichiului tumoral de 540 g.

Dimensiunile mari ale tumorii faţă de cele ale rinichiului copilului, fac ca acesta din urmă să apară redus la o coajă în jurul tumorii şi este deci imposibil de stabilit dacă tumora s-a format din corticală sau din medulară.

În afara aspectului obişnuit, omogen, uniform, al consistenţei şi culorii, se poate întâlni şi un *pattern* neomogen datorită focarelor de necroză şi hemoragie.

Scanned with OKEN Scanner

Figura 37.1. Tumoră Wilms încapsulată, rinichiul redus la o coajă în periferia acestuia.

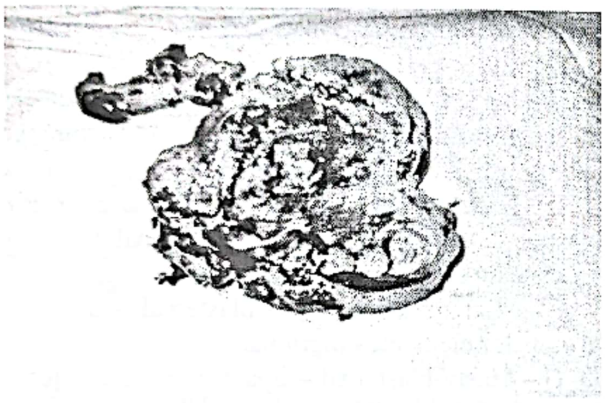

Figura 37.2. Tumoră Wilms – piesă secționată, dimensiuni 15–18 cm/10–15 cm.

Unele tumori cu o diferențiere stromală apreciabilă pot avea o consistență solidă, dar hemoragia și necroza pot modifica acest aspect, tumorile necrotice fiind aproape în totalitate infarctizate sau hemoragice. Ocazional, prezența chistelor intratumorale pot conduce eronat la diagnosticul de rinichi polichistic.

Calcificările sunt foarte rare, survenind la 3–14% din cazuri, pot fi observate radiologic, ele apărând circumferențiale sau liniare, spre deosebire de neuroblastom unde sunt difuze.

Limita dintre tumoră și rinichi este de obicei netă datorită pseudocapsulei tumorale, în care se pot observa uneori macroscopic zone de infiltrare. Pelvisul renal este comprimat, deformat și micșorat de către tumoră.

Când piesele de exereză chirurgicale proaspete sunt secționate în două, tumora proemină de obicei peste marginile suprafeței de secțiune, deformând reperele anatomice și împiedică observarea și evaluarea elementelor necesare stadializării. Colorarea cu cerneală a suprafeței externe, în afara suprafeței de secțiune înaintea secționării piesei de exereză, este extrem de utilă în stabilirea integrității marginilor tumorii.

Beckwith recomandă de obicei una sau mai multe secțiuni prin piesa colorată cu cerneală pentru a se obține secțiuni pilot și material pentru cercetări speciale. Păstrarea preparatului scufundat în formol, la frigider, pe timpul nopții, facilitează pregătirea unor secțiuni din capsulă, din sinus renal și din zone de joncțiune tumoră-rinichi nedeformate.

Secțiunile pot fi făcute prin eșantioane de tumoră aleatorii, inițial de la periferie. Pe această cale pot fi obținute informații necesare atât pentru clasificarea cât și pentru stadializarea tumorii, de la majoritatea secțiunilor.

Aceste precauții sunt foarte utile în a preciza limita tumorii, pseudocapsula intrarenală a tumorii, capsula renală, pseudocapsula perirenală, fascia perirenală.

Întrucât tumora începe să se dezvolte în interiorul parenchimului renal, compresiunea exercitată de aceasta, va produce mai întâi o capsulă intrarenală.

Datorită faptului că tumora continuă să crească, pseudocapsula intrarenală fuzionează eventual cu adevărata capsulă renală.

Stadiul următor este cel al dezvoltării unei pseudocapsule perirenale, care de obicei este fuzionată cu celelalte două, rezultând o structură complexă. Deoarece tumora continuă să crească, pseudocapsula perirenală se apropie de fascia perirenală. Capsula tumorală poate conține în această fază a dezvoltării tumorale, patru structuri distincte. În mod evident, celulele tumorale pot să fie extinse dincolo de capsula renală, dar fenomenul poate fi mascat de procesul descris anterior.

Figura 37.3. Tumora Wilms cu aspect multichistic.

Scanned with OKEN Scanner

ASPECTE MICROSCOPICE

Au fost identificate trei componente majore: țesut blastemal nediferențiat, țesut mezenchimal și țesut epitelial. Multe tumori Wilms prezintă toate cele trei componente în proporții variate. Totuși, unele tumori sunt bifazice iar altele monofazice.

Zonele blastematoase sunt hipercelulare, compuse din celule mici, primitive, rotunde sau ovale; citoplasma este de obicei foarte redusă, prezentând uneori un aspect oncocitoid. Tumorile Wilms în care componenta blastematoasă predomină, pot fi confundate cu oricare dintre tumori cu celule mici rotunde, inclusiv neuroblastomul.

Elementele mezenchimale au de obicei o configurație fuzocelulară, fibroblast-like, și pot de asemenea prezenta diferențieri spre variate tipuri celulare, în special mușchi neted și striat. Uneori această componentă mezenchimală predomină aproape excluzând alte componente. Tumori Wilms cu o componentă musculară striată extensivă se văd invariabil la copii mai mari și sunt bilaterale în aproape 1/2 din cazuri. Tumori Wilms predominent rabdomiosarcomatoasă care interesează pelvisul renal, capătă aspecte foarte asemănătoare rabdomiosarcomului batrioid. În unele cazuri aceste neoplasme mezenchimale, mari se văd în rinichiul controlateral al pacienților cu tumori Wilms tipice.

Componenta epitelială se caracterizează prin formarea de structuri tubulare și uneori glomerulare de tip embrionar, care reamintesc îndeaproape aspectul tubilor și glomerulilor metanefrici, pe cale de dezvoltare normală așa cum apar în microscopia optică și electronică. Diferențierea poate fi atât de pronunțată încât se pot forma tumori analoage oricărui segment al nefronului normal. Structurile tubulare pot lua aspecte papilare sau *adenoma-like*. Ele pot fi mici și rotunde, unele simulând rozetele din neuroblastom. Unii tubi, care simulează rozetele, prezintă lumen căptușit de un singur strat de celule așezat pe o membrană bazală distinctă și înconjurați de o stromă fibromixoidă.

DIAGNOSTICUL DIFERENȚIAL

Diagnosticul diferențial al tumorilor Wilms predominent epiteliale include de asemenea nefromul multichistic și carcinomul renal [6].

Aspectele morfologice adiționale ce pot fi prezente focal sau mai extinse includ: epiteliu ciliat, mucos, scuamos sau tranzițional, celule endocrine, neuroepiteliu, neuroblaste și celule ganglionare mature, țesut adipos, cartilagiu și țesut hematopeotic.

Aspectele miscroscopice în neuroblastom sunt deci foarte numeroase și intricate, fapt ce explică multiplele încercări de a clasifica aceste tumori în tipuri histopatologice și de a le corela cu comportamentul lor biologic.

Bodian și Rigby au descris șapte tipuri desemnate de la A la G :

A – Reniform – asemănarea cu rinichiul normal a diferențierii tumorale, este remarcabilă;

B – Tubular – tumora este formată din tubi cu diferențiere variabilă, în țesut nediferențiat;

C – Papilar – mase papilare vegentante în pelvis sau în cavități chistice mari sau în multiple chiste mici;

D – Mezenchimal – în care predomină elementele mezenchimale cu diferențiere de țesut conjunctiv și mușchi;

E – Focal blastemal – format din mase sferice blastice îmbinate în țesut mezenchimal tânăr și asociate cu tubi colectori;

F – Mixt mezenchimal – blastemal – amestec al ambelor elemente embrionare;

G – Masiv blastemal – apare compus din țesut blastic cu minimă diferențiere de tubi.

O trăsătură caracteristică poate fi imprimată de prezența fibrelor musculare netede care au aspectul unor fascicule leiomiomatoase ce se intersectează.

În literatura de specialitate sunt prezentate și o serie de alte modificări, rar întâlnite, care pot altera aspectul focarelor blastemale. Astfel, o primă modificare descrisă se caracterizează prin prezența în zonele centrale ale insulelor blastemale a unor celule de dimensiuni mari, cu citoplasmă abundentă granulară. Beckwith numește acest aspect ca transformare oncocitoidă.

Un alt aspect mai puțin obișnuit este reprezentat de apariția la nivelul nodulilor blastematoși a unor chisturi cu pereți subțiri, care mimează limfaticele dilatate. Din când în când la nivelul spațiilor chistice mari, pot apare proliferări papilifere blastemale.

Alte elemente componente ale stromei nefroblastoamelor ce pot fi prezente focal sau extensiv sunt reprezentate de:

– țesutul osteoid a cărui prezență a fost semnalată în câteva cazuri în literatură

– celule adipoase care de asemenea pot fi prezente, alături de diferențierile epiteliale tubulare sau de insulele blastemale.

Scanned with OKEN Scanner

– epiteliu pavimentos keratinizat, întâlnit în rinichii displazici;

– fibrele elastice, pot fi inconstant prezente;

– ţesutul limfoid, foarte rar;

– elemente neurale, care au fost evidenţiate de Mayer şi Muxdler prin metoda de impregnare argentică. Hou şi Azzopardi găsesc că aceste elemente prezintă reacţii pozitive, postulând proveniența lor din sistemul enterocoromafin;

– celule ganglionare semnalate de Busse şi Bannayan.

Uneori varietatea ţesuturilor prezente este atât de mare, încât face imposibilă deosebirea tumorii Wilms de teratoame. În asemenea cazuri se foloseşte uneori termenul de tumori Wilms teratoide.

Un alt aspect, mult discutat în literatura de specialitate, care nu a fost inclus în nici o clasificare este existnţa elementelor anaplazice.

Este meritul lui Beckwith de a fi introdus în aprecierea prognosticului rolul anaplaziei în contextul histologic al tumorii. După Beckwith anaplazia se apreciează în funcţie de următoarele criterii:

– mărimea marcată a nucleilor în celulele epiteliale, blastemale sau mezenchimale cu excepţia celulelor musculare striate având de trei ori diametrul nucleilor adiacenţi din celulele de acelaşi tip.

– hipercromazia accentuată a nucleilor măriţi de volum;

– mitoze multipolare.

Anaplazia, astfel definită, este prezentă în aproximativ 4% din cazuri, incidenţa sa fiind mai mare la negri şi la pacienţii mai în vârstă. Ea este neobişnuită în tumorile pacienţilor sub 2 ani, aceasta fiind probabil cauza pentru care acest grup de vârstă are un prognostic mai bun. Uneori anaplazia se găseşte doar în metastaze, ea fiind absentă în tumora primară. Ea poate fi extinsă sau focală ceea ce implică căutarea ei amănunţită prun efectuarea unei secţiuni pentru fiecare centimetru de tumoră.

Anaplazia joacă un rol foarte important în aprecierea prognosticului. Tumorile Wilms care după un studiu histopatologic amănunţit şi sistematic nu prezintă acest aspect, sunt considerate ca având „histologie favorabilă".

Tumorile Wilms care prezintă acest aspect sunt desemnate ca având „histologie nefavorabilă", fiind considerate ca având un prognostic similar cu tumora rabdoidă şi sarcomul cu celule clare.

IMUNOHISTOCHIMIE

Elemetele blastematoase sunt pozitive, doar focal la viementin; elementele epiteliale reacţionează la keratină, EMA, diverse lecitine şi variate componente ale membranei bazale; elementele mezenchimale au un „*pattern*" concordant cu aspectul lor morfologic şi când sunt prezente elementele neurale, prezintă o reactivitate pentru enolaza specifică neuronală, proteinele acide, structurile fibrilare şi proteina S-100.

COMPORTAMENTUL BIOLOGIC

Extensia locală cu depăşirea capsulei tumorale externe, denotă un comportament tumoral agresiv, având semnificaţia unui prognostic prost. De obicei, invazia parenchimului după depăşirea capsulei tumorale are loc tardiv [7].

În cazurile avansate invazia locală se traduce prin infiltrarea pelvisului renal. Noduli tumorali cu aspect polipoid pot umple pelvisul renal şi ureterul, doar ocazional se pot întâlni implante tumorale în vezica urinară. Invazia directă a pelvisului renal, ca şi a ureterului sunt însă rare şi tardive. Dacă tumora a ajuns în ţesuturile moi perirenale, poate interesa glanda suprarenală, intestinul, ficatul şi de asemenea ureterul.

Invadarea vaselor sanguine şi limfatice intrarenale este un aspect frecvent întâlnit.

Extinderea prin vena renală spre vena cavă poate determina propagarea tumorii în atriul drept. Incidenţa metastazării în ganglionii limfatici regionali (din hilul renal, paraaortici) este în jur de 15% (Beckwith) suficient de frecventă pentru a justifica explorarea chirurgicală de rutină a acestora în timpul nefrectomiei.

Sediul cel mai obişnuit al metastazelor la distanţă este reprezentat de plămâni, ficat, peritoneu; dintre localizările metastatice neobişnuite au fost citate glanda tiroidă, orbita, mandibula, testicului, nazofa-ringele, amigdala, parotida, măduva osoasă şi creierul.

La nivelul plămânului, care rămâne sediul cel mai frecvent al metastazelor, ele sunt situate în regiunile perihilare sau parenchimatoase, cel mai adesea subpleural, frecvent fiind pedunculate.

Prezenţa metastazelor pulmonare la un copil cu neoplasm retroperitoneal pledează mai degrabă pentru o tumoră Wilms decât pentru un neuroblastom.

Scanned with OKEN Scanner

Dimpotrivă, existența metastazelor osoase în tumora Wilms este rară, majoritatea statisticilor citând această localizare în mai puțin de 5% din cazuri.

Afectarea rinichiului controlateral a fost adesea interpretată ca tumoră primitivă separată, deşi această versiune rămâne controversată.

Schweiscuth menționează că în cazuistica sa nefroblastoamele bilaterale reprezintă 5 din 100 de cazuri tratate.

Distribuția bolii metastatice a fost revizuită de Bannayan şi colab. care au găsit că 43 din 55 pacienți cu nefroblastom metastatic au prezentat localizări pulmonare; 23 de pacienți au prezentat metastaze hepatice, alte localizări fiind: ganglionii mediastinali, glandele suprarenale, diafragmul, retroperitoneul.

Dacă boala metastatică apare de obicei în primii 2 ani de la diagnosticul tumorii primare şi excepțional după această perioadă, recidivele după nefrectomie au fost citate după 5 până la 8 ani.

De aici necesitatea aprecierii unei perioade de risc în care pot apare metastazele. Collins consideră că perioada de risc ar fi egală cu vârsta copilului în momentul diagnosticului plus 9 luni, şi el găseşte doar două cazuri din 422 care au recidivat după această perioadă. Totuşi, Platt şi Linden găsesc că intervalul de 2 ani este un indicator mai sigur decât perioada de risc stabilită de Collins.

Aspectul histopatologic al metastazelor este la fel de polimorf ca şi cel al tumorii primitive, de obicei sunt prezente elemente epiteliale, blastemale şi stromale. Frecvent metastazele conțin o proporție mai mare de elemente slab diferențiate față de tumora primitivă. De asemena, anaplazia poate fi prezentă în metastaze, dar nu şi în tumora primitivă.

STADIALIZAREA TUMORII WILMS

Pentru aprecierea schemei terapeutice a nefroblastomului, este necesar să existe un limbaj comun între clinician şi anatomopatolog. Este important ca ei să fie de acord în ceea ce priveşte sistemul de stadializare; stadializarea tumorii reprezintă unul din cei mai importanți factori de prognostic [8].

Grupul NWTS şi Societatea Internațională de Oncologie Pediatrică (SIOP) folosesc următoarea clasificare:

STADIUL I – tumoră limitată la rinichi şi complet excizată; tumora nu a fost ruptă şi nici nu a fost puncționată înainte de a fi excizată. Nu se observă tumoră în patul renal, iar examenul histologic confirmă faptul că s-a păstrat intactă capsula.

STADIUL II – tumoră extinsă în afara rinichiului, dar complet excizată; extensia locală a tumorii se traduce mai ales prin:

– penetrarea tumorii în țesuturile perirenale spre capsula falsă a tumorii şi aderente care se confirmă histologic ca fiind determinate de tumoră;

– invazia ganglionilor paraaortici, confirmată histopatologic. Anatomopatologul trebuie să facă o investigație a tuturor ganglionilor limfatici extirpați pentru identificarea celulelor tumorale;

– invazia vaselor renale din afara rinichiului sau tromboza provocată de tumoră în aceste vase. Trombul aparent neneoplazic poate conține insule de celule tumorale; din aceste motive trombii trebuie cercetați histopatologic cu mare atenție;

– invazia pelvisului renal şi a ureterului.

STADIUL III – tumora a fost excizată incomplet, dar nu există metastaze hematogene. Acest stadiu se caracterizează prin una sau mai multe din următoarele condiții:

– ruptura tumorii înainte de intervenția operatorie;

– metastaze peritoneale, diferite de cele ale simplelor aderențe tumorale întâlnite în stadiul II;

– invazia ganglionilor limfatici, abdominali, periaortici.

STADIUL IV – excizia completă imposibilă.

STADIUL V – tumorile renale bilaterale.

Această stadializare a evoluției tumorale se bazează pe extensia tumorii în rinichi dincolo de limitele de demarcație ale rinichiului; ea este determinată de datele furnizate, examinarea macroscopică a piesei de rezecție chirurgicală. Beckwith ridică o serie de probleme majore cu privire la încadrarea tumorii în stadiul I, în care tumora este limitată la rinichi şi complet rezecată. În acest stadiu este important de definit noțiunea de „capsulă" tumorală propriu-zisă. Toate aceste precizări le-am făcut deja atunci când am discutat diversele aspecte legate de precauțiile indicate de NWTS privind modalitatea de examinare macroscopică a piesei de excizie chirurgicală.

Dezvoltarea agresivă, infiltrativă a tumorii se traduce inițial prin penetrarea capsulei intrarenale, apoi a capsulei compuse formată din capsula renală şi pseudocapsula intrarenală, când tumora este probabil limitată încă la parenchimul renal.

Un aspect particular admis de standardele NWTS pentru stadiul I este existența unei pseudocapsule inflamatorii. În această situație pe suprafața preparatului se identifică microscopic

Scanned with OKEN Scanner

focare formate din țesut de granulație, de obicei în asociere cu zone de hemoragie și necroză ale tumorii subjacente.

În fazele avansate tumora va penetra capsula compusă, în care nu se mai poate afirma cu certitudine existența capsulei perirenale. Aceste capsule tumorale pot fi înșelătoare, astfel pseudocapsula tumorală poate fi prezentă în același timp în care grăsimea perirenală este infiltrată de creșterea tumorală. În situația unei ușoare creșteri în dimensiune a tumorii acest aspect caracteristic pentru stadiul II s-ar putea preta la confuzii cu stadiul I.

Alteori, infiltrarea tumorală masivă în țesuturile perirenale poate crea confuzii și doar prezența câtorva celule adipoase în masa tumorală indică agresivitatea acesteia și deci indică despărțirea structurilor capsulare.

Clasificarea TNM reprezintă o altă modalitate de stadializare a nefroblastomului, utilizată de Uniunea Internațională de Luptă contra Cancerului (UICC). Acest sistem se bazează pe următoarele elemente:

– T – extinderea tumorii primare
– N – invadarea ganglionilor limfatici regionali
– M – absența sau prezența metastazelor la distanță.

Acest sistem este utilizat atât pentru o clasificare clinică (CTNM) sau TNM anterioară tratamentului, cât și ca o clasificare histopatologică (pTNM) postchirurgicală.

Clasificarea clinică (cTNM) se bazează pe:

– dimensiunile suprafeței tumorii primitive așa cum sunt puse în evidență de metodele imagistice (radiologice, endoscopice etc.) de investigație; suprafața tumorii este calculată prin înmulțirea diametrelor orizontal și vertical ale imaginii radiologice a tumorii și rinichiului;
– prezența uni- sau bilaterală a tumorii;
– străbaterea și depășirea sau nu a capsulei, extensia tumorii la nivelul și dincolo de capsulă agravează prognosticul.

Tumora primară (cT)

– Tx – tumora primară nu poate fi estimată (evaluată)
– To – absența tumorii primare (nici o dovadă a extensiei tumorii)
– T1 – tumoră unilaterală cu suprafața mai mică sau egală cu 80 cm^2
– T2 – tumoră unilaterală cu suprafața mai mare de 80 cm^2
– T3 – ruptură tumorală unilaterală înaintea tratamentului
– T4 – tumori bilaterale.

Ganglionii limfatici regionali (cN)

– Nx – ganglionii limfatici regionali nu pot fi evaluați
– No – absența metastazei ganglionare
– N1 – metastază ganglionară.

Metastazele la distanță (cM)

– Mx – prezența metastazelor nu poate fi evaluată
– Mo – absența metastazelor
– M1 – metastaze la distanță prezente.

Clasificarea anatomo-clinică sau morfologică (pTNM) se bazează pe extensia regională a tumorii dincolo de limitele de demarcație ale rinichiului. Ea este determinată de datele furnizate anterior deciziei terapeutice finale și și este completată sau modificată de elementele adiționale furnizate de actul terapeutic chirurgical și de către examinarea piesei de rezecție.

Evidențierea aspectului invaziv al capsulei sau parenchimului renal include confirmarea histopatologică a acestui aspect sau al existenței aderențelor tumorale, al existenței trombilor tumorali în lumenul vaselor renale din afara rinichiului, al existenței invaziei tumorale în pelvisul renal sau/și a ureterului, a țesutului adipos peripielic și pericaliceal.

Tumora primară (pT)

– pTx – tumora primară nu poate fi evaluată
– pT0 – absența tumorii primare (nici o dovadă a existenței ei)
– pT1 – tumora intrarenală complet încapsulată; excizie completă și margini libere din punct de vedere histologic
– pT2 – tumora invadează dincolo de capsulă sau parenchim renal; excizie completă
– pT3 – tumora invadează dincolo de capsulă sau parenchimul renal; excizie incompletă sau ruptură pre/postoperatorie
– pT3a – tumoră reziduală evidențiabilă microscopic, limitată la patul tumoral
– pT3b – tumoră reziduală vizibilă macroscopic sau pierdere de lichide sau ascită paraneoplazică (malignă).
– pT4c – explorare chirurgicală; tumoră nerezecată.
– pT4 – tumori bilaterale.

Ganglionii limfatici regionali (pN)

– pNx – ganglioni limfatici regionali nu pot fi evaluați
– pT0 – absența ganglionilor limfatici regionali

Scanned with OKEN Scanner

– pN1 – metastază în ganlionii limfatici regionali
– pN1a – metastază ganglionară complet rezecată
– pN1b – metastază ganglionară incomplet rezecată.

Metastaze la distanţă (pM)

– pMx – prezenţa metastazelor nu poate fi evaluată
– pMo – absenţa metstazelor
– pM1 – metastaze prezente.

Notă. Aceasta include depăşirea capsulei renale sau evidenţierea microscopică a tumorii în afara capsulei; aderenţe tumorale confirmate microscopic; infiltrări ale trombilor tumorali în interiorul vaselor renale în afara rinichiului; infiltrarea pelvisului renal şi/sau a ureterului şi a ţesutului adipos peripielic şi pericaliceal.

În plus, este posibil să se folosească clasificarea TNM pentru grupuri de pacienţi aflaţi în stadii diferite.

Stadializarea clinică (cTNM)

STADIUL I	T1NoMo
STADIUL II	T2NoMo
STADIUL III	T1N1Mo
	T2N1Mo
	T3 orice NMo
STADIUL IVA	T1 orice Nmo
	T2 orice NM1
	T3 orice NM1
STADIUL IVB	T4 orice N orice M

STADIALIZAREA ANATOMOCLINICĂ (PTNM)

STADIUL I	pT1pNo Mo
STADIUL II	pT2pNo Mo
STADIUL IIIA	pT3apNo Mo
	pT3apN1a Mo
STADIUL IIIB	pT1pN1b Mo
	pT2pN1b Mo
	pT3apN1b Mo
	pT3boricepN Mo
	pT3coricepN Mo
STADIUL IVA	pT1 orice pN M1
	pT2 orice pN M1
	pT3a orice pN M1
	pT3b orice pN M1
	pT3c orice pN M1
STADIUL IVB	pT4 orice pN orice M

TRATAMENTUL ÎN TUMORA WILMS

Chirurgia, chimioterapia şi radioterapia sunt principalele trei modalităţi de tratament ale copiilor cu tumoră Wilms. A existat şi o permanentă competiţie pentru găsirea celei mai bune căi de combinare a acestor strategii de tratament. Problema tratamentului preoperator a fost investigată în primul studiu al Societăţii Internaţionale de Pediatrie Oncologică (SIOP). Iradierea preoperatorie facilitează actul chirurgical şi reduce frecvenţa împrăştierii tumorii. Deoarece se administrează, în general, o iradiere abdominală generală după ruperea tumorii, terapia preoperatorie înseamnă că din ce în ce mai puţini pacienţi vor necesita o iradiere cu cîmp larg. Această observaţie a fost extinsă apoi şi chimioterapiei preoperatorii în studiul SIOP nr. 5. Copiii având tumori tratate chimio-terapic la nivel renal nu au mai fost iradiaţi. Aceasta a însemnat ca iradierea abdominală poate să fie înlăturată la aproape 1/2 din numărul de pacienţi.

Încurajaţi de aceste rezultate şi de faptul că numai 1,5% dintre pacienţii internaţi au primit chimioterapie pentru o leziune malignă renală, studiul SIOP nr. 9 cercetează efectul unui tratament cu chimioterapie preoperatorie prelungit.Tactica aceasta s-a sprijinit pe observaţia că la pacienţi în stadiul IV cu un tratament preoperatoriu prelungit şi intensiv, a crescut numărul de tumori abdominale convertite la stadiul I.

Cercetările grupului NWTS sunt diferite de cele ale grupului SIOP. În cadrul acestor cercetări tratamentul preoperator nu este implicat. Motivul este legat de teama de prognostice variabile în cadrul diverşilor pacienţi, de faptul că neexistând un diagnostic exact, să nu supunem bolnavii unor tratamente neadecvate [9].

Ambele studii însă au arătat eficacitatea curelor multiple combinate de actinomicină D şi vincristin prin faptul că au scăzut proporţia cazurilor având metastaze ulterioare de la 50% la 20% (D'Angio, 1976). Investigaţiile au continuat, încercându-se a se afla cărui medicament i se datorează în principal efectul sus-menţionat, considerându-se ulterior că numai asocierea duce la aceste rezultate.

Cea mai mare incidenţă a tumorilor Wilms apare la copiii între 2–5 ani. În scopul de a preveni sechele ulterioare neobligatorii este necesar să se utilizeze în cât mai mică măsură un tratament agresiv.

Scanned with OKEN Scanner

Ambele studii au arătat că pacienţii din stadiul I avînd risc normal necesită numai un tratament postoperatoriu de scurtă durată cu două medicamente (D'Angio, 1989). Adăugarea adryamicinului în stadiul II – cu noduli limfatici regionali implicaţi – şi în stadiul III a scăzut incidenţa recăderilor în cadrul acestor grupe. Ca urmare, tumora Wilms este acum tratată preoperator cu actinomicină D şi vincristin. Tipul de tratament postoperatoriu administrat depinde de stabilirea stadiului tumorii şi de raportul histologic indicând caracterul favorabil sau nefavorabil.

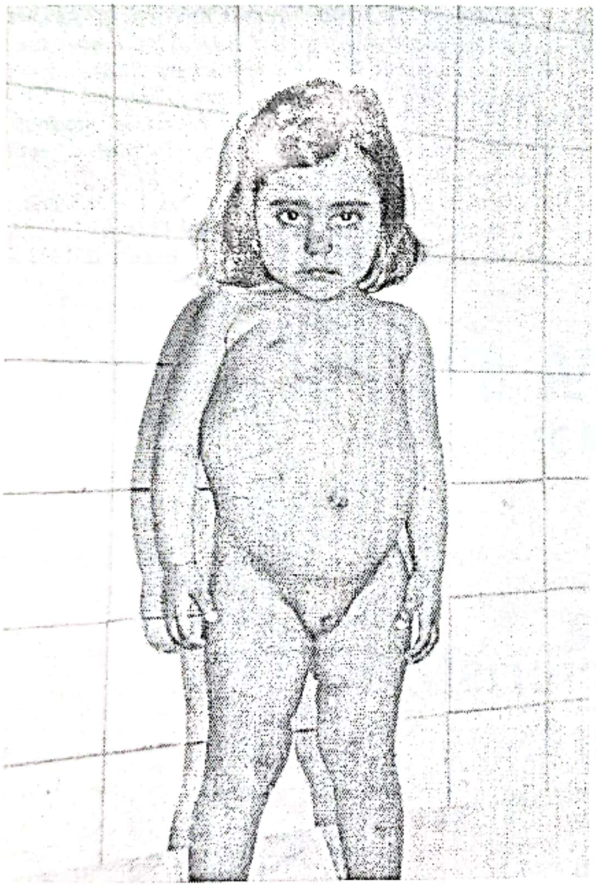

Figura 37.4. Pacientă operată în anul 1984 cu evoluţie favorabilă controlată la 12 ani de la actul operator.

ÎNGRIJIRILE ÎN FUNCŢIE DE STADIU

1. Stadiul I incluzind tumori anaplazice vor beneficia de un tratament cu două medicamente pe o scurtă perioadă de timp;

2. Stadiul II având noduli limfatici regionali va beneficia de un tratament de 28 de săptamâni cu trei medicamente;

Figura 37.5. Pacientă operată în anul 1989 cu evoluţie favorabilă după 7 ani.

3. Stadiul II cu noduli pozitivi şi stadiul III primesc radioterapie în patul tumoral şi tratament timp de 28 săptămâni cu trei medicamente.

În cazul pacienţilor având diagnostic de metastaze pulmonare, un studiu recent realizat de Kraker în 1990 a demonstrat că majoritatea acestor copii nu necesită tratament cu iradiere pulmonară de rutină. După un tratament preoperator timp de 6 săptămâni cu un regim de trei medicamente citostatice, aceşti pacienţi cu metastaze pulmonare neoperabile vor primi radioterapie şi iradiere abdominală în funcţie de stadiul tumorii abdominale.

În cazurile bilaterale – care reprezintă 5% dintre pacienţii cu tumoră Wilms – este necesară o terapie individuală pentru fiecare tumoră în parte. Este recomandabil ca aceşti pacienţi să fie trataţi în clinici specializate pentru tratamentul tumorii Wilms, utilizându-se tratamentul multimodal cunoscut [10].

Pentru a se menţine funcţia renală, chimioterapia îndeplineşte un rol de primă importanţă în slăbirea capacităţii proliferative a tumorii, deschizând astfel calea pentru tratamentul chirurgical limitat şi, probabil, reducând necesitatea radioterapiei pentru ceea ce a rămas din ambii rinichi.

Actinomicina D şi vincristina vor fi citostaticele ce vor fi folosite, dar în cazul unui răspuns minim se vor adăuga şi alte citostatice.

Scanned with OKEN Scanner

PROGNOSTIC

Aşa cum arată atât clasificarea histologică dar şi schemele de stadializare, majoritatea nefroblastoamelor sunt în stadii iniţiale, au o histologie favorabilă şi se asociază cu un prognostic favorabil [11].

Evoluţia favorabilă poate fi aşteptată şi în cazul neoplasmelor cu focare mici de anaplazie celulară şi zone mici focale de penetrare a capsulei.

Prognosticul este aparent neafectat în primul rând de dimensiunile tumorii sau de greutatea ei.

Factorii cei mai nefavorabili sunt: vârsta la depistare, stadiul avansat şi histologia nefavorabilă.

BIBLIOGRAFIE

1. Ashcraft K. W., Holder T. M., Pediatric surgery, W. B. Saunders, 2000, p. 859–874.
2. O'Neill JA, Grosfeld JL, Fonkalsrud EE, Coran AG, Caldamone A., Principals of Pediatric Surgery, 2nd Edition Mosby, Year Book, Inc. St. Louis, 2003, p. 221–228.
3. Fufezan V, Tepeneu P., Chirurgie pediatrică, Editura Amacord, 1996.
4. Pellerin. D *et al.*, Techniques de chirurgie pediatrique. Ed. Masson 1978.
5. Sabetay C. (sub redacţia), Patologie chirurgicală pediatrică, Editura Aius, Craiova, 2004, p. 555–578.
6. Vereanu D., Chirurgie infantilă şi ortopedie, Editura Medicală, Bucureşti, 1973.
7. Zamfir T., Bâscă I., Jianu M., Chirurgie viscerală, urologie şi ortopedie pediatrică, Editura Ştiinţifică, Bucureşti, 1996.
8. P. Debeugny, Pathologie rénale de l'enfant, Editura Sauramps Médical, 1998.
9. J. Lemerle, Cancers de l'enfant, Editura Fllamarion, 1989.
10. J. P. Chappuis, H. Dodat, Tumeurs abdominales malignes de l'enfant rôle du chirurgien pédiatre, 17ème séminaire
11. d'enseignement de chirurgie pédiatrique viscérale lyon, 7 et 8 décembre 1998, Editura Sauramps Medical, 1998.
12. P.N. Plowman, C. Ross Pinkerton, Paediatric Oncology: Clinical Practice and Controversies, Chapman & Hall Medical, 1992.
13. Seminars in Pediatric Surgery, vol. 6, No. 1, Feb. 1997.
14. C. Sabetay, B. Zaharia, Nefroblastomul (Tumora Wilms), Editura Didactică şi Pedagogică, R. A. Bucureşti, 1997.

Scanned with OKEN Scanner